

Hemolyticko-uremický syndrom asociovaný s infekcí

Haemolytic-uremic syndrome associated with infection

Sagan J.^{1,2}, Bielaszewska M.³, Havlíčková M.³

¹ Klinika infekčního lékařství FN Ostrava

² Katedra interních oborů, LF OU, Ostrava

³ Státní zdravotní ústav, Centrum epidemiologie a mikrobiologie, Národní referenční laboratoř pro *E. coli* a shigely

SOUHRN: Hemolyticko-uremický syndrom (HUS) je formou trombotické mikroangiopatie. Je charakterizován akutním poškozením ledvin, neimunní Coombs negativní hemolytickou anémií a trombocytopenií. Typický HUS je závažné onemocnění, které se rozvíjí v návaznosti na průjemové onemocnění způsobené patogenními kmeny *Escherichia coli* s produkcí Shiga toxinů, jež lze prokázat kultivačně ve stolici. Jedná se o onemocnění, které postihuje převážně děti do 5 let věku. K nákaze dochází zejména po požití kontaminované potravy. V klinickém obrazu dominují bolesti břicha, často křečovitě a doprovázené průjmem bez nebo s příměsí krve, ikterus a postižení ledvin, které se projeví hematurií, proteinurií a zvýšenými parametry funkce ledvin. Současně dochází k rozvoji různého stupně krvácivých projevů na kůži. Obávanou komplikací je postižení centrálního nervového systému. Důležité je včasné rozpoznání a léčba pacienta na jednotce intenzivní péče s možností provedení hemodialýzy.

KLÍČOVÁ SLOVA: hemolyticko-uremický syndrom – trombotická mikroangiopatie – akutní poškození ledvin – děti – *Escherichia coli* – Shiga toxin

SUMMARY: Haemolytic-uraemic syndrome (HUS) is a form of thrombotic microangiopathy. It is characterised by acute kidney injury, non-immune Coombs-negative haemolytic anaemia, and thrombocytopenia. Typical HUS is a serious disease that develops as a consequence of diarrhoea caused by Shiga toxin-producing *Escherichia coli* (STEC) strains, which can be detected in a patient's stool culture. The disease primarily affects preschool children. The infection occurs mostly through ingestion of STEC-contaminated food. The clinical course is dominated by abdominal pain often accompanied by cramps and diarrhoea with or without blood, icterus, and acute kidney injury with haematuria, proteinuria, and elevated kidney function parameters. At the same time, skin and mucosal bleeding of various extent occurs. central nervous system involvement may develop as a life-threatening complication. It is important to timely recognize and treat patients in an intensive care unit with the possibility of haemodialysis.

KEY WORDS: haemolytic-uraemic syndrome – thrombotic microangiopathy – acute kidney injury – children – *Escherichia coli* – Shiga toxin

ÚVOD

Hemolyticko-uremický syndrom (HUS) je formou trombotické mikroangiopatie (TMA) a je charakterizován akutním poškozením ledvin, neimunní Coombs negativní hemolytickou anémií a trombocytopenií. Poprvé byl HUS popsán v roce 1955 švýcarským hematologem Gasserem [1].

Hemolyticko-uremický syndrom lze dělit na:

- typický (D+HUS);
- atypický (D–HUS).

Typický (synonymum endemický, epidemický, STEC- nebo diarrhoea-associa-

ted) HUS se vyskytuje převážně v dětském věku jako jedna z nejčastějších příčin akutního poškození ledvin, které vede k nutnosti jejich náhrady eliminační metodou.

Incidence D+HUS se pohybuje v rozmezí 0,3–2/100 000 dětí/rok. Postihuje hlavně děti do 5 let, výskyt u novorozenců je raritní. HUS postihuje všechny rasy, méně černošské obyvatelstvo. Co se pohlaví týče, není v tomto pozorována jasná predilekce, nicméně je vídán těžší průběh u žen [2–4].

D+HUS se rozvíjí v návaznosti na průjemové onemocnění způsobené Shiga toxin-produkujícími kmeny *Escherichia coli*

(STEC). Shiga toxin (Stx), který je hlavním faktorem virulence STEC, je označován také jako Verotoxin [5], a to na základě prvotních pozorování, že způsobuje ireverzibilní poškození kultivovaných buněk linie Vero [6]. Podskupina vysoce virulentních kmenů STEC, které vyvolávají závažná lidská onemocnění vč. HUS, se označuje jako enterohemoragické *E. coli* (EHEC). Do této doby je známo asi 400 sérotypů STEC, z toho asi 100 může být původcem onemocnění u lidí. Nejčastějším sérotypem EHEC je O157:H7, dále frekventované jsou séro skupiny O26, O111, O103, O145 a O91 [3,7,8].

Jako etiologické agens lidských onemocnění jsou STEC známé od roku 1982. V tomto a následujících letech došlo k několika epidemiím krvavých průjmů hlavně po požití nedostatečně tepelně upraveného masa, především hamburgerů [9]. U pacientů se sporadickou nákazou STEC se vyvine HUS v 5–15 % případů, při epidemiích může dojít k vývoji HUS až u 20 % pacientů [10,11]. Minimálně v polovině případů stav vyžaduje provedení hemodialýzy [3,12].

Rezervoárem STEC jsou domácí i divoce žijící zvířata, především skot, ale i ovce, kozy, prasata a koně, u kterých dochází k asymptomatickému vylučování bakterií trusem [13,14]. Toto vylučování bývá přechodné. Zdá se, že typy Stx patogenní pro člověka nezpůsobují onemocnění u těchto zvířat v důsledku nedostatku funkčního Stx receptoru [15]. K nákaze STEC dochází prostřednictvím kontaminovaných potravin (nejčastěji syrového či nedostatečně tepelně upraveného masa, špatně omyté zeleniny a nepasterovaného mléka), dále vody, a to i z bazénů [10], přímým kontaktem se zvířaty či nepřímo v prostředí pobytu zvířat, možný je také přenos z člověka na člověka [16]. K infekci STEC je potřeba jen malé množství bakterií (infekční dávka pro *E. coli* O157:H7 se udává 10–100 bakterií), k onemocnění dochází častěji v létě, buď sporadicky (celosvětově) či v ohniscích, typicky v lokalitách, kde dochází k vyšší konzumaci syrového masa (např. Argentina). Dosud nejzávažnější epidemie vyvolaná STEC se vyskytla v roce 2011 v Německu [17] a jejím etiologickým agens byl vysoce virulentní kmen *E. coli* O104:H4, který byl hybridem STEC a enteroagregativní *E. coli* [18,19]. Tato epidemie, jejímž epidemiologicky prokázaným zdrojem byly klíčky pískavice řecké seno přidávané do zeleninových salátů, čítala celkem 3 842 případů, z toho 2 987 případů průjmu a 855 případů HUS (progrese do HUS 22 %); 53 pacientů zemřelo (letalita 1,4 %). Postižení byli netypicky převážně dospělí, a to především ženy [20].

KLINICKÝ OBRAZ

Za 3–4 dny (širší rozpětí inkubační doby 2–10 dnů) po nákaze dochází ke křečovitým bolestem břicha, rozvoji průjmu, který je zprvu bez příměsi krve, během dalších 1–2 dnů dochází v asi 70 % případů k rozvoji krvavých průjmů. Nemocný je zchvácený, může se rozvinout zvracení a horečka, nicméně tyto nejsou pravidlem. Jako komplikace průjmu se mohou objevit poruchy střevní pasáže, invaginace, prolaps rekta, event. vzácně může dojít i k perforaci střeva. Přibližně za 6–8 dnů po rozvoji klinických příznaků se u 5–15 % případů infekce rozvine HUS, s nejvyšším rizikem vzniku této systémové komplikace u dětí do 5 let věku [21]. Jednou z prvních známek bývá, na podkladě hemolytické anemie, bledý kolorit kůže, rozvíjející se dušnost a ikterus různého stupně. Dochází k výsevu petechií, purpury i rozsáhlých sufuzí. Ledvinná symptomatologie se projevuje jako hematurie (mikro- či makrohaturie), proteinurie, dochází k oligurii až k anurickému selhání ledvin. Typický je rozvoj otoků a hypertenze, které mohou být komplikovány rozvojem perimyokarditidy, jež může být příčinou srdečního selhání. Také může být vyjádřeno postižení pankreatu, plic, svalů a rozvoj hepatopatie. Letalita se pohybuje mezi 3–5 %. Při postižení CNS, jehož incidence bývá 20–52 %, se objevuje zvýšená dráždivost, nauzea, zvracení, poruchy zraku (léze *nervus abducens*), somnolence, apatie, epiparoxysmy až obraz kómatu. Obávanou komplikací je krvácení do CNS, nejčastěji bazálních ganglií. Při postižení CNS je patrna vyšší mortalita takto postižených pacientů [22–24]. Rozvoj chronického renálního selhání se navíc může objevit až několik let po proběhlém HUS [3,4].

PATOFYZIOLOGIE

A PATOGENEZE

HUS vyvolaný infekcí

Shiga toxin-produkujícími kmeny *Escherichia coli*

Vzhledem k tomu, že kmeny STEC nejsou invazivní, nedochází k bakterie-

mii. Hlavním patofyziologickým mechanismem vzniku HUS je poškození mikrovaskulárních endotelových buněk Shiga toxinem [21]. Ten existuje ve 2 typech – Stx1 a Stx2, z nichž každý má několik subtypů. Shiga toxiny jsou složeny z enzymaticky aktivní podjednotky A a pěti vazebných podjednotek B, které zprostředkují vazbu toxinu ke specifickým receptorům. Klinický průběh onemocnění vyvolaného kmeny produkujícími Stx1 a Stx2 se liší svou závažností. Obecně onemocnění vyvolaná kmeny produkujícími Stx2a probíhají podstatně závažněji a signifikantně častěji rezultují v rozvoj HUS než infekce kmeny produkujícími ostatní typy a subtypy Stx [21,25]. Další toxiny, které svým působením na mikrovaskulární endotel mohou přispívat k rozvoji HUS, jsou EHEC-hemolysin, cytoletální distendující toxin, cytotoxin subtiláza, serin proteáza EspP a další [26]. Po požití potravy kontaminované STEC dojde ke kolonizaci tlustého střeva STEC bakteriemi, dochází k produkci Stx, který se paracelárním přenosem dostane do oběhu a je transportován k cílovým orgánům, tj. mikrovaskulárnímu endotelu ledvinových glomerulů, CNS, střeva, event. dalších orgánů. Tento krok je usnadňován polymorfonukleáry, které jednak zvyšují transport Stx přes střevní epitelovou bariéru (zvyšuje se permeabilita epitelu) a současně jsou pravděpodobně transportérem Stx v cirkulaci. V cílových orgánech se Stx váže prostřednictvím B podjednotky na specifický receptor Gb3 (globotriaosylceramidový receptor, CD77) buněk mikrovaskulárního endotelu. Po internalizaci toxinu dochází k vazbě podjednotky A na ribozomální RNA, tím dojde k rychlé inaktivaci eukaryotického ribozomu odstraněním jedné adeninové báze z 28S rRNA ve velké (60S) podjednotce, což vede k ireverzibilní blokádě syntézy proteinů a následné apoptóze [25]. Primární poškození endotelu vyvolané Stx následně vede k zánětlivým změnám s aktivací koagulační kaskády a destičkových faktorů vedoucí k tvorbě mikro-

trombů s adhezí a aktivací trombocytů, které navíc interagují s leukocyty a prozánětlivými cytokiny, s kterými tvoří komplexy, a dále dochází k jejich agregaci v mikrotrombech. Destrukce erytrocytů mechanickým poškozením mikrotromby, které okludují kapiláry, vede ke vzniku patognomických schistocytů a je považována za hlavní patofyziologický podklad hemolytické anemie [21]. Samotný toxin má schopnost navodit, na podkladě výše uvedených mechanismů, další zhoršování zánětlivých změn střevní sliznice a podporovat kolonizaci patogenními bakteriemi s dalším uvolňováním toxinu. Nedávno bylo však prokázáno, že svou toxicitou vůči erythroblastům je Stx též schopný ovlivnit maturaci erytrocytů, což vyúsťuje v tvorbu retikulocytů a je dalším potenciálním mechanismem, který byl mohl přispět k anemii během HUS [27]. Prozánětlivé a protrombotické faktory stimulují syntézu zánětlivých cytokinů (interleukiny IL-1, IL-6, IL-8), tumor nekrotizujícího faktoru-alfa (TNF-alfa) a transformujícího růstového faktoru-beta 1 (TGF-beta1), zvyšuje se množství protrombotických faktorů, jako např. inhibitoru aktivátoru plazminogenu, trombomodulinu, uvolňují se neobvykle velké multimery von Willenbrandova faktoru do cirkulace, je snížena produkce prostacyklinu (PGI₂), který má vazodilatační účinky, inhibuje agregaci a adhezi trombocytů). Snižuje se též syntéza oxidu dusnatého. Stx také ovlivňuje regulační proteiny komplementového systému, váže faktor H, čímž dochází k redukci jeho kofaktorové aktivity na buněčném povrchu. Způsobuje sníženou expresi inhibitoru komplementu CD59 na povrchu endotelu glomerulů a tubulárních buněk. To má za následek deregulaci a snazší aktivaci alternativní cesty komplementu. Komplement se váže na erytrocyty, které destruuje. Všechny tyto změny vedou k výše uvedené TMA s endoteliální dysfunkcí a tvorbou fibrinových mikrotrombů, což vede k poškození jednotlivých orgánů a následně k rozvoji klinických projevů HUS [3,4,7,8,28–30].

Imunitní systém jedince je stimulován k tvorbě protilátek proti sérotypově specifickému lipopolysacharidu, Stx a adhezínům. Není ale zcela jasné, zda jsou tyto protilátky protektivní, nicméně vzhledem k nízké incidenci infekcí způsobených STEC v zemích endemických pro enteropatogenní *E. coli* (podobné adheziny s EHEC), se nabízí jistý stupeň protilátkové odpovědi [31].

Není zcela jasné, proč jsou ledviny nejvíce postiženým orgánem v rámci endemického HUS. Pravděpodobně vysvětlení je, že v ledvinách je aktivní Stx receptor exprimován více než v ostatních tkáních, a proto se zde Stx může navázat ve větší míře. Dalším důvodem je vysoký průtok a rychlost filtrace krve v ledvinách zvyšující pravděpodobnost interakce Stx s buňkami ledvinné mikrovaskulatury. Tyto buňky jsou velmi citlivé k působení Stx2 [29].

V patologickém obraze jsou patrné specifické léze v glomerulu, kde jsou nalézány mikrotromby a mikroaneuryzmata glomerulárních kapilár. Buňky mesangia bývají lyzovány. Endotelové buňky kapilár vykazují edém a odloučení od bazální membrány. Podobný charakter lézí je rovněž v arteriolách a arteriích kůry ledvin. Tato rozsáhlá poškození vedou ke snížení glomerulární filtrace, v nejtěžších případech vede rezultující ischemie ke kortikální nekróze [32,33].

***Streptococcus pneumoniae* asociovaný HUS/HUS sdružený s pneumokokovou infekcí**

Streptococcus pneumoniae asociovaný HUS/HUS sdružený s pneumokokovou infekcí je raritní forma HUS vyskytující se jak u dětí, tak u dospělých na podkladě infekce *Streptococcus pneumoniae* (pneumokokem), nejčastěji ve formě invazivního pneumokokového onemocnění (sepse, pneumonie, meningitida). Patofyziologický mechanismus je založen na interakci pneumokokem produkováné neuraminidázy a glykoproteinů erytrocytů, endoteliálních buněk, renálních epiteliálních buněk a trombocytů, ze kterých je odštěpována N-acetylneu-

ramidová kyselina (kyselina sialová), která je dále exponována Thomsen-Friedenreichově antigenu (T antigen), na který se poté může navázat protilátka anti-T IgM [34]. Tímto mechanismem může dojít k rozvoji obrazu hemolyticko-uremického syndromu. Na podobném principu může vzniknout HUS po infekci virem chřipky [35].

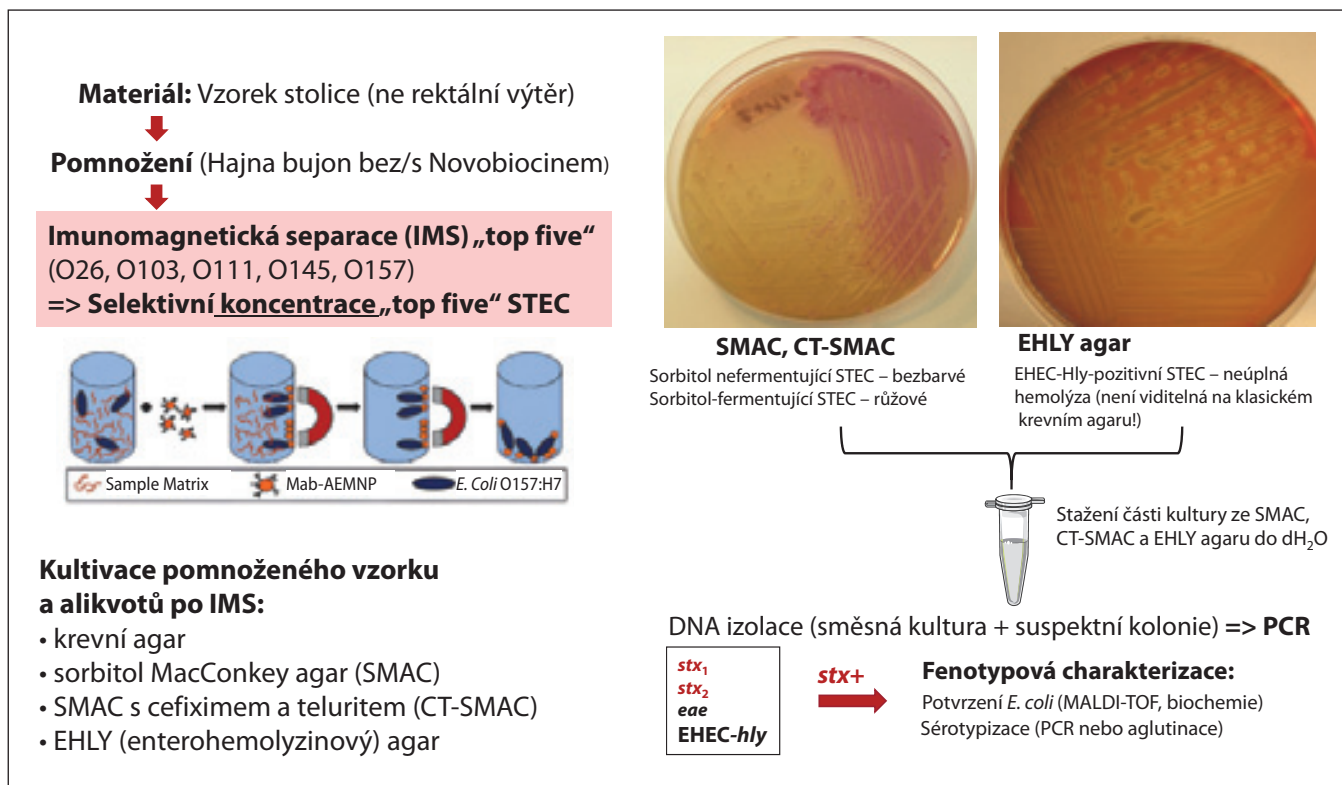
Určitou roli v těchto mechanismech má i komplement. Vzhledem k tomu, že dochází k vazbě faktoru H (plazmatický regulátor aktivace alternativní cesty komplementu) na kyselinu sialovou a k následnému štěpení kyseliny sialové neuraminidázou, může dojít ke snížení funkce faktoru H a aktivaci komplementu alternativní cestou. Rovněž by mohl faktor H hrát roli v rezistenci na pneumokokové infekce. Léčba spočívá v cíleném podání antibiotik účinných proti pneumokokům, v České republice je stále antibiotikem volby v léčbě pneumokokových infekcí penicilin [7].

DIAGNOSTIKA A TERAPIE HUS SPOJENÉHO S INFEKČÍ

Diagnostika HUS

Iničiální laboratorní vyšetření při podezření na HUS by mělo zahrnovat hematologické, biochemické a mikrobiologické vyšetření k objektivizaci hemolytické anemie, trombocytopenie, elevace renálních parametrů a přítomnosti infekce STEC.

- V rámci hematologického vyšetření:
 - objektivizace hemolýzy – elevace laktátdehydrogenázy (LD), počtu retikulocytů, nekonjugovaného bilirubinu, poklesu haptoglobinu, Coombsův test;
 - počet trombocytů – trombocytopenie;
 - počet leukocytů – leukocytóza, neutrofilie (je špatným prognostickým faktorem pro možnost vázat větší množství toxinu);
 - koagulační vyšetření.
- Biochemické vyšetření:
 - objektivizace renálního selhání – elevace koncentrace urey a kreatininu v séru, hyperkalemie, acidóza;



Obr. 1. Diagnostika STEC u pacientů s HUS.

- ztráty gastrointestinálním traktem, při poruše ledvin – hyponatremie, hypalbuminémie;
 - postižení pankreatu – hyperglykémie;
 - postižení jater – elevace aminotransferáz.
- Mikrobiologické vyšetření

Pravidla laboratorní diagnostiky k potvrzení STEC-asociovaného HUS
Množství bakterií STEC ve stolici po začátku průjmu rychle klesá [36], a proto při odběru vzorku v době rozvoje HUS je už značně snižena pravděpodobnost nejen úspěšného záchytu (izolace) kmene STEC, ale i detekce genů kódujících Shiga toxiny. U části odebraných stolic může být tedy STEC infekce neprokázána (uvádí se až více než 30 %), přesto ale nelze vyloučit toto agens jako původce onemocnění.

Kvantita vzorku k vyšetření (tj. zaslání vzorku stolice, nikoliv pouze rektálního výtěru) a odebrání materiálu co nejdříve, spolu s využitím citlivých a selektivních

laboratorních metod ke specifickému průkazu STEC (optimalizovaný postup), jsou klíčové body ke zvýšení pravděpodobnosti přímého průkazu infekce STEC u pacienta s HUS.

1. Laboratorní diagnostika k přímému průkazu STEC u pacienta s HUS

Optimalizovaný postup vyšetření provádí Národní referenční laboratoř (NRL) pro *E. coli* a shigely, případně jiná laboratoř disponující metodami specifického průkazu STEC ve vzorcích stolic od pacientů s HUS (viz obrázek 1).

Odběr vzorku

Primární vzorek: stolice

Způsob odběru: vzorek o velikosti 2–3 lískových oříšků do sterilní zku-mavky, ideálně s lopatičkou

Skladování vzorku

Způsob skladování vzorku záleží na době mezi jeho odběrem a transportem do laboratoře:

- skladování (vč. dokončeného transportu do laboratoře) do 24 h: **2–8 °C nebo –20 °C**;
- skladování (vč. dokončeného transportu do laboratoře) více než 24 h: **–20 °C**.

Odběr vzorku provést co nejdříve, a to i v případě, že bude skladován několik dnů před transportem do laboratoře.

Pokud byl odběr stolice proveden po podání antibiotik, a přesto byl vzorek odeslán k vyšetření, je nutné uvádět tuto skutečnost v průvodce.

Metodika

Vzorek stolice je pomnožen v Hajna bujónu s/bez novobiocinu 5–18 hodin a následně analyzován imunomagnetickou separací (IMS) k zakonzentrování *E. coli* séroskupin O157, O26, O111, O103 a O145, které jsou nejčastějšími původci D+ HUS. Pomnožený vzorek a alikvoty zpracované IMS jsou inkulovány jednak na běžné pevné půdy ke kultivaci enterobakterií, a jednak na

selektivně-diagnostické půdy usnadňující záchyt STEC (tj. sorbitol MacConkey agar s/bez cefixim-telluritu, enterohemolysinový agar). Kultury jsou, po stažení do fyziologického roztoku, podrobeny PCR skríníngu na detekci genů kódujících Shiga toxiny a další faktory virulence STEC (*adhezin intimin*), a dále genů pro vybrané séro skupiny *E. coli*, ke kterým STEC vyvolávající HUS nejčastěji patří. Kmeny jsou izolovány a identifikovány podle fenotypu, PCR detekcí faktorů virulence a sérotypizací.

2. Nepřímý průkaz infekce STEC u pacienta s HUS

Princip: Imunologické stanovení protilátek proti lipopolysacharidu (LPS) *E. coli* v séru nemocných. Jedná se o nepřímou detekci O antigenu *E. coli*, nikoliv Shiga toxinů.

Primární vzorek: patientské sérum

Způsob odběru: cca 0,5–1 ml séra získaného z běžně odebrané žilní krve

Skladování a transport séra: –20 °C

V dohledné době je plánováno zavedení metody v NRL.

3. Průkaz *Streptococcus pneumoniae* u HUS asociovaného s pneumokokovou infekcí

V rámci *Streptococcus pneumoniae* asociovaného HUS je možno vyšetřit pneumokokový antigen v moči, dále PCR cíleně na pneumokoka z krve a/nebo mozkomíšního moku a odběr hemokultur [14,21,37].

TERAPIE

Terapie hemolyticko-uremického syndromu by měla být komplexní a zajišťována na jednotce intenzivní péče. Hlavním pilířem péče o pacienty s HUS je symptomatická a podpůrná péče. Při akutním oligoanurickém poškození ledvin s projevy edémů (plic, mozku) je nutná náhrada funkce ledvin. Výhodná může být peritoneální dialýza, kterou lze využít u malých dětí pro možnost lepšího technického provedení a celkově pro dobrou toleranci. Hemodialýza by měla být preferována u pacientů s těž-

kými bolestmi břicha, u kterých může vést edém střevní stěny, zánět a bolest k selhání ultrafiltrace. Jednotlivé metody jsou využívány dle zvyklostí pracoviště. U nestabilních pacientů je volbou kontinuírní metoda [38].

Erytrocytární transfuzní přípravky by měly být podány při projevech anemického syndromu (tachykardie, dušnost, ortostáza...), či při poklesu hemoglobinu pod hodnoty 70 g/l z důvodu prevence rozvoje symptomatické anemie. Podání transfuze destičkových přípravků je třeba velmi odpovědně zvažovat pro vysoké riziko prohloubení poruchy mikrocirkulace. Indikace je omezena na pacienty s velmi závažným, resp. život ohrožujícím krvácením. Profylaktická transfuze by neměla být podávána vůbec, invazivní zákroky by měly být odloženy a v situacích, kdy je intervence neodkladná, je nutné postupovat individuálně s vědomím všech rizik [39].

Vzhledem k tomu, že hypertenze je častým klinickým znakem, je potřeba zvolit správná antihypertenziva. U dětí jsou to blokátory kalciových kanálů. Další možností jsou inhibitory angiotenzin konvertujícího enzymu (ACE), u kterých je ale nutnost vzít v potaz snížení glomerulární filtrace a riziko hyperkalemie [40].

V komplexu péče je neodmyslitelnou součástí adekvátní výživa se zaměřením na dostatek proteinů, dále tlumení bolesti, kdy je preferován paracetamol, při výrazných bolestech fentanyl.

Obecně není antibiotická léčba gastroenteritidy v akutní fázi doporučována pro riziko zvýšené produkce Stx STEC kolonizujícími colon, a tím vyšší pravděpodobnosti vzniku HUS (např. při podání trimetoprimu a ciprofloxacinu) [41]. Naopak při již rozvinutém HUS nebyl prokázán negativní účinek antibiotik, což určitým způsobem potvrzuje jednak poznatek o efektu perorálního podání fosfomycinu [42] a jednak podání antibiotik při rozsáhlé epidemii v Německu v roce 2011, kde byla antibiotická terapie spojena se snížením křečovitých bolestí břicha, menší nutností chirurgické intervence a rychlejší eradikací bakterií ze střeva [11].

Vzhledem k aktivaci komplementu je jako terapeutická možnost také zvažován eculizumab (humanizovaná monoklonální protilátka proti C5 složce komplementu), která byla využita např. u dětí s neurologickými příznaky při HUS, nicméně relevantní data aktuálně chybí [38,43,44].

Literatura

- Gasser C, Gautier E, Steck A, et al. Hämolytisch urämische Syndrom: Bilaterale Nierenrindennekrosen bei akuten erworbenen hämolytischen Anämien. Schweiz Med Wochenschr. 1955;85:905–909.
- Gillespie RS, Wong CS, Prauner RD. Pediatric hemolytic uremic syndrome. Available from: <https://emedicine.medscape.com/article/982025-overview#a6>.
- Zieg J, Bláhová K, Dušek J, et al. Hemolyticko-uremický syndrom. Ped Prax. 2011;12(2): 102–104.
- Bláhová K, Malina M, Šuláková T. Trombotické mikroangiopatie – hemolyticko-uremický syndrom a trombotická trombocytopenická purpura. In: Seeman T, Janda J. Dětská nefrologie. Praha: Mladá fronta 2015; str. 311–317.
- Karmali MA, Steele BT, Petric M, et al. Sporadic cases of haemolytic uremic syndrome associated with faecal cytotoxin and cytotoxin-producing *Escherichia coli* in stools. Lancet. 1983;ii:619–620.
- Konowalchuk J, Speirs JJ, Stavric S. Vero response to a cytotoxin of *Escherichia coli*. Infect Immun. 1977;18:775–779.
- Karpman D, Loos S, Tati R, et al. Haemolytic uraemic syndrome. J Intern Med. 2016; 281:123–148.
- Karnišová L, Fencel F, Marejková M, et al. Infekce způsobené Shiga toxin-produkujícími *Escherichia coli* u dětí. Cesko-Slov Ped. 2016;71(2):98–103.
- Riley LW, Remis RS, Helgerson SD, et al. Hemorrhagic colitis associated with a rare *Escherichia coli* serotype. N Engl J Med. 1983;308:681–685.
- Friedman MS, Roels T, Koehler JE, et al. *Escherichia coli* O157:H7 outbreak associated with an improperly chlorinated swimming pool. Clin Infect Dis. 1999;29:298–303.
- Loos S, Ahlenstiel T, Kranz B, et al. An outbreak of Shiga toxin-producing *Escherichia coli* O104:H4 hemolytic uremic syndrome in Germany: presentation and short-term outcome in children. Clin Infect Dis. 2012;55(6):753–759.
- Kielstein J, Beutel G, Brunkhorst R, et al. Best supportive care and therapeutic plasma exchange with or without eculizumab in Shiga-toxin-producing *E. coli* O104:H4 induced haemolytic-uraemic syndrome: an analysis of the German STEC-HUS registry. Nephrol Dialysis Transplant. 2012;27(10):3807–3815.
- Marejková M, Zieg J, Dušek J, et al. Smrtelný případ diareapozitivního hemolyticko-uremic-

kého syndromu vyvolaného enterohemoragickým *Escherichia coli* O26. Zprávy CEM (SZÚ Praha). 2009;18(6):212–214.

14. Marejková M, Bláhová K, Janda J, et al. Enterohemorragic *Escherichia coli* as causes of hemolytic uremic syndrome in the Czech Republic. PLoS One. 2013;8(9):e73927.
15. Smith DG, Naylor SW, Gally DL. Consequences of EHEC colonisation in humans and cattle. Int J Med Microbiol. 2002;292:169–218.
16. Ludwig K, Sarkim V, Bitzan M, et al. Shiga toxin-producing *Escherichia coli* infection and antibodies against Stx2 and Stx1 in household contacts of children with enteropathic hemolytic-uremic syndrome. J Clin Microbiol. 2002;40(5):1773–1782.
17. Frank C, Werber D, Cramer JP, et al. Epidemic profile of Shiga-toxin-producing *Escherichia coli* O104: H4 outbreak in Germany. N Engl J Med. 2011;365(19):1771–1780.
18. Bielaszewska M, Mellmann A, Zhang W, et al. Characterisation of the *Escherichia coli* strain associated with an outbreak of haemolytic uraemic syndrome in Germany, 2011: a microbiological study. Lancet Infect Dis. 2011;11(9):671–676.
19. Mellmann A, Harmsen D, Cummings CA, et al. Prospective genomic characterization of the German enterohemorrhagic *Escherichia coli* O104:H4 outbreak by rapid next generation sequencing technology. PLoS One. 2011;6(7):e22751.
20. Buchholz U, Bernard H, Werber D, et al. German outbreak of *Escherichia coli* O104:H4 associated with sprouts. N Engl J Med. 2011;365(19):1763–1770.
21. Tarr PI, Gordon CA, Chandler WL. Shiga toxin-producing *Escherichia coli* and haemolytic uraemic syndrome. Lancet. 2005;365(9464):1073–1086.
22. Durkan A, Menascu S, Langlois V. Isolated abducens nerve palsy in hemolytic uremic syndrome. Pediatr Nephrol. 2004;19(8):915–916.
23. Thayu M, Chandler WL, Jelacic S, et al. Cardiac ischemia during hemolytic uremic syndrome. Pediatr Nephrol. 2003;18:286–289.
24. Robitaille P, Gonthier M, Grignon A, et al. Pancreatic injury in the hemolytic-uremic syndrome. Pediatr Nephrol. 1997;11:631–632.
25. Melton-Celsa AR. Shiga toxin (Stx) classification, structure, and function. Microbiol Spectr. 2014;2(4):EHEC-0024-2013.
26. Bielaszewska M, Karch H. Consequences of enterohaemorrhagic *Escherichia coli* infection for the vascular endothelium. Thromb Haemost. 2005;94(2):312–318.
27. Betz J, Dorn I, Kouzel IU, et al. Shiga toxin of enterohaemorrhagic *Escherichia coli* directly injures developing human erythrocytes. Cell Microbiol. 2016;18(10):1339–1348.
28. Ryšavá R. Atypický hemolyticko-uremický syndrom a nové možnosti léčby. Int Med Prax. 2014;16(1):22–25.
29. Obrig TG. *Escherichia coli* Shiga toxin mechanisms of action in renal disease. Toxins. 2010;2(12):2769–2794.
30. Orth D, Würzner R. Complement in typical hemolytic uremic syndrome. Semin Thromb Hemost. 2010;36(6):620–624.
31. Calderon Toledo C, Arvidsson I, Karpman D. Cross-reactive protection against enterohemorrhagic *Escherichia coli* infection by enteropathogenic *E. coli* in a mouse model. Infect Immun. 2011;79:2224–2233.
32. Remuzzi G, Ruggenenti P. The hemolytic-uremic syndrome. Kidney Int. 1995;48:2–19.
33. Karpman D, Hakansson A, Perez MT, et al. Apoptosis of renal cortical cells in the hemolytic-uremic syndrome: *in vivo* and *in vitro* studies. Infect Immun. 1998;66:636–644.
34. McGraw ME, Lendon M, Stevens RF, et al. Haemolytic uraemic syndrome and the Thomsen Friedenreich antigen. Pediatr Nephrol. 1989;3(2):135–139.
35. Watanabe T. Renal complications of seasonal and pandemic influenza A virus infections. Eur J Pediatr. 2013;172(1):15–22.
36. Tarr PI, Neill MA, Clausen CR, et al. *Escherichia coli* O157:H7 and the hemolytic uremic syndrome: importance of early cultures in establishing the etiology. J Infect Dis. 1990;162(2):553–556.
37. Karch H, Tarr PI, Bielaszewska M. Enterohaemorrhagic *Escherichia coli* in human medicine. Int J Med Microbiol. 2005;295:405–418.
38. Walsh PR, Johnson S. Eculizumab in the treatment of Shiga toxin haemolytic uraemic syndrome. Pediatr Nephrol. 2019;34(9):1485–1492. doi:10.1007/s00467-018-4025-0.
39. Raina R, Krishnappa V, Blaha T, et al. Atypical hemolytic-uremic syndrome: An update on pathophysiology, diagnosis, and treatment. Ther Apher Dial. 2019;23(1):4–21. doi:10.1111/1744-9987.12763.
40. Caletti MG, Lejarraga H, Kelmansky D, Missoni M. Two different therapeutic regimes in patients with sequelae of hemolytic-uremic syndrome. Pediatr Nephrol. 2004;19:1148–1152.
41. Wong CS, Mooney JC, Brandt JR, et al. Risk factors for the hemolytic uremic syndrome in children infected with *Escherichia coli* O157:H7: a multivariable analysis. Clin Infect Dis. 2012;55:33–41.
42. Tajiri H, Nishi J, Ushijima K, et al. A role for fosfomicin treatment in children for prevention of haemolytic-uraemic syndrome accompanying Shiga toxin-producing *Escherichia coli* infection. Int J Antimicrob Agents. 2015;46(5):586–589.
43. Zieg J. Hemolyticko-uremický syndrom u dětí. Pediatr Prax. 2020;21(5):311–314.
44. Wildes DM, Harvey S, Costigan CS, et al. Eculizumab in STEC-HUS: a paradigm shift in the management of pediatric patients with neurological involvement. Pediatr Nephrol. 2024;39(1):315–324. doi:10.1007/s00467-023-06102

PODÍL AUTORŮ NA RUKOPISU

JS – napsání rukopisu
MB, MH – revize rukopisu

PROHLÁŠENÍ AUTORŮ

Autoři práce prohlašují, že v souvislosti s tématem, vznikem a publikací tohoto článku nejsou ve střetu zájmů a vznik ani publikace článku nebyly podpořeny žádnou farmaceutickou firmou.

Do redakce doručeno dne: 4. 12. 2023.

Přijato po recenzi dne: 8. 7. 2024.

MUDr. Jiří Sagan

Klinika infekčního lékařství

FN Ostrava

e-mail: jiri.sagan@fno.cz