

# Atypický hemolyticko-uremický syndrom

## Atypical haemolytic uremic syndrome

Indra T., Frausová D.

Klinika nefrologie 1. LF UK a VFN v Praze

**SOUHRN:** Atypický (komplementem mediováný) hemolyticko-uremický syndrom (aHUS) je vzácné onemocnění s vysokým rizikem závažného orgánového postižení a smrti. Řadí se mezi trombotické mikroangiopatie a je charakterizován kombinací neimunitní hemolytické anemie, konsumpční trombocytopenie a poškození endotelu s následnou poruchou mikrocirkulace vedoucí k ischemickému poškození cílových orgánů, zejména ledvin. Laboratorní a klinické charakteristiky trombotických mikroangiopatií však splňuje celá řada stavů různé etiologie, což značně ztěžuje diferenciální diagnostiku tohoto onemocnění. Příčinou aHUS je geneticky podmíněné či získané narušení rovnováhy mezi aktivátory a regulátory alternativní dráhy komplementu, vedoucí k její trvalé aktivaci, tvorbě terminálních lytických komplexů a orgánovému postižení. U více než 50 % nemocných s aHUS je možné identifikovat mutaci v genech pro komplementární faktory, asi u 5–10 % pak nacházíme protilátky proti složkám komplementu (resp. faktoru H). U nositelů mutací může díky inkompletní genetické penetranci klinické onemocnění propuknout až v přítomnosti spouštěčů amplifikace komplementu, jako jsou např. infekce, operace či těhotenství. Identifikace kauzální mutace není pro diagnózu aHUS nezbytná, je ale důležitá pro stanovení prognózy, rizika relapsu při přerušení léčby či po transplantaci ledviny. Prognóza tohoto onemocnění se v posledních letech dramaticky zlepšila díky možnosti specifické léčby spočívající v podávání inhibitorů C5 složky komplementu, přesto zůstává limitována zejména rychlou a správnou diagnostikou a včasným zahájením léčby. Dosud nevyřešenými otázkami jsou také délka léčby, podmínky jejího ukončení či přerušení a také další sledování pacientů po prodělané atace tohoto vzácného onemocnění.

**KLÍČOVÁ SLOVA:** trombotické mikroangiopatie – atypický hemolyticko-uremický syndrom – renální selhání – inhibitory komplementu – eculizumab

**SUMMARY:** Atypical (or complement-mediated) haemolytic uremic syndrome (aHUS) is a rare disease with a high risk of severe organ damage and death. As a representative of thrombotic microangiopathies, it is defined by microangiopathic haemolytic anaemia, thrombocytopenia and endothelial cell damage resulting in ischemic target organ injury, especially kidney failure. A variety of clinical scenarios can have the features of thrombotic microangiopathies thus impeding the differential diagnosis of the underlying condition. aHUS is caused by a genetic or acquired defect in the regulation of the alternative complement pathway resulting in its persistent activation, formation of terminal membrane attacking complexes, microvascular endothelial damage and ischemic organ injury. Roughly 50% of patients have rare germline variants in complement genes, detection of antibodies against complement factors (CFH) is much less common. In carriers of these genetic mutations, due to the incomplete genetic penetrance of aHUS, a clinically significant disease often requires a complement-amplifying trigger such as infection, surgery or pregnancy. Identification of germline variants is not necessary for the diagnosis of aHUS; however, it is important for the estimation of prognosis and risk of relapse after treatment termination or kidney transplant. Thanks to new specific treatment options represented by complement inhibitors, the prognosis of patients with aHUS has improved rapidly, however, it remains dependent on rapid and correct diagnostics and early treatment initiation. Further discussed and unsolved questions relate to treatment duration and the possibility of its termination as well as further management and follow-up of patients after the episode of aHUS.

**KEY WORDS:** thrombotic microangiopathy – atypical haemolytic uremic syndrome – kidney failure – complement factors inhibitors – eculizumab

### ÚVOD

Trombotické mikroangiopatie (TMA) zahrnují širokou škálu systémových onemocnění charakterizovaných triádou mikroangiopatické hemolytické anemie, trombocytopenie a orgánové dysfunkce. Jejich společným jmenovatelem je postižení endotelu vedoucí k tvorbě desičkových trombů v mikrocirkulaci, kon-

sumpční trombocytopenii, neimunitní (Coombs – negativní) hemolytické anemii v důsledku mechanického poškození erytrocytů a v konečném důsledku ischemickému postižení cílových orgánů. Pojem TMA tak popisuje histopatologické abnormality, k jejichž rozvoji však může vést celá řada stavů. V klinické praxi je třeba rozlišit trombotickou trom-

bocytopenickou purpuru (TTP) a hemolyticko uremické syndromy (HUS), speciální kategorii pak tvoří HELLP (*hemolysis, elevated liver enzymes, low platelets*) syndrom jako jedna z TMA asociovaných s těhotenstvím.

HUS představují heterogenní skupinu TMA s predominantním renálním postižením a širokým spektrem vyvolávajících

**Tab. 1. Klasifikace trombotických mikroangiopatií (upraveno podle [2]).**

Trombotické mikroangiopatie	TTP	<b>Hereditární TTP</b> (mutace v genu pro ADAMTS13) <b>Získaná TTP</b> (protilátky proti ADAMTS13)
	HUS	<b>HUS asociovaný s koexistujícím onemocněním</b> (viz tab. 3) <b>HUS asociovaný s infekcí</b> • <i>S. pneumoniae</i> (SP-HUS) • enterohemoragická <i>E. Coli</i> (STEC-HUS) • jiné (HIV, influenza A, SARS-Cov2) <b>Kobalamin C deficientní HUS</b> <b>Atypický HUS</b> • HUS s dysregulací v alternativní dráze komplementu • DGKE-HUS • HUS bez identifikované příčiny • mutace v genech pro <i>CFH</i> , <i>CFI</i> , <i>MCP</i> , <i>C3</i> , <i>CFB</i> , <i>THBD</i> • protilátky proti CFH
	HELLP syndrom	

CFB – komplementární faktor B; CFH – komplementární faktor H; CFI – komplementární faktor I; HUS – hemolyticko uremický syndrom; MCP – *membrane cofactor protein*; THBD – thrombomodulin; TTP – trombotická trombocytopenická purpura

příčin. S rozvojem poznatků o etiologii a patofyziologických mechanismech vzniku HUS se vyvíjí i diferenciální diagnostika a klasifikace těchto stavů. Je třeba si uvědomit, jednotlivé mechanismy se mohou kombinovat nebo je nelze jednoznačně určit. I z tohoto důvodu není dosud klasifikace TMA a zejména HUS zcela jednotná a jednotlivé entity se mohou překrývat (tab. 1) [1,2].

Atypický (komplementem mediovaný) HUS (aHUS) je vzácnou příčinou TMA, ze všech případů HUS představuje asi 5–10 %, incidence je udávána v řádu 0,2–0,4 případu na 1 milion obyvatel ročně. Postihuje děti i dospělé, více než 50 % pacientů s aHUS je starších 18 let. Jedná se o prognosticky závažné onemocnění, před zavedením specifické léčby inhibitory komplementu dosahovala mortalita u dětí 8–14 % a u dospělých 2–4 %; zatímco do terminálního selhání ledvin během 5 let dospělo 36 % dětí a až 64 % dospělých [3,4]. Patofyziologickou podstatou aHUS je vrozená či získaná dysregulace a alterace funkce některých složek komplementu, kdy dochází k trvalé aktivaci jeho alternativní cesty.

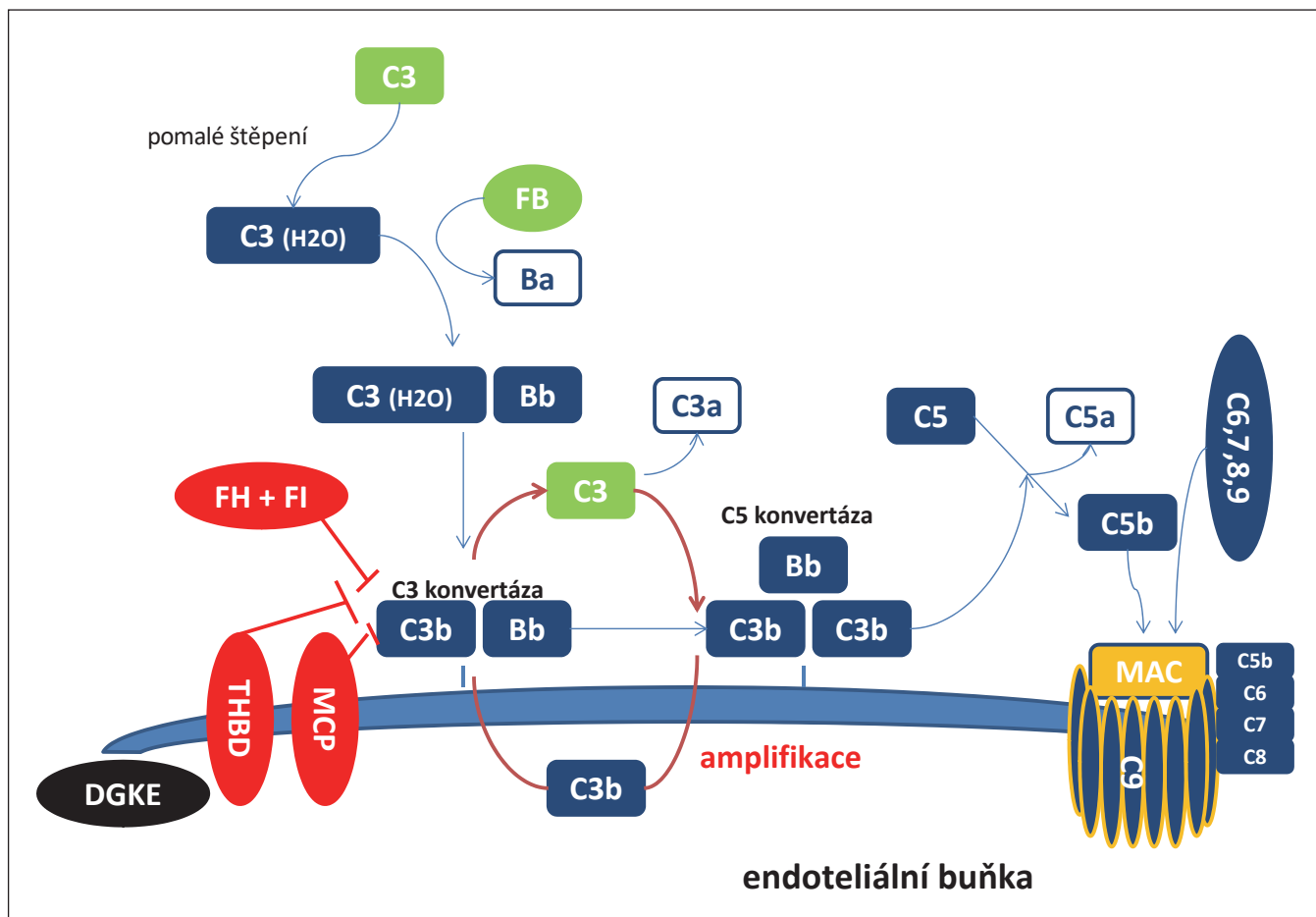
## ETIOLOGIE A PATOFYZIOLOGIE AHUS

Systém komplementu představuje významnou složku vrozené nespecifické imunity. Může být aktivován třemi cestami – klasickou, alternativní nebo lektinovou. Všechny tyto cesty konvergují do společné terminální fáze, která začíná konverzí klíčové C3 složky komplementu, spouštějící následně tvorbu komplexů napadajících buněčné membrány (*membrane attacking complexes* – MAC). Alternativní cesta aktivace je zahájena pomalým spontánním štěpením C3 na fragmenty C3a a zejména C3b, který se váže na buněčný (bakteriální) povrch a spouští kaskádu dalších dějů. V kombinaci s připojivším se sérovým faktorem B vytváří alternativní C3 konvertázu, která dále výrazně amplifikuje štěpení C3. Vzniklé fragmenty C3b se jednak dále váží na buněčnou membránu (a působí tak jako opsoniny), další část z nich se spojuje do složitějších komplexů C3bBbC3b, které působí jako alternativní C5 konvertáza a štěpí molekuly faktoru C5 na fragmenty C5a (s chemotaktickými a anafylaktickými účinky) a C5b. Vzniklý C5b pak spolu s dalšími

faktory (C5b-C9) vytváří pórovité komplexní struktury v buněčné membráně (MAC) vedoucí k cytolýze [5,6].

K zamezení trvalé aktivace této kaskády a ochraně vlastních buněk organismu je nezbytná účinná regulace. Tu tvoří jednak faktory cirkulující v plazmě, z nichž nejdůležitější je komplementární faktor H (CFH) a faktor I (CFI), jednak proteiny exprimované na povrchu endotelu, jako jsou MCP (*membrane cofactor protein*) a thrombomodulin (THBD) [7]. Mutace v genech kódujících tyto regulační faktory vedou k nekontrolované a trvalé aktivaci systému komplementu jako hlavní patofyziologické determinantě vzniku a rozvoje aHUS (obr. 1) [8]. Dalším možným mechanismem uplatňujícím se v dysregulaci komplementu je vznik inhibičních protilátek proti CFH. Genetickým vyšetřením se podaří identifikovat mutaci v genu pro některý z komplementárních faktorů až u 50–60 % případů aHUS.

Nejčastěji je prokázána mutace v genu pro CFH, a to až u 30 % pacientů s aHUS [3]. V současnosti bylo identifikováno již více než 120 patogenních nebo pravděpodobně patogenních va-



Obr. 1. Alternativní cesta komplementu a její regulace (upraveno podle [8]).

riant [9], vedoucích ke kvantitativnímu či kvalitativnímu deficitu tohoto faktoru, prokazují se ale i další mutace, označované jako mutace nejasného významu (*variants of uncertain significance* – VUS). CFH je plazmatický glykoprotein produkovaný zejména játry. Kompetitivně se váže na C3b fragment, inhibuje vznik C3 konvertázy při současném urychlení její degradace, zároveň působí jako kofaktor CFI při odbourávání C3b [10]. V blízkosti genu pro CFH na chromozomu 1 se navíc nacházejí geny pro příbuzné proteiny (*CFH related proteins* – CFHR1-5), náchylné k nealelickým homologním rekombinacím a přestavbám. Takto vznikají delece (CFHR1, CFHR3, CFHR4) a hybridní geny (CFH/CFHR1) se syntézou nefunkčního hybridního proteinu. Některé z těchto rekombinací (nejčastěji homozygotní mutace CFHR1del) jsou pak spojeny s tvorbou protilátek proti CFH [11].

CFI je rovněž játry syntetizovaný plazmatický glykoprotein, který participuje v regulaci jak alternativní, tak i klasické cesty komplementu. Spolu se svými kofaktory (CFH, MCP) je zodpovědný za degradaci C3b složky [12]. Mutaci v genu pro CFI nacházíme u 4–10 % pacientů.

Mutace v MCP se u nemocných s aHUS vyskytuje v 8–10 % případů. MCP je transmembránový glykoprotein expromovaný na povrchu prakticky všech typů buněk (s výjimkou erytrocytů), působí jako kofaktor CFI mediováného štěpení C3b. Snížená exprese či exprese defektního proteinu zvyšuje riziko poškození aktivovaným komplementem zejména v glomerulárních endoteliálních buňkách [13].

V případě mutací v genu pro thrombomodulin (THBD), které prokazujeme v 3–4 % případů, není patofyziologický mechanismus detailně znám. Svou spoluúčastí na CFI mediováném štěpení C3b

představuje další ochranný faktor buněčné membrány; zároveň ale ovlivňuje koagulační kaskádu vazbou na trombin (který zároveň působí jako aktivátor C5) [14].

Výskyt nejčastějších genetických mutací a průkaz protilátek u pacientů s aHUS shrnuje tab. 2. Je ovšem třeba si uvědomit, že ne všechny odchylky nalezené v genech pro komplementární faktory mají funkční dopad a vedou k rozvoji klinických projevů aHUS [15]. Je proto nutné, aby každá nově identifikovaná genetická mutace byla doprovázena vyšetřením funkční schopnosti daného proteinu aktivovat komplementový systém.

Výskyt geneticky podmíněného aHUS je familiární nebo sporadický. Familiární forma, u které je onemocnění diagnostikováno u dvou a více členů stejné rodiny, představuje asi 20 % případů [3], přičemž typ dědičnosti může být auto-

**Tab. 2. Výskyt nejčastějších genetických mutací a průkaz protilátek u pacientů s aHUS (upraveno podle [19] a [20]).**

Mutace faktoru	Lokalizace faktoru	Vliv mutace na aktivitu faktoru	Frekvence u aHUS
CFH	plazma	↓	30 %
MCP	membrána	↓	8–10 %
CFI	plazma	↓	4–10 %
C3	plazma	↑	2–10 %
CFB	plazma	↑	0–3 %
THBD	membrána	↓	3–4 %
neidentifikovaná			40–50 %
anti-CFH	plazma	↓	5–10 %

aHUS – atypický hemolyticko uremický syndrom; CFB – komplementární faktor B; CFH – komplementární faktor H; CFI – komplementární faktor I; MCP – membrane cofactor protein; THBD – thrombomodulin

zomálně dominantní, autozomálně recesivní, či vzácně i polygenní [16]. I u sporadicky se vyskytujících případů však byly prokázány patogenní varianty genů pro komplement současně u nemocných pacientů a jejich zdravých příbuzných [4]. To ukazuje na multifaktoriální charakter vzniku aHUS, kdy genetické pozadí je třeba vnímat spíše jako predispozici k onemocnění, než jeho příčinou a jedinou příčinou. Důvody této nekompletní genetické penetrance nejsou dosud zcela jasné. Kombinace patogenních variant, nacházená asi u 3 % nemocných [17], či asociace s některými rizikovými haplotypy, zvyšuje riziko rozvoje onemocnění. U velké části pacientů s genetickou mutací je ale k rozvoji nemoci nutný druhý inzult vedoucí k aktivaci komplementové kaskády, přičemž takovými spouštěči mohou být infekce, malignity, autoimunitní onemocnění, léky, transplantace či těhotenství [18]. Tímto se zároveň značně znesnadňuje klasifikace a diferenciální diagnostika HUS.

V posledních letech byly identifikovány mutace v genu dalšího proteinu, DGKE (diacylglycerolkináza  $\epsilon$ ), jako vzácné příčiny familiárního výskytu aHUS [21]. DGKE je lipidová kináza exprimovaná na povrchu endotelu, trombocytů a podocytů. Diacylglyceroly obsahující kyselinu arachidonovou aktivují

proteinkinázu C a dochází k aktivaci destiček a rozvoji protrombogenního stavu. Tato signalizace je fyziologicky inhibována DGKE, autozomálně recesivní mutace v DGKE však vedou ke ztrátě její funkce. Současně se spouští apoptóza endotelu glomerulárních kapilár a inhibuje angiogeneze. Onemocnění propuká již v prvním roce věku, díky expresi DGKE na povrchu podocytů se u postižených jedinců vyskytuje nefrotický syndrom jako projev podocytopenie. Jelikož mechanismus vzniku je odlišný od komplementem mediovaného HUS, neodpovídá tento typ ve většině případů na terapii inhibitory komplementu [22].

### KLINICKÝ OBRAZ A LABORATORNÍ NÁLEZY

Základní charakteristikou aHUS stejně jako u všech ostatních TMA zůstává klasická triáda kombinující trombocytopenii, mikroangiopatickou hemolytickou anémii a poškození cílových orgánů. Trombocytopenie (definovaná jako pokles destiček pod 150 000/ $\mu$ l nebo o více než 25 % proti vstupní hodnotě) u aHUS však bývá spíše jen mírná [23] a u 15–20 % pacientů nemusí být vůbec vyjádřena [3,4]. Pro mikroangiopatickou hemolytickou anémii (MAHA) je mimo vlastního snížení koncentrace erytrocytů typický nález hyperbilirubinémie,

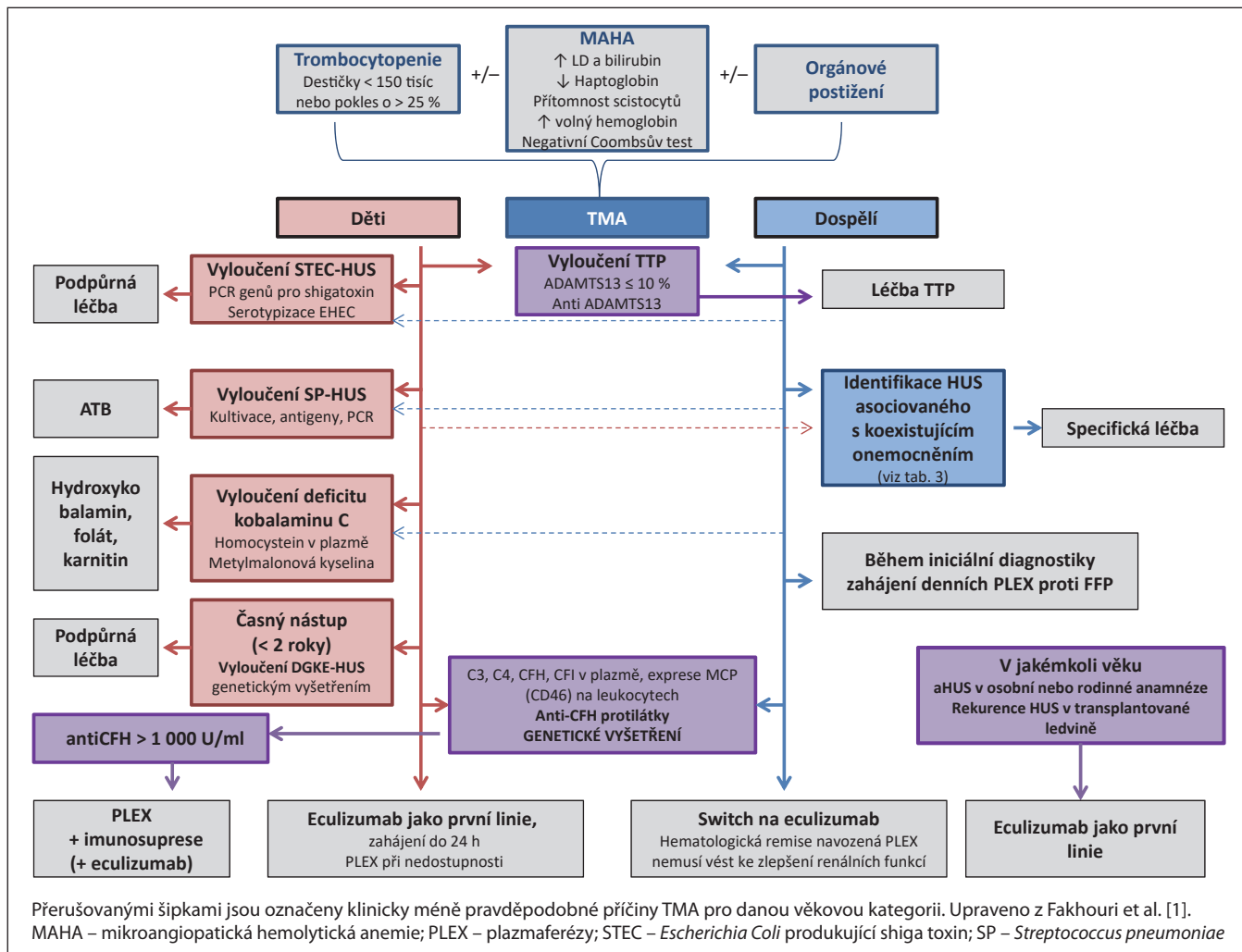
elevace laktátdehydrogenázy (LD), pokles haptoglobinu a zvýšení volného hemoglobinu, retikulocytózy a přítomnost schistocytů v krevním nátěru. Od autoimunitně podmíněné hemolýzy je MAHA nutné odlišit negativním Coombsovým testem.

Klinická a orgánová manifestace aHUS závisí na rozsahu mikrovaskulárního poškození a typu postižených orgánů. Prvotní příznaky bývají nespecifické a zahrnují únavu, bledost či ikterus, tmavou moč, klesající diurézu, dušnost, mohou se objevit periferní otoky. Nástup příznaků může následovat prodělané interkurentní stavy vystupující jako spouštěče choroby (např. infekce, vakcinace, porod). Typickou pro aHUS je renální manifestace onemocnění, můžeme se ale setkat i s extrarenálními projevy.

Akutní renální poškození je nejčastějším orgánovým projevem aHUS s rozdílně vyjádřenou tíží příznaků mezi jednotlivými pacienty. V důsledku poškození glomerulární bazální membrány nacházíme při vyšetření moči proteinurii, která může dosahovat až nefrotických hodnot. Postižení glomerulární bazální membrány může být asociováno také s ukládáním C3 depozit a rozvojem C3 glomerulopatie [24]. U více než 50 % nemocných ale stav rychle progreduje do renálního selhání s nutností zahájení dialyzační léčby. Někteří pacienti rovněž rozvinou těžkou hypertenzi, čímž vyvstává otázka, zda u nich je maligní hypertenze příčinou vzniku TMA, nebo naopak důsledkem renálního selhání a aHUS (v prvním případě by účinná kontrola hypertenze měla vést k rychlé regresi známek TMA) [1].

Extrarenální manifestace aHUS se v retrospektivních analýzách objevovala až u 25 % dospělých a 30 % dětí [1]. Nejčastěji se lze setkat s projevy neurologickými a gastrointestinálními, vzácněji pak kardiovaskulárními a kožními. Pozornost zasluží zejména neurologické a kardiovaskulární komplikace s potenciálně fatálními následky.

Centrální nervový systém bývá u TMA postižen až v polovině případů. Byť je



**Obr. 2. Diagnostický a diferenciálně diagnostický algoritmus aHUS.**

neurologická symptomatologie typičtější pro trombotickou trombocytopenickou purpuru (TTP), může se vyskytnout i u pacientů s aHUS. Neadekvátní aktivace komplementu v mozkových cévách vede k jejich okluzi a ischemickému poškození, může se projevit jako kvalitativní nebo kvantitativní porucha vědomí, křeče, cévní mozková příhoda s fokálními příznaky či kortikální slepota [4,25].

Z gastrointestinálních příznaků se nejčastěji objevují průjmy vč. krvavých, které jsou jinak typické a patognomické pro STEC-HUS. Rovněž se můžeme setkat s bolestmi břicha, zvracením, akutní pankreatitidou a jaterním poškozením [4].

Kardiovaskulární komplikace jsou poměrně vzácné (3–14 % pacientů s aHUS), ale o to nebezpečnější. Komplementem

mediovaná mikroangiopatie se může manifestovat v koronární mikrovaskulatuře a vést k rozvoji kardiomyopatie, srdečního selhání či akutního infarktu myokardu [26]. S postižením periferních cév pak souvisejí vzácně pozorované gangrény prstů a ulcerativní nekrotické kožní léze [27,28].

**DIAGNOSTIKA A DIFERENCIÁLNÍ DIAGNOSTIKA**

Základním problémem diagnostiky aHUS je fakt, že dosud nemáme k dispozici žádný rychlý a specifický diagnostický test. Dostupné biomarkery jsou nespolehlivé a vykazují nízkou senzitivitu i specifitu pro toto onemocnění. Např. normální koncentrace C3 složky komplementu nevylučuje komplemen-

tem mediovaný HUS, protože se objevuje až u 30 % nemocných [4]. Diagnóza aHUS rovněž nemůže být postavena na výsledcích genetického vyšetření, jelikož u 40–50 % nemocných nebývá genetická mutace identifikována, navíc jsou tyto výsledky k dispozici až po několika týdnech až měsících od odběru. Identifikace kauzální genetické mutace tak neslouží k diagnostice aHUS, je ale velmi důležitá ke stanovení prognózy onemocnění, rizika relapsu po vysazení terapie a managementu léčby při případné transplantaci ledviny, jak bude dále diskutováno.

V případě aHUS se tedy jedná o klasickou diagnózu *per exclusionem*, spočívající v několika postupných krocích (obr. 2). Prvním z nich je průkaz klinických a laboratorních kritérií TMA, následující vyšetření by měla s dostatečnou

**Tab. 3. Diferenciální diagnostika a možné patofyziologické mechanismy HUS asociovaného s koexistujícími onemocněními (upraveno podle [1]).**

Koexistující onemocnění	Možný mechanismus TMA
<b>Malignity</b>	nádorové mikroembolizace s aktivací koagulace a proliferací cévní stěny
<b>Léky</b>	
antiVEGF	přímé poškození endotelu, poškození podocytů
ciclosporin, tacrolimus, everolimus, gemcitabin, mitomycin	
IFN $\alpha$ , $\beta$ ; kokain, chinin, oxaliplatin	chinin dependentní protilátky proti endotelu, destičkám a leukocytům; oxaliplatin dependentní protilátky proti destičkám
<b>Transplantace hemopoetických buněk</b>	multifaktoriální poškození endotelu (chemoterapie, ozáření, imunosupresivní léky, GvHD, infekce)
<b>Transplantace solidních orgánů</b>	multifaktoriální (toxicita CNI a mTOR inhibitorů, mismatch leukocytárních antigenů, infekce)
<b>Infekce</b>	
HIV	přímé poškození endotelu HIV
H1N1 influenza	demaskování kryptogenního Thomsen-Friedenreichova antigenu na povrchu erytrocytů a endotelu
CMV, HHV6, parvovirus B19...	přímé poškození endotelu virem
<b>Autoimunitní onemocnění</b>	
SLE	poškození endotelu mediované imunokomplexy, intravaskulární tromby, možná koexistence s proliferativní lupusovou nefritidou nebo APS
APS	zvýšená exprese adhezních molekul a tkáňového faktoru, odstraňování antikoagulačního annexinu A5 po navázání anti-b2GPI na endotelové buňky, intravaskulární tromby
systémová sklerodermie	intimální proliferace s obstrukcí lumen cév
polymyositida, dermatomyositida	
<b>Maligní hypertenze</b>	poškození endotelu a renálních cév, fibrinoidní nekróza arteriol
<b>Koexistující nefropatie</b>	HUS může komplikovat IgA nefropatii, C3 glomerulopatii, MPGN, ANCA či antiGBM vaskulitidy

APS – antifosfolipidový syndrom; CNI – kalcineurínové inhibitory; GvHD – reakce štěpu proti hostiteli; IFN – interferon; MPGN – membranoproliferativní glomerulonefritida; SLE – systémový lupus erythematosus; TMA – trombotické mikroangiopatie; VEGF – vaskulární endoteliální růstový faktor

klinickou pravděpodobností vyloučit jiné příčiny TMA než aHUS.

Zcela zásadní je časně odlišit TTP vzhledem k rychlosti rozvoje a vysoké mortalitě jejích komplikací a nutnosti okamžitého zahájení specifické léčby. Stanovení aktivity enzymu ADAMTS13 by tak mělo bezprostředně navazovat na průkaz TMA. ADAMTS13 je specifická metaloproteináza štěpící ultravelké multimery von Willebrandova faktoru zodpovědné za rozvoj orgánových, zejména hematologických a neurologických komplikací. U pacientů s TTP nacházíme těžký deficit aktivity tohoto enzymu (pod 10 %) v důsledku geneticky podmíněné poruchy jeho tvorby (cTTP) či přítomnosti inhibičních protilátek (iTTP), aktivita nad 20 % naopak svědčí pro jiné TMA. Zde

je nutné zdůraznit, že krevní odběr ke stanovení aktivity ADAMTS13 musí být proveden ještě před započítím jakékoli léčby, tedy i před podáním plazmy či plazmaferézou. Vyšetření ADAMTS13 je ve velké části center dostupné s výsledkem již do 24–48 h, v případě očekávané delší prodlevy lze v iniciační diagnostice TTP použít skórovací schémata (French nebo PLASMIC skóre) [29].

Poměrně rychle lze obvykle vyloučit rovněž STEC-HUS, způsobený enterohemoragickými kmeny *E. Coli* (nejčastěji O157) s typickým rozvojem příznaků TMA nasedajících na epizodu krvavých průjmu. U této etiologie HUS prokážeme PCR pozitivitu genů pro shigatoxin, eventuálně patogenní kmeny *E. Coli* při mikrobiologickém vyšetření stolice.

Naopak velmi obtížné bývá odlišení aHUS od HUS asociovaných s koexistujícími onemocněními. Celá řada klinických stavů (infekce, malignity, autoimunitní onemocnění, těhotenství, užívání některých léků) může být asociována s poškozením endotelu a rozvojem HUS, dříve také označovaného jako sekundární. Na druhou stranu, jak již bylo uvedeno, vzhledem k inkompletní genetické penetranci aHUS je u většiny (až 70 %) pacientů k rozvoji onemocnění nutný sekundární inzult [3] zahajující aktivaci a amplifikaci komplementové kaskády. Vzhledem k překryvu těchto spouštěčů a koexistujících onemocnění bývá proto velmi obtížné odlišit, nakolik se tyto stavy uplatňují jako spouštěč a amplifikující faktor na pozadí geneticky podmí-

něného komplementem mediovaného HUS, nebo jako přímá kauzální příčina sekundárního HUS podmíněného jiným patofyziologickým mechanismem (tab. 3). V praxi se na koexistenci s aHUS má pomyslet zejména v případě úspěšného odstranění vyvolávající příčiny a přetrvávajících známkách TMA [30].

Specifickou situaci představují TMA vzniklé v souvislosti s těhotenstvím a porodem, kde diferenciální diagnostiku dále rozšiřují přidružené stavy, z nichž zdaleka nejčastější je HELLP syndrom. Některé charakteristiky TMA vykazují i další onemocnění komplikující graviditu (pre eklampsie/eklampsie, AFLP – akutní těhotenská steatóza jater) a zejména peripartální a postpartální období (postpartální hemoragie s renální kortikální nekrosou, DIC) [31]. V těhotenství se zároveň mohou primomanifestovat nebo relabovat ostatní TMA (TTP, systémová onemocnění pojiva, antfosfolipidový syndrom...).

aHUS asociovaný s těhotenstvím (také PA-HUS, *pregnancy associated HUS*) je vzhledem k průběhu a terapeutické odpovědi na léčbu eculizumabem považován rovněž za komplementem mediovaný. Přestože se může objevit během kteréhokoliv trimestru, jako u jediné z těhotenských TMA je pro jeho vznik charakteristický (až v 75 % případů) rozvoj v postpartálním období (až do 3 měsíců po porodu). Poporodní rozvoj TMA navazující na nekomplikované a fyziologické těhotenství je proto vždy velmi suspektně komplementem mediovaný PA-HUS. Naproti tomu, HELLP syndrom je daleko častějším onemocněním a objevuje se obvykle v průběhu 3. trimestru gravidity nebo vzácněji peripartálně (až do 7 dnů po porodu), jako samostatné onemocnění či jako komplikace pre eklampsie/eklampsie. Nejdůležitější diferenciálně diagnostickou známkou je ale fakt, že příznaky TMA u HELLP syndromu odezní do 48–72 h po porodu. Mimo časové vodítko může k časnému odlišení napomoci laboratorní vyšetření (poměr sFlt-1/PIGF) [31].

Diagnostický algoritmus TMA je naopak o něco jednodušší a rychlejší

u dětí vzhledem k nízké frekvenci výskytu koexistujících onemocnění. U dítěte s manifestací TMA tak budeme vylučovat zejména HUS související s infekcí enterohemoragickými kmeny *E. Coli* (STEC-HUS) a *Streptococcus pneumoniae* (SP-HUS). U pediatrických pacientů bez známek infekce, kteří rozvinou známky TMA, je její nejpravděpodobnější příčinou právě aHUS. Výskyt TTP je v dětském věku poměrně vzácný, vyšetření aktivity ADAMTS13 je však nezbytnou součástí diagnostického algoritmu [2]. Velmi vzácnými geneticky podmíněnými formami TMA jsou kobalamin C deficientní HUS a DGKE-HUS [21], které se projeví nejčastěji u dětí do 1 roku věku. Deficit kobalaminu C se prokazuje stanovením homocysteinu a kyseliny metylmalonové, případně genetickým vyšetřením [32].

## TERAPIE KOMPLEMENTEM MEDIOVANÉHO HUS

### Plazmaterapie

Plazmaterapie, administrovaná jako infuze čerstvé zmražené plazmy (FFP) nebo výměnné plazmaferézy (PLEX) byla od 90. let minulého století až donedávna základem léčby aHUS a jeho terapií první linie. Teoretickým východiskem podávání FFP je doplnění chybějících nebo malfunkčních komplementárních regulačních faktorů, výhodou PLEX je současné možné odstranění aktivovaných složek komplementu a protilátka, zejména u volumově limitovaných pacientů s renálním či srdečním selháním. Už z patofyziologie onemocnění a lokalizace komplementárních regulačních faktorů (plazma/membrána) je ale jasné, že terapeutický efekt PLEX bude velmi rozdílný v závislosti na typu genetické mutace způsobující poruchu regulace komplementární kaskády.

Není proto překvapením, že ani z dříve provedených studií robustní evidence pro efektivitu plazmaferéz u aHUS nevyplyvá. Dostupná data naznačují, že PLEX nesnižují koncentraci aktivovaných složek alternativní dráhy komplementu [33], a i když PLEX doká-

zaly navodit hematologickou remisi až u 3/4 dětských a více než poloviny dospělých pacientů, polovina dětí a 2/3 dospělých v horizontu 3 let dospěla k terminálnímu renálnímu selhání nebo zemřela [3]. Efekt plazmaterapie je tedy velmi sporný, zejména co se týče renálního přežití [3,4]. Navíc je třeba si uvědomit, že PLEX jsou zejména u dětí asociované s vysokou morbiditou (až 31 %), a to hlavně kvůli komplikacím souvisejícím s centrálními katetry [34].

S rozvojem poznatků o etiologii a patofyziologii aHUS se v poslední dekádě pro pacienty s tímto devastujícím onemocněním otevřely nové možnosti léčby, spočívající v inhibici C5 složky komplementu. Tato terapie zásadním způsobem zlepšila zejména renální prognózu a stala se tak léčbou první volby. I v současné době však mají PLEX v terapeutických algoritmech trombotických mikroangiopatií svoje místo.

Empirické PLEX u dospělých pacientů zahajujeme ihned po stanovení diagnózy TMA. Provádějí se v denním režimu proti FFP, s výměnou 1–1,5násobku objemu plazmy, a to až do vyloučení TTP, STEC-HUS a s přiměřenou klinickou pravděpodobností i HUS asociovaných s koexistujícími onemocněními (obvykle je v tomto diagnostickém okně provedeno 2–5 výměnných plazmaferéz). V případě takto *per exclusionem* stanovené diagnózy komplementem mediovaného HUS je indikováno ukončení PLEX a zahájení podávání eculizumabu [35], pokračování PLEX lze zvažovat jako terapeutickou možnost pouze při jeho nedostupnosti. Např. v doporučeních Americké společnosti pro aferézu došlo pro použití PLEX v této indikaci ke změně kategorie z II (terapie 2. linie) na III (neurčená role) [36]. U dětských pacientů je po rychlém vyloučení TTP a HUS asociovaných s infekcemi (STEC-HUS, SP-HUS) doporučováno rovnou zahájení podávání eculizumabu jako první linie léčby (obr. 2)

### Eculizumab

Eculizumab je humanizovaná, chimérická monoklonální protilátka zaměřená

**Tab. 4. Doporučené dávkování eculizumabu (zdroj – SPC přípravku).**

Tělesná hmotnost	≥ 40 kg	30–40 kg	20–30 kg	10–20 kg	5–10 kg
indukce	900 mg (T 1, 2, 3, 4)	600 mg (T 1, 2)	600 mg (T 1, 2)	600 mg (T 1)	300 mg (T 1)
udržovací dávka	1 200 mg (T 5 dále à 2 T)	900 mg (T 3 dále à 2 T)	600 mg (T 3 dále à 2 T)	300 mg (T 2 dále à 2 T)	300 mg (T 2 dále à 3 T)
T – týden					

proti C5 složce komplementu. Blokuje štěpení C5 na fragmenty C5a a C5b a tím i vznik terminálního lytického komplexu C5b-C9 (MAC) způsobujícího poškození endotelových buněk [37].

Zejména vzhledem ke vzácnosti výskytu aHUS v populaci jsou data o účinnosti eculizumabu založena na srovnání efektu terapie pacientů z předeculizumabové éry léčených PLEX a pacientů zařazených do prospektivních, ale placebo nekontrolovaných studií, či retrospektivních analýz. U PLEX rezpozivních či PLEX dependentních dospělých s aHUS a chronickým onemocněním ledvin dokázal eculizumab po ukončení plazmaferéz udržet hematologickou remisi onemocnění až u 90 % sledovaných, u kterých zároveň došlo k významnému zlepšení glomerulární filtrace (eGFR) během dvouletého sledování. Tato data tedy naznačují, že přes navozenou hematologickou remisi u některých pacientů léčených plazmaferézami dále probíhala subklinická TMA [38]. V dalších prospektivních studiích byla léčba eculizumabem zahajována bezprostředně při neefektivitě PLEX (nedosažení normalizace hematologických parametrů) nebo jako léčba první linie. Hematologické remise bylo takto dosaženo u více než 80 % dětí a téměř 90 % dospělých [39–41]. Vzestup eGFR byl výraznější u dětí, které mají obecně lepší renální prognózu onemocnění než dospělí. Dalším významným faktorem ovlivňujícím renální funkce byl čas mezi nástupem onemocnění a zahájením podávání eculizumabu, kdy jeho časné nasazení bylo spojeno s výraznějším zvýšením eGFR [42]. V průběhu 1–2letého sledování v uvedených studiích došlo

k úmrtí pouze jednoho ze 78 dospělých pacientů, u dětí pak byla mortalita nulová. Do terminálního renálního selhání pak v tomto období dospělo 6–15 % dospělých a 9 % pediatrických pacientů, což je ve srovnání s nemocnými léčenými PLEX (viz výše) výrazně lepší výsledek. Navíc, další kazuistická sdělení ukazují schopnost eculizumabu zabránit neurologickým, kardiálním i periferním ischemickým komplikacím u pacientů rezistentních na terapii PLEX [43–46]. Na základě výsledků těchto studií prokazujících významné zlepšení prognózy pacientů s aHUS se eculizumab v této indikaci stal lékem první volby. V našich podmínkách je po provedení nezbytných prvotních vyšetření a vyloučení ostatních příčin TMA obvykle možné zahájit jeho podávání již do 48–72 h.

Dávkování eculizumabu se odvíjí u dětí od tělesné hmotnosti (tab. 4), u dospělých zahajujeme indukci podáváním 900 mg eculizumabu jednou týdně, udržovací fáze pokračuje podáním páté dávky navýšené na 1 200 mg, kterou následně opakujeme každé 2 týdny. Se zahájením léčby eculizumabem je třeba ukončit veškerou plazmaferézou, která snižuje jeho účinek. Pokud je třeba podat FFP, provést PLEX nebo podat intravenózní imunoglobuliny z jiné indikace, je vyžadováno podání dodatečné dávky eculizumabu. Zároveň je třeba si uvědomit, že inhibicí faktoru C5 je blokována terminální fáze všech cest komplementu jako důležité složky nespecifické imunity a obrany především proti opouzdřeným bakteriím. Významně vzrůstá zejména riziko invazivních meningokokových infekcí. Všichni pacienti léčení eculizumabem proto

musí podstoupit vakcinaci proti *Neisseria meningitidis*, a to nejméně 2 týdny před jeho prvním podáním. Vzhledem k tomu, že u pacientů s aHUS je třeba zahájit léčbu co nejdříve, je u dosud neočkováných pacientů nezbytné zahájení antibiotické profylaxe (na našem pracovišti používáme moxifloxacin 400 mg denně), ve které pokračujeme ještě minimálně 2 týdny po ukončeném očkování. Vzhledem k tomu, že očkování plně nechrání proti všem kmenům, doporučují někteří autoři v antibiotické profylaxi pokračovat i nadále.

#### Ravulizumab

Ravulizumab je rovněž monoklonální humanizovaná protilátka, která blokuje terminální fázi komplementární kaskády na úrovni faktoru C5. Molekula ravulizumabu je odvozena od upravené molekuly eculizumabu a cílí na stejný epitop. Hlavní výhodou ravulizumabu je však výrazně prodloužený biologický poločas, umožňující jeho podávání v udržovací fázi jednou za 8 týdnů, což velmi zlepšuje kvalitu života nemocných. Ve studiích byla ravulizumabu prokázána účinnost i bezpečnost u dětí i dospělých, dosud neléčených inhibitory komplementu i úspěšně léčených eculizumabem minimálně 3 měsíce [47–49]. Dávkování je opět závislé na tělesné hmotnosti (tab. 5). Pro podávání ravulizumabu platí stejná bezpečnostní opatření jako u eculizumabu.

#### LÉČBA ANTICFH POZITIVNÍCH PACIENTŮ

U pacientů s aHUS a průkazem protilátek proti faktoru H je dle Americké společnosti pro aferézu terapií první linie

Tab. 5. Dávkování ravulizumabu (zdroj – SPC přípravku).

Tělesná hmotnost	≥ 100 kg	60–100 kg	40–60 kg	30–40 kg	20–30 kg	10–20 kg
indukce	3 000 mg T 1	2 700 mg T 1	2 400 mg T 1	1 200 mg T 1	900 mg T 1	600 mg T 1
udržovací dávka	3 600 mg (T 3 dále à 8 T)	3 300 mg (T 3 dále à 8 T)	3 000 mg (T 3 dále à 8 T)	2 700 mg (T 3 dále à 8 T)	2 100 mg (T 3 dále à 8 T)	600 mg (T 3 dále à 4 T)
T – týden						

PLEX [36], spolu se zahájením imunosupresivní léčby. V našich podmínkách, kdy výsledek stanovení přítomnosti antiCFH získáváme s významnou časovou prodlevou, je obvykle zahajována terapie eculizumabem. Při průkazu protilátek se přidává imunosupresivní léčba (indukce kortikosteroidy a cyklofosfamidem nebo rituximabem, udržovací léčba kortikosteroidy a mykofenolát mofetilem) [50]. Eculizumab je možno vysadit po dosažení titru anti-CFH protilátek pod 1 000 AU/ml, kdy je již riziko relapsu považováno za malé [2].

### DÉLKA LÉČBY INHIBITORY KOMPLEMENTU U PACIENTŮ S AHUS

Vzhledem k významnému zlepšení prognózy pacientů léčených blokátory C5 složky komplementu panuje v současné době všeobecná shoda na nutnosti co nejčasnějšího zahájení jejich podávání. Stále nedeřešenou otázkou však zůstává, jak dlouho by tato léčba měla trvat a za jakých podmínek, pokud vůbec, ji lze přerušit. Přestože dosud neexistují žádná mezinárodně platná doporučení ohledně délky terapie eculizumabem, za standardní se obecně považovalo doživotní podávání v dvou- až třítydenních intervalech s cílem zamezit relapsům onemocnění. Na druhou stranu, proti tomuto standardnímu postupu existuje řada argumentů, ať už se jedná o nedostatek dat podporujících efektivitu doživotní terapie u všech pacientů (i s vědomím možnosti ukončení terapie některých pacientů léčených PLEX v předeculizumabové éře), přes její nežádoucí účinky vč. až 2 000× zvýšeného rizika meningokokových infekcí, až po vyso-

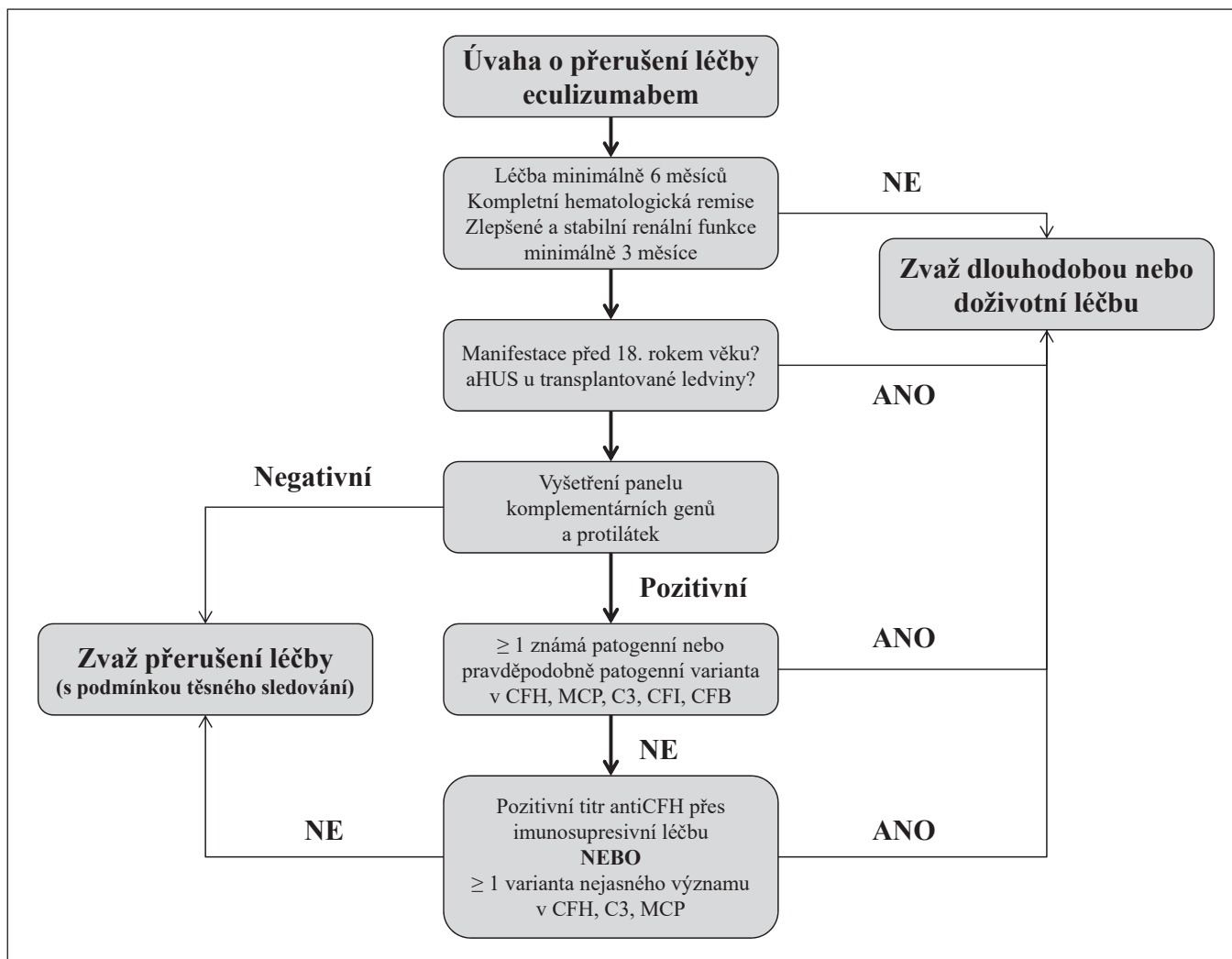
kou ekonomickou náročnost takovéto léčby. V neposlední řadě je nutné zvážit i kvalitu života pacientů limitovanou frekventními aplikacemi a jejich klesající *compliance* v dlouhodobém horizontu. Hlavní snahou výzkumu posledních let se tak stalo identifikovat nemocné s nízkým rizikem relapsu, u kterých by bylo po určité době možné terapii ukončit.

Retrospektivní analýza francouzského registru aHUS ukázala, že ve skupině pacientů, u kterých byla terapie eculizumabem přerušena po minimálně 6 měsících, byl typ zjištěné mutace v komplementárních genech hlavním prediktorem rizika relapsu [51]. Nejčastěji k relapsům docházelo u nemocných s mutacemi v CFH (72 %), u MCP variant pak v 50 %, přičemž relapsy se ve skupině s mutací v MCP objevily o něco později (medián 10,5 vs. 6,5 měsíce u CFH). Naopak z pacientů bez identifikované mutace během sledovaného období (medián 17 měsíců) nezrelaboval žádný. Tato studie neposkytla dostatečná data o riziku jiných mutací vč. C3, CFI, CFB a anti-CFH; v celém souboru pacientů bez ohledu na typ mutace se relaps onemocnění objevil u 32 %. Tato studie tedy naznačuje, že vysazení eculizumabu po minimálně 6měsíční léčbě je bezpečné u pacientů bez prokázané mutace v komplementárních genech, zatímco u variant genů pro CFH a MCP je riziko relapsu vysoké a objevují se nejčastěji v prvním roce po vysazení.

Následující prospektivní multicentrická studie publikovaná stejnými autory [52] tyto závěry dále podpořila a ukázala, že absence identifikované mutace je nejsilnějším negativním prediktivním faktorem relapsu onemoc-

nění, naopak průkaz genetické varianty má pozitivní prediktivní hodnotu až 43 %, přičemž nejvyšší riziko relapsu vykazují pacienti s mutací CFH a MCP (cca 50 %). Tato studie navíc identifikovala ženské pohlaví a koncentraci solubilního C5b-C9 v době přerušování léčby jako další faktory asociované s vyšší pravděpodobností relapsu. Dalším významným zjištěním společným pro obě zmíněné studie je fakt, že u všech nemocných s prokázaným relapsem aHUS vedlo okamžité znovunasazení eculizumabu k rychlé úpravě hematologických parametrů a reparaci renálních funkcí na původní úroveň, což zdůrazňuje nezbytnost těsného sledování takovýchto pacientů současně s možností okamžité readministrace léčby inhibitory komplementu v případě zjištěné rekurence onemocnění.

Zcela recentně publikovaný systematický přehled [53] zabývající se vlivem prokázané genetické varianty na frekvenci relapsů aHUS po vysazení eculizumabu, analyzoval data 280 pacientů z celkem 40 studií. Mutace v komplementárních genech byly identifikovány u 60 % nemocných, nejčastěji v CFH a MCP/CD46, u přibližně poloviny z nich se jednalo o minimálně jednu patogenní nebo pravděpodobně patogenní variantu genu, ve zbytku případů o variantu nejasného významu (VUS). Po vysazení eculizumabu relabovalo onemocnění u celkem 29,6 % pacientů, přičemž průkaz mutace byl spojen s až trojnásobným rizikem. S nejvyšším rizikem byly asociovány varianty genů pro CFH a C3, dále ale i pro MCP. Poměrně překvapivým se jeví zjištění, že riziko relapsů nebylo zanedbatelné ani ve skupině pa-



Obr. 3. Navržený algoritmus rozvahy o vysazování eculizumabu (upraveno podle [53]).

cientů s VUS. Autoři identifikovali i další nezávislé faktory, spojené se zvýšenou četností relapsů, ke kterým patřily zejména nižší věk a přítomnost transplantované ledviny. I tato analýza ukázala, že rychlé znovunasazení eculizumabu vedlo ke zvládnutí relapsu a restituci renálních funkcí u naprosté většiny nemocných. Na základě těchto zjištění autoři navrhli algoritmus pro vysazování eculizumabu, které by mělo být zvažováno po minimálně 6měsíční léčbě u pacientů v kompletní hematologické remisi a s minimálně 3 měsíci stabilními renálními funkcemi (obr. 3).

Do holandské 4leté prospektivní studie CUREiHUS [54] bylo zařazeno 21 dospělých i pediatrických netransplantovaných pacientů s první atakou aHUS. Po nasazení eculizumabu dospěli do he-

matologické remise všichni pacienti, u 18 z nich došlo ke zlepšení renálních funkcí. V 81 % případů byla prokázána genetická mutace nebo přítomnost protilátek. Bez ohledu na genetické varianty byla léčba eculizumabem přerušena po 3 měsících. Během následného sledování (medián 81 týdnů) byl relaps prokázán u 4 pacientů (22 %), opět s velmi dobrým výsledkem po okamžitém navrácení eculizumabu. Vzhledem k nízkému počtu pacientů s relapsem nebylo možné identifikovat prediktivní faktory, i když všichni pacienti s relapsem měli prokázanou patogenní nebo pravděpodobně patogenní variantu. Tato studie navíc poskytla *cost/effectiveness* analýzu ukazující, že vysazení eculizumabu snížilo výdaje na pacienta o 70 % bez negativního dopadu na kvalitu života.

Přes své nepochybné limitace tyto studie přinášejí naději, že minimálně určitá část pacientů s aHUS nebude muset podstupovat doživotní léčbu s přijatelným rizikem relapsů a zachováním kvality života, eventuálně s možností *on-demand* podání eculizumabu při časném průkazu relapsu. Holandští autoři [55] navrhuje např. několik různých scénářů přerušované či dlouhodobé terapie eculizumabem. V závislosti na typu mutace, renálních funkcích a přítomnosti relapsů v nativní či transplantované ledvině pak je v nejlepším možném případě možné terapii ukončit, v dalších případech pak terapii eculizumabem postupně snižovat (nejlépe prodloužením dávkovacího intervalu) za laboratorní monitorace plazmatické koncentrace eculizumabu a funkční blokády komplementu (pa-

rametr CH50). K ověření oprávněnosti těchto postupů však bude třeba dalších studií.

V otázce délky léčby inhibitory komplementu a možnosti jejich vysazení tak zůstává řada nevyřešených otázek. Co je však nepochybné, je nezbytnost velmi těsného sledování takovýchto pacientů. Výše zmínění autoři navrhuji laboratorní vyšetření (renální funkce, vyšetření moči, trombocyty, hemoglobin, LDH, schistocyty, haptoglobin) přinejmenším v 1., 2., 3., 6. a 12. měsíci, zároveň s domácí monitorací krevního tlaku a pravidelným vyšetřováním moči papírkovou metodou. Pacient musí být instruován, že v případě příznaků indikujících relaps aHUS nebo v případě interkurentního onemocnění jako případného spouštěče (např. infekce) má kontaktovat dispenzarizující centrum s možností okamžitého podání eculizumabu.

## ZÁVĚR

Atypický hemolyticko uremický syndrom je vzácné onemocnění se závažnou prognózou a vysokým rizikem zejména terminálního renálního selhání. Přestože se jeho prognóza v posledních letech dramaticky zlepšila díky možností specifické léčby, zůstává vysoce závislá na včasné a správné diagnostice a co nejdříve zahájení terapie. K dosažení těchto cílů je zapotřebí úzké interdisciplinární spolupráce nefrologů, hematologů, pediatrů, gynekologů/porodníků, intenzivistů i dalších oborů. Lékem volby u pacientů s aHUS je eculizumab a v současné době není otázkou, zda a kdy tuto terapii nasadit, ale jak dlouho by měla pokračovat a u kterých pacientů a za jakých podmínek lze zvažovat její přerušování či vysazení. Z provedených studií vyplývá, že o vysazení inhibitorů komplementu lze uvažovat po nejméně 6měsíční úspěšné léčbě a nejsilnějším prediktorem rizika relapsu je identifikace mutace v genech pro komplementární faktory. Genetické vyšetření je proto nezbytnou součástí diagnostického algoritmu u pacientů s aHUS, problémem zůstává jeho

omezená dostupnost a časová náročnost. V otázce délky léčby a pravidel jejího vysazování dosud nejsou k dispozici žádná mezinárodně platná doporučení, přes několik publikovaných návrhů takovýchto postupů na národních úrovních. K nalezení optimální strategie bude třeba dalšího výzkumu, čím dál tím více je ale patrný trend k racionalizaci léčebného přístupu a snaze o přerušování terapie s případnou *on-demand* reinitializací. Nezbytnou podmínkou však zůstává těsné sledování takovýchto nemocných. Je proto třeba, aby pacienti s tímto vzácným onemocněním byli léčení a dispenzarizováni v centrech s dostatečnou zkušeností v léčbě inhibitory komplementu s možností jejich neprodleného podání.

## Literatura

1. Fakhouri F, Zuber J, Frémeaux-Bacchi V, Loirat C. Haemolytic uraemic syndrome. *Lancet*. 2017;390(10095):681–696.
2. Loirat C, Fakhouri F, Ariceta G, et al. An international consensus approach to the management of atypical hemolytic uremic syndrome in children. *Pediatr Nephrol*. 2016;31:15–39.
3. Noris M, Caprioli J, Bresin E, et al. Relative role of genetic complement abnormalities in sporadic and familial aHUS and their impact on clinical phenotype. *Clin J Am Soc Nephrol*. 2010;5(10):1844–1859.
4. Frémeaux-Bacchi V, Fakhouri F, Garnier A, et al. Genetics and outcome of atypical hemolytic uremic syndrome: a nationwide French series comparing children and adults. *Clin J Am Soc Nephrol*. 2013;8(4):554–562.
5. Pangburn MK, Müller-Eberhard HJ. Initiation of the alternative complement pathway due to spontaneous hydrolysis of the thioester of C3. *Ann NY Acad Sci*. 1983;421:291–298.
6. Podack ER, Tschoop J, Müller-Eberhard HJ. Molecular organization of C9 within the membrane attack complex of complement. Induction of circular C9 polymerization by the C5b-8 assembler. *J Exp Med*. 1982;156:268–282.
7. Zipfel PF, Skerka C. Complement regulators and inhibitory proteins. *Nat Rev Immunol*. 2009;9:729–740.
8. Gavriliaki E, Anagnostopoulos A, Mastellos DC. Complement in thrombotic microangiopathies: unraveling Ariadne's thread into the labyrinth of complement therapeutics. *Front Immunol*. 2019;10:337. doi: 10.3389/fimmu.2019.00337.
9. Zipfel PF, Wiech T, Stea ED, Skerka C. CFHR gene variations provide insights in the pathogenesis of the kidney diseases atypical hemolytic uremic syndrome and C3 glomerulopathy. *J Am Soc Nephrol*. 2020;31(2):241–256.
10. Ståhl AL, Vaziri-Sani F, Heinen S, et al. Factor H dysfunction in patients with atypical hemolytic uremic syndrome contributes to complement deposition on platelets and their activation. *Blood*. 2008;111:5307–5315.
11. Moore I, Strain L, Pappworth I, et al. Association of factor H autoantibodies with deletions of CFHR1, CFHR3, CFHR4, and with mutations in CFH, CFI, CD46, and C3 in patients with atypical hemolytic uremic syndrome. *Blood*. 2010;115:379–387.
12. Kavanagh D, Kemp EJ, Mayland E, et al. Mutations in complement factor I predispose to development of atypical hemolytic uremic syndrome. *J Am Soc Nephrol*. 2005;16:2150–2155.
13. Frémeaux-Bacchi V, Sanlaville D, Menouer S, et al. Unusual clinical severity of complement membrane cofactor protein-associated hemolytic-uremic syndrome and uniparental isodisomy. *Am J Kidney Dis*. 2007;49:323–329.
14. Delvaeye M, Noris M, De Vriese A, et al. Thrombomodulin mutations in atypical hemolytic-uremic syndrome. *N Engl J Med*. 2009;361:345–357.
15. Marinozzi MCh, Vergoz L, Rybkine T, et al. Complement factor B mutations in atypical hemolytic uremic syndrome-disease-relevant or benign? *J Am Soc Nephrol*. 2014;25:2053–2065.
16. Esparza-Gordillo J, de Jorge EG, Garrido CA, et al. Insights into hemolytic uremic syndrome: Segregation of three independent predisposition factors in a large, multiple affected pedigree. *Mol Immunol*. 2006;43:1769–1775.
17. Bresin E, Rurali E, Caprioli J, et al. Combined complement gene mutations in atypical hemolytic uremic syndrome influence clinical phenotype. *J Am Soc Nephrol*. 2013;24:475–486.
18. Tomazos I, Garlo K, Wang Y, Chen P, Laurence J. Triggers in patients with atypical hemolytic uremic syndrome: an observational cohort study using a US claims database. *Blood*. 2020;136:30–31.
19. Spasiano A, Palazzetti D, Dimartino L, et al. Underlying genetics of aHUS: which connection with outcome and treatment discontinuation? *Int J Mol Sci*. 2023;24:14496.
20. Zuber J, Le Quintrec M, Sberro-Soussa R, et al. New insights into postrenal transplant hemolytic uremic syndrome. *Nat Rev Nephrol*. 2011;7:23–35.
21. Lemaire M, Frémeaux-Bacchi V, Schaefer F, et al. Recessive mutations in DGKE cause atypical hemolytic-uremic syndrome. *Nat Genet*. 2013;45:531–536.
22. Bruneau S, Néel M, Roumanina LT, et al. Loss of DGKE induces endothelial cell activation and death independently of complement activation. *Blood*. 2015;125(6):1038–1046.
23. Coppo P, Schwarzinger M, Buffet M, et al. Predictive features of severe acquired ADAMTS13 deficiency in idiopathic thrombotic microangiopathies: the French TMA reference center experience. *PLoS One*. 2010;5:e10208.
24. Servais A, Noel LH, Roumanina LT, et al. Acquired and genetic complement abnormali-

ties play a critical role in dense deposit disease and other C3 glomerulopathies. *Kidney Int.* 2012;82:454–464.

25. Durkan AM, Kim S, Craig J, Elliott E. The long-term outcomes of atypical haemolytic uraemic syndrome: a national surveillance study. *Arch Dis Child.* 2016;101:387–391.
26. Noris M, Remuzzi G. Cardiovascular complications in atypical haemolytic uraemic syndrome. *Nat Rev Nephrol.* 2014;10:174–180.
27. Malina M, Gulati A, Bagga A, Majid MA, Simkova E, Schaefer F. Peripheral gangrene in children with atypical hemolytic uremic syndrome. *Pediatrics.* 2013;131:e331–e335.
28. Ardisino G, Tel F, Testa S, et al. Skin involvement in atypical hemolytic uremic syndrome. *Am J Kidney Dis.* 2014;63:652–655.
29. Zheng XL, Vesely SK, Cataland SR, et al. ISTH guidelines for the diagnosis of thrombotic thrombocytopenic purpura. *J Thromb Haemost.* 2020;18(10):2486–2495.
30. Asif A, Nayer A, Haas CS. Atypical hemolytic uremic syndrome in the setting of complement-amplifying conditions: case reports and a review of the evidence for treatment with eculizumab. *J Nephrol.* 2017;30:347–362.
31. Fakhouri F, Scully M, Provôt F, et al. Management of thrombotic microangiopathy in pregnancy and postpartum: report from an international working group. *Blood.* 2020;136(19):2103–2117.
32. Fischer S, Huemer M, Baumgartner M, et al. Clinical presentation and outcome in a series of 88 patients with the cblC defect. *J Inher Metab Dis.* 2014;37:831–840.
33. Cofield R, Kukreja A, Bedard K, et al. Eculizumab reduces complement activation, inflammation, endothelial damage, thrombosis, and renal injury markers in aHUS. *Blood.* 2015;125:3253–3262.
34. Johnson S, Stojanovic J, Ariceta G, et al. An audit analysis of a guideline for the investigation and initial therapy of diarrhea negative (atypical) hemolytic uremic syndrome. *Pediatr Nephrol.* 2014;29:1967–1978.
35. Goodship TH, Cook HT, Fakhouri F, et al. Atypical hemolytic uremic syndrome and C3 glomerulopathy: conclusions from a “Kidney Disease: Improving Global Outcomes” (KDIGO) Controversies Conference. *Kidney Int.* 2017;91:539–551.
36. Schwartz J, Padmanabhan A, Aquí N, et al. Guidelines on the use of therapeutic apheresis in clinical practice-evidence-based approach from the writing committee of the American Society for Apheresis: the seventh special issue. *J Clin Apher.* 2016;31:149–162.
37. Legendre CM, Licht C, Muus P et al. Terminal complement inhibitor eculizumab in atypical hemolytic-uremic syndrome. *N Engl J Med.* 2013;368:2169–2181.
38. Licht C, Greenbaum LA, Muus P, et al. Efficacy and safety of eculizumab in atypical hemolytic uremic syndrome from 2-year extensions of phase 2 studies. *Kidney Int.* 2015;87:1061–1067.
39. Rees L, Greenbaum LA, Fila M, et al. A prospective study of paediatric patients with atypical hemolytic uremic syndrome treated with eculizumab. *Kidney Int.* 2016;89(3):701–711.
40. Fakhouri F, Hourmant M, Campistol JM, et al. Eculizumab inhibits thrombotic microangiopathy, and improves renal function in adult atypical hemolytic uremic syndrome patients: 1-year update. *J Am Soc Nephrol.* 2014;25:751A.
41. Fakhouri F, Hourmant M, Campistol JM, et al. Terminal complement inhibitor eculizumab in adult patients with atypical hemolytic uremic syndrome: a single-arm, open-label trial. *Am J Kidney Dis.* 2016;68:84–93.
42. Walle JV, Delmas Y, Ardisino G et al. Improved renal recovery in patients with atypical hemolytic uremic syndrome following rapid initiation of eculizumab treatment. *J Nephrol.* 2017;30(1):127–134.
43. Avila A, Vizcaino B, Molina P, et al. Remission of aHUS neurological damage with eculizumab. *Clin Kidney J.* 2015;8:232–236.
44. Baskin E, Gulleroglu K, Kantar A, Bayrakci U, Ozkaya O. Success of eculizumab in the treatment of atypical hemolytic uremic syndrome. *Pediatr Nephrol.* 2015;30:783–789.
45. Greenwood GT. Case report of atypical hemolytic uremic syndrome with retinal arterial and venous occlusion treated with eculizumab. *Int Med Case Rep J.* 2015;8:235–239.
46. Rigotherier C, Delmas Y, Roumenina LT, et al. Distal angiopathy and atypical hemolytic uremic syndrome: clinical and functional properties of an anti-factor H IgA $\lambda$  antibody. *Am J Kidney Dis.* 2015;66:331–336.
47. Rondeau E, Scully M, Ariceta G et al. The long-acting C5 inhibitor, Ravulizumab, is effective and safe in adult patients with atypical hemolytic uremic syndrome naïve to complement inhibitor treatment. *Kidney Int.* 2020;97(6):1287–1296.
48. Tanaka K, Adams B, Aris AM, et al. The long-acting C5 inhibitor, ravulizumab, is efficacious and safe in pediatric patients with atypical hemolytic uremic syndrome previously treated with eculizumab. *Pediatr Nephrol.* 2021;36(4):889–898.
49. Ariceta G, Dixon BP, Kim SH, et al. The long-acting C5 inhibitor, ravulizumab, is effective and safe in pediatric patients with atypical hemolytic uremic syndrome naïve to complement inhibitor treatment. *Kidney Int.* 2021;100(1):225–237.
50. Puraswani M, Khandelwal P, Saini H, et al. Clinical and immunological profile of anti-factor h antibody associated atypical hemolytic uremic syndrome: A nationwide database. *Front Immunol.* 2019;10:1282. doi: 10.3389/fimmu.2019.01282.
51. Fakhouri F, Fila M, Provôt F, et al. Pathogenic variants in complement genes and risk of atypical hemolytic uremic syndrome relapse after eculizumab discontinuation. *Clin J Am Soc Nephrol.* 2017;12:50–55.
52. Fakhouri F, Fila M, Hummel A, et al. Eculizumab discontinuation in children and adults with atypical hemolytic-uremic syndrome: A prospective multicenter study. *Blood.* 2021;137:2438–2449.
53. Acosta-Medina AA, Moyer AM, Go RS, et al. Complement gene variant effect on relapse of complement-mediated thrombotic microangiopathy after eculizumab cessation. *Blood Adv.* 2023;7:340–350.
54. Bouwmeester RN, Duineveld C, Wijnsma KL, et al. Early eculizumab withdrawal in patients with atypical hemolytic uremic syndrome in native kidneys is safe and cost-effective: results of the CUREiHUS study. *Kidney Int Rep.* 2022;8:91–110.
55. Wijnsma KL, Duineveld C, Wetzels JFM, van de Kar NCAJ. Eculizumab in atypical hemolytic uremic syndrome: strategies toward restrictive use. *Pediatr Nephrol.* 2019;34(11):2261–2277.

## PODÍL AUTORŮ NA PŘÍPRAVĚ RUKOPISU

TI – první verze článku  
DF – revize

## ČESTNÉ PROHLÁŠENÍ

Autoři práce prohlašují, že v souvislosti s tématem, vznikem a publikací tohoto článku nejsou ve střetu zájmu a vznik ani publikace článku nebyly podpořeny žádnou farmaceutickou firmou.

*Do redakce doručeno dne: 29. 12. 2023.*

*Přijato po recenzi dne: 19. 2. 2024.*

*MUDr. Tomáš Indra, Ph.D.*

*Klinika nefrologie*

*VFN a 1. LF UK v Praze*

*U Nemocnice 2*

*128 08 Praha 2*

*e-mail: tomas.indra@vfn.cz*