

Kryoglobulinémie z úhlu pohledu jednotlivých medicínských odborností

Cryoglobulinemia from different medical perspectives

Adam Z.¹, Zdražilová-Dubská L.², Pour L.¹, Rulcová J.³, Boichuk I.¹, Semerád L.¹, Vlčková E.⁴, Řehořová J.⁵, Pejchalová A.⁶, Fojtík Z.¹, Husa P.⁷, Benda P.⁸

¹ Interní hematologická a onkologická klinika LF MU a FN Brno

² Ústav laboratorní medicíny FN Brno a Katedra laboratorních metod LF MU Brno

³ Dermatovenerologické oddělení, FN Brno

⁴ Neurologická klinika LF MU a FN Brno

⁵ Interní gastroenterologická klinika LF MU a FN Brno

⁶ Laboratoř imunohematologie, Transfúzní a tkáňové oddělení, FN Brno

⁷ Klinika infekčních chorob LF MU a FN Brno

⁸ Chirurgická klinika LF MU a FN Brno

SOHRN: Kryoglobulinémie je definovaná trvalou přítomností abnormálního imunoglobulinu v séru, který precipituje při nízké teplotě a rozpouští se při zahřátí. Kryoglobulin může být tvořen pouze monoklonálním imunoglobulinem (typ I kryoglobulinémie) nebo monoklonálním imunoglobulinem, který se při ochlazení váže na konstantní doménu polyklonálního imunoglobulinu (typ II kryoglobulinémie), anebo je tvořen pouze polyklonálními imunoglobuliny (typ III kryoglobulinémie). Typ II a typ III, kdy se procesů účastní více typů molekul, se nazývají smíšenou kryoglobulinémií. Patofyziologickým podkladem komplikací kryoglobulinémie typu I je cévní obstrukce gelovou hmotou kryoglobulinu. Patofyziologickým podkladem komplikací smíšených kryoglobulinémií je tvorba imunokomplexů a vznik imunokomplexové vaskulitidy. Kryoglobulinémie se projevuje purpurou či nekrotickými ulceracemi, způsobuje bolesti kloubů, poškození periferního nervového systému a poškození ledvin (membranoproliferativní glomerulonefritida). U pacientů s typem I a II kryoglobulinémie je třeba pátrat po monoklonální gamapatii či lymfoproliferaci. U pacientů s kryoglobulinem typu III je třeba pátrat po hepatitidě C, jen okrajově je prokázána souvislost s HIV a s autoimunitními chorobami pojiva.

KLÍČOVÁ SLOVA: kryoglobulin – monoklonální gamapatie – hepatitis C – vaskulitis

SUMMARY: Cryoglobulinemia is defined as the persistent presence of abnormal serum immunoglobulins that precipitate at low temperatures and dissolve again upon warming. Cryoglobulins may be composed by a monoclonal Ig (type I cryoglobulinemia), by a monoclonal Ig bound to the constant domain of polyclonal Ig heavy chains (type II cryoglobulinemia), or by polyclonal Igs (type III cryoglobulinemia). Cryoglobulinemia types II and III are called mixed cryoglobulinemia. Clinical manifestations of type I cryoglobulinemia are often related to intravascular obstruction, whereas those seen in the mixed cryoglobulinemia are often due to true immune complex-mediated vasculitis. The main clinical manifestations affect the skin (purpura, necrotic ulcers), joints, peripheral nervous system, and kidneys (membranoproliferative glomerulonephritis). Patients with type I and II cryoglobulinemia should be investigated for monoclonal gammopathy and lymphoproliferative diseases. Patients with type III cryoglobulinemia should be investigated for Hepatitis C, HIV, and connective tissue disease.

KEY WORDS: cryoglobulin – monoclonal gammopathy – hepatitis C – vasculitis

ÚVOD

Kryoglobulinémie je termín pro přítomnost patologických molekul imunoglobulinů, které precipitují při nižší teplotě, než je teplota fyziologická, a které se po návratu na fyziologickou teplotu opět rozpouštějí. To, zda tato porucha způsobí klinické symptomy, závisí hlavně

na teplotě, při níž k této změně dochází, méně již na koncentraci kryoglobulinu.

Prevalence kryoglobulinémie v celé populaci je malá. Existují však choroby, u nichž se vyskytuje poměrně často. V textu uvedeme příznaky a choroby, u nichž je třeba zvažovat přítomnost kryoglobulinu, a tedy i jeho vyšetření.

Nejnovější studie hledající odpověď na otázku, jak častá je přítomnost kryoglobulinu u gamapatií typu IgM, prokázala přítomnost jakéhokoli kryoglobulinu u 33 % osob s přítomným monoklonálním imunoglobulinem typu IgM! To je podstatně více, než je uvedeno ve starších analýzách dat z registrů monoklo-

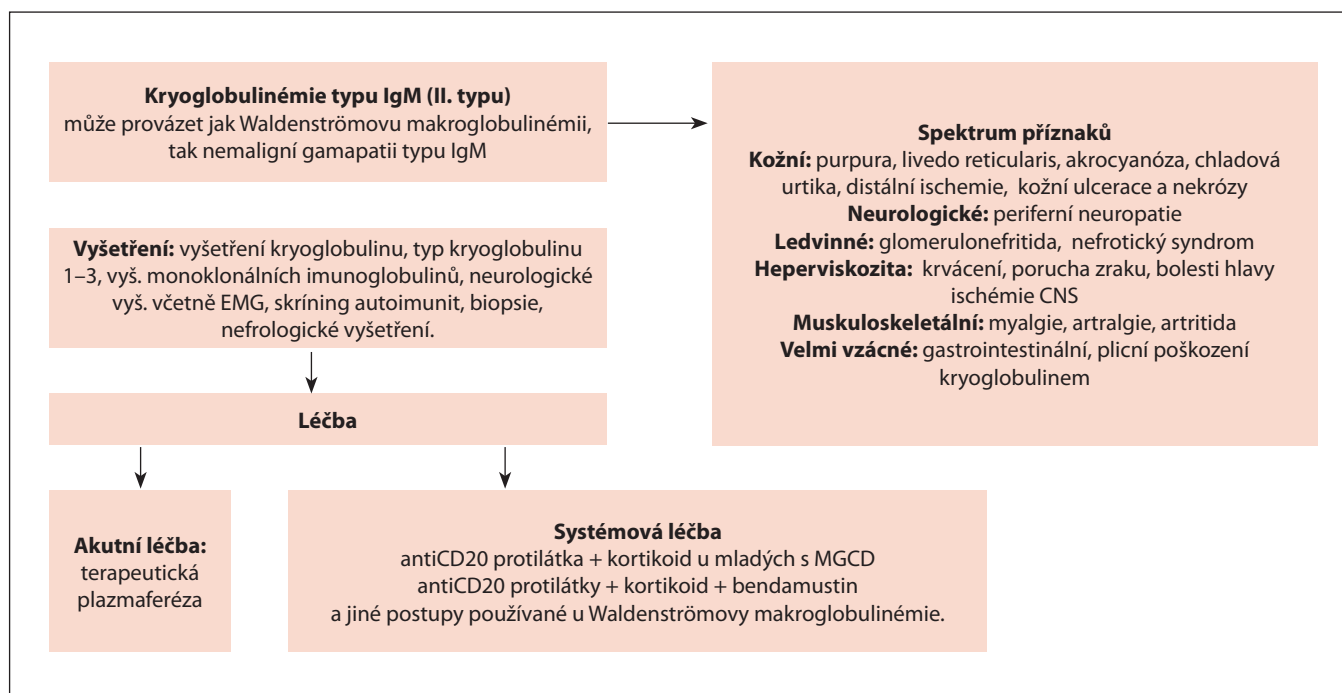


Schéma 1. Projevy smíšené kryoglobulinémie.

nálních gamapatií typu IgM. A to je také důvod, proč se v tomto textu vracíme k tématu kryoglobulinémie.

Kryoglobulinémie indukuje v závislosti na prochlazení převážně dermatologické příznaky, ale také nefrologické, neurologické, revmatologické a další méně známé projevy, a proto se na tomto textu podíleli odborníci ze všech oborů, které se s následky kryoglobulinémie setkávají.

Cílem textu je připomenout projevy této nemoci a starší informace o této komplikaci doplnit posledními epidemiologickými studiemi. Domácí odborná literatura zmiňuje tyto problémy již v druhé polovině minulého století [1–4], tudíž v žádném případě nejde o komplikace dříve nezmiňované, ale přesto asi půjde o komplikace občas nediagnostikované.

Pestrost těchto projevů smíšené kryoglobulinémie zdůrazňuje schéma 1.

LABORATORNÍ DEFINICE KRYOGLOBULINÉMIE

Kryoglobulin precipituje při teplotě nižší, než je teplota fyziologická, a rozpouští se po zahřání na 37 °C. Podobné vlastnosti mají však také chladové aglutininy!

Závažnost klinických důsledků souvisí hlavně s teplotou, při níž dochází k přeměně rozpustné formy kryoglobulinu na nerozpustnou gelovou hmotu a nespoisí ani tak s kryokritem, tedy s kvantitou kryoglobulinu. Proto ne každá laboratorně prokázaná kryoglobulinémie způsobuje klinické příznaky. Čím vyšší je teplota precipitace, tím spíše se projeví klinické příznaky i při nepatrném podchlazení a naopak.

Definici a klasifikaci kryoglobulinů navrhl v roce 1974 Brouet a tato klasifikace je stále aktuální [5,6]. Vychází z chemického složení v chladu precipitujícího a gelifikujícího imunoglobulinu.

Kryoglobulin I. typu je tvořen pouze monoklonálním imunoglobulinem, častěji typu IgM než IgG nebo IgA, a gel vznikající precipitací neobsahuje jiné molekuly. V původní práci v souboru 86 pacientů s kryoglobulinémií identifikovali:

- 11 případů monoklonálního IgM s vlastností kryoglobulinu I. typu;
- 7 případů monoklonálního IgG s vlastností kryoglobulinu I. typu;
- 2 případy monoklonálního IgA s vlastností kryoglobulinu I. typu.
- V jednom případě tuto vlastnost přisoudili Bence-Jonesové bílkovině!

Molekuly kryoglobulinu I. typu samostatně při ochlazení precipitují, aniž by se vázaly na jiné bílkoviny. Patofyziologickým podkladem klinických příznaků je intravaskulární precipitace a narušení cirkulace středních a menších cév vlivem gelifikace [5].

Kryoglobulin II. typu je tvořen monoklonálním imunoglobulinem, vázajícím se v chladu na Fc-fragmety polyklonálních imunoglobulinů jiných tříd. Typicky je to monoklonální imunoglobulin typu IgM, který se váže na Fc-fragmety polyklonálních imunoglobulinů typu IgG. V původní práci z roku 1974 Brouet popsal:

- 19 případů monoklonálního IgM, který se vázal v chladu na polyklonální IgG;
- 2 případy monoklonálního IgG, který se vázal na polyklonální IgG;
- 1 případ monoklonálního IgA, který se vázal na polyklonální IgG.

Protože precipitát představuje směs více typů bílkovin, tak nese název smíšená kryoglobulinémie (*mixed cryoglobulinaemia*). Kryoglobulin II. typu má v tomto případě charakter revmatoidního faktoru, je to tedy imunokomplexová choroba [5].

Kryoglobulin III. typu (synonymem polyklonální kryoglobulin) je tvořen pouze polyklonálními imunoglobuliny s tepelnou charakteristikou kryoglobulinů. Ve většině případů kryoglobulinémie III. typu Brouet prokázal taktéž imunitní komplexy „anti-imunoglobulin-imunoglobulin“.

U kryoglobulinémie II. i III. typu je kryoprecipitát směsí imunoglobulinů, a proto jsou oba tyto typy řazené do kategorie smíšené kryoglobulinémie (*mixed cryoglobulinemia*) [5,6].

CHOROBY, KTERÉ MOHOU BÝT PROVÁZENY KRYOGLOBULINÉMIÍ I. A II TYPU

Kryoglobulin I. typu může provázet:

- maligní monoklonální gamapatie – Waldenströmovu makroglobulinémii a mnohočetný myelom;
- nemaligní monoklonální gamapatie biologického charakteru monoklonální gamapatie nejasného významu (MGUS), ale protože dochází k poškození organismu, tak situace odpovídá *monoclonal gammopathy of clinical significance* (MGCS) neboli monoklonální gamapatii klinického významu;
- lymfoproliferativní choroby, obvykle *low-grade*, které mohou nepravidelně taktéž tvořit monoklonální imunoglobuliny. Kryoglobulinémie občas bývá popsána například u chronické B lymfatické leukemie (B-CLL), u lymfomů marginální zóny, vlasatobuněčné leukemie a u dalších *low-grade* lymfomů [6–10].

CHOROBY, KTERÉ MOHOU BÝT PROVÁZENÉ KRYOGLOBULINÉMIÍ III. TYPU

Chronická infekce virem hepatitidy C (HCV) je spojena s řadou extrahepatálních nemocí, z nichž nejčastější je smíšená kryoglobulinémie. Do souvislosti s infekcí HCV je dáována i membranoproliferativní glomerulonefritida, Sjögrenův syndrom, séronegativní artritida, *lichen planus*, *porphyria cutanea tarda* a B-buněčný lymfom s nízkým stupněm malignity.

Častý společný výskyt smíšené kryoglobulinémie a infekce virem hepatitidy C byl popsán záhy po objevu HCV a zavedení diagnostických testů pro průkaz infekce tímto virem do rutinní praxe. Retrospektivní analýzou bylo zjištěno, že 80–98 % pacientů s dříve diagnostikovanou esenciální smíšenou kryoglobulinémií má v séru přítomné protilátky anti-HCV a ribonukleovou kyselinu viru (HCV RNA). Protilátky anti-HCV a HCV RNA byly nalezeny i v kryoprecipitátech, společně s revmatoidním faktorem. Vaskulitida je vyvolána ukládáním těchto imunokomplexů v malých cévách. Virus hepatitidy C totiž není jen hepatotropní, ale i lymfotropní. Infikuje B-lymfocyty a může indukovat syntézu imunoglobulinů IgM. Tento imunoglobulin tvoří v chladu imunokomplexy s imunoglobulinem IgG a ty se podílejí na vzniku vaskulitidy. Histologické změny v játrech jsou však vyvolané převážně vlivem HCV, nikoli vaskulitidou. U většiny nemocných s chronickou infekcí HCV je aktivita jaterního zánětu mírná a fibróza nebývá pokročilá. Na druhé straně lze však nalézt jaterní cirhózu častěji u nemocných s chronickou infekcí HCV a smíšenou kryoglobulinémií než u těch bez kryoglobulinémie. V literatuře se udává, že 36–45 % pacientů chronicky infikovaných HCV má v séru přítomné kryoglobuliny, ale u méně než 10 % z nich se vyvine klinicky manifestní vaskulitida [4–16]. U velké části těchto osob lze v séru prokázat i přítomnost revmatoidního faktoru, i když většina z nich nemá projevy extrahepatálního onemocnění. Klinický význam přítomnosti nízkých hladin kryoglobulinů u pacientů s chronickou hepatitidou C není znám.

Před poznáním zásadního významu infekce HCV pro tvorbu kryoprecipitátů a tím i pro vznik vaskulitidy se kryoglobulinémie typu III léčila preparáty s imunopresivním účinkem, zejména kortikosteroidy nebo plazmaferézou. Základem současné terapie kryoglobulinémie typu III, spojené s infekcí HCV, je kauzální antivirová terapie. V minulosti se podával

pegylovaný interferon alfa s ribavirinem, ale nyní se užívají výhradně přímo působící virostatika (*directly acting antivirals* – DAA), která jsou mnohem účinnější a mají minimum nežádoucích účinků a kontraindikací ve srovnání s předchozí terapií založenou na interferonu alfa. Přirozený průběh kryoglobulinémie III. typu není zcela jasný, ale onemocnění jen velmi zřídka odezní spontánně bez antivirové léčby. U části nemocných s kryoglobulinémií může dojít k proliferaci B-lymfocytů v kostní dřeni a játrech, kvůli čemuž vznikne lymfom z B-lymfocytů s nízkým stupněm malignity [11].

Některé zdroje udávají, že 90 % případů kryoglobulinémie III. typu má za příčinu hepatitidu C, případně HIV. Další systémové imunitní choroby s polyklonálním zmnožením imunoglobulinů (jako je *lupus erythematosus* a Sjögrenův syndrom) jsou vzácnou příčinou kryoglobulinémie typu III [12–16].

KLINICKÉ PROJEVY KRYOGLOBULINÉMIÍ

Patofyziologie poškození kryoglobulinem typu a kryoglobulinem typu II a III se liší, takže logicky bychom čekali, že tyto dva typy lze rozlišit dle jejich klinických příznaků. Ale život je mnohem složitější než naše představy o něm, což dokládá mimo jiné tab. 1 převzatá z přehledové práce z roku 2021 [17]. V této tabulce jsou uvedeny klinické příznaky a typ kryoglobulinémie, který je způsobil. Vidíme, že příznaky kryoglobulinémie I. typu se prolínají s příznaky kryoglobulinémie II. a III. typu, takže realita je komplikovanější než naše teoretické předpoklady.

Kryoglobulin I. typu vytváří po ochlazení gelovou strukturu a narušuje průtok krve středními a malými cévami. Typickými příznaky kryoglobulinémie I. typu je zbledení akrálních částí končetin nebo lividní zbarvení těchto okrsků po prochlazení. Porucha prokrvení tkání na podkladě kryoglobulinu I. typu může vést i k trvalému poškození, nejtěžšími projevy jsou kožní ulcerace a nekrózy.

Smíšená kryoglobulinémie a vaskulitida jí způsobená způsobuje také

Tab. 1. Projevy kryoglobulinémie v závislosti na typu kryoglobulinu dle publikace „Cryoglobulinemia: An update in 2019“ [17]. Laboratorní diagnostika umožňuje zařadit kryoglobulin do I. nebo II. typu, ale klinické projevy se prolínají.

	Kryoglobulin	
	I. typ	II. a III. typ
Mechanismus	okluze cévního lumen, nevzniká vaskulitis	vaskulitida malých tepen, okluze je méně častá
Klinické příznaky	distální ischémie a kožní nekróza, chladové symptomy	purpura, artralgie, glomerulonefritidy
Laboratorní testy	RF pozitivní výjimečně, snížení komplementu není pravidlem	RF pozitivní a konzumpce C4
Typ imunoglobulinu	IgM>IgG>IgA	IgM+++ (kappa>lambda)
Klinické příznaky kryoglobulinémie		
Purpura	80 %	75–90 %
Raynaudův syndrom	25–40 %	20–30 %
Distální ulcerace a nekrózy	30–35	2–15 %
Chladová urtika	90–100 %	0–10
Livedo	10–15 %	5–10 %
Artralgie/artritidy	25–30 %	50–80 %
Periferní neuropatie	30–50 %	50–75 %
CNS postižení	výjimečná	5–10 %
Nefropatie	15–30 %	30–40 %

purpuru nebo trofické defekty kůže, zánětlivé makuly či papuly, někdy s hemoragickými projevy, jizvením a akrocyanózou. K mimokožním projevům smíšené kryoglobulinémie patří artralgie, nefropatie, neuropatie a poškození ledvin. V následujících odstavcích charakterizujeme projevy kryoglobulinémie v jednotlivých tkáních a orgánech z pohledu jednotlivých lékařských oborů.

KOŽNÍ PROJEVY KRYOGLOBULINÉMIE

Vaskulitida

Kryoglobulinémie typu II a III (smíšená neboli imunokomplexová) může být asociována s non-nekrotizující vaskulitidou postihující malé a střední cévy (arterioly, kapiláry a venuly). Zánětlivý infiltrát, obklopující cévu, sestává z lymfocytů, monocytů a nevelkého počtu granulocytů. Asi u 20 % pacientů však vzniká nekrotizující vaskulitida s fibrinoidní nekrózou postihující cévy středního průměru. Svými projevy se velmi podobá *polyarteritis nodosa*. Vaskulitida může mít více klinických projevů. Proje-

vuje se palpovatelnou purpurou, erytematózními papulami, noduly, ekchymózami či nekrotickými lézemi především na akrálních částech dolních končetin.

Purpura

Purpura se manifestuje formou petechiálního krvácení na chladu vystavených částech kůže, zvláště na rukou a nohou (*purpura cryoglobulinaemica*), nebo ve formě větších ekchymóz, které mohou vést ke vzniku hemoragických nekrotů kůže až ulcerací. Postižení kůže s projevy palpovatelné purpury dolních končetin patří mezi dominantní projevy kryoglobulinemické vaskulitidy. Není vzácností krvácení ze sliznic nosu a úst. Pacienti mohou mít hyperpigmentace na dolních končetinách jako následek opakovaných výsevů purpury. Tyto hyperpigmentace mohou tvořit i hmatná kožní zduření [16].

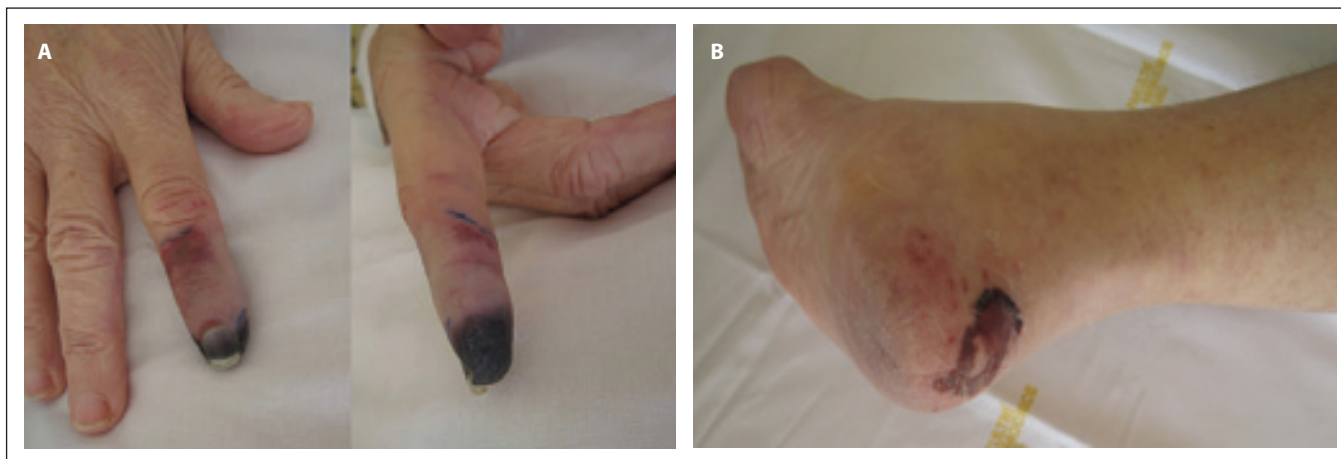
LIVEDO RETICULARIS

Ke kožním projevům kryoglobulinémie II. typu patří *livedo reticularis*. *Livedo reticularis* je kožní příznak, který se proje-

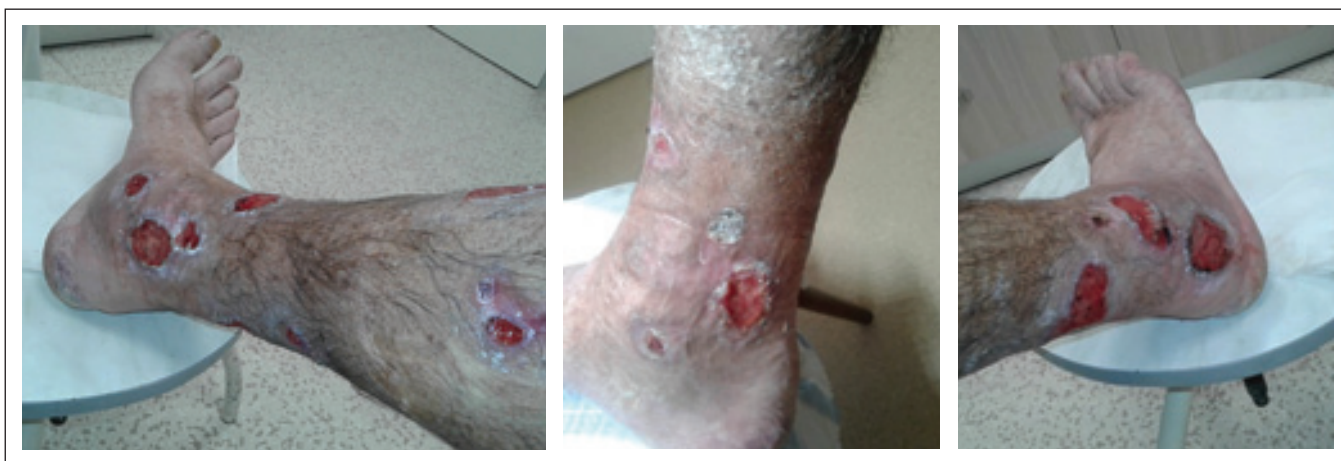vuje jako síťovitý vzor diskolorace kůže různých barev od červenavého až modrofialového zbarvení s bílým centrem. Můžeme pozorovat i ukládání pigmentu zejména na distálních částech končetin. Nejčastěji jsou postiženy nohy. Tento stav souvisí s dilatovanými krevními cévami a může se zhoršovat při nízkých teplotách, ale v teple nemizí. Subjektivně může vyvolávat pocit chladu, svědění a parestázie [17].

Akrocyanóza, Raynaudův syndrom a nekrózy

Akrocyanóza po vystavení chladu se projevuje červenomodrým zbarvením nosu, boltců a prstů. Po vystavení chladu se může vytvářet chladová panikulitida v podobě tuhých elastických, bolestivých, ohraničených otoků. Kryoglobulin může způsobit Raynaudův syndrom, opět častěji u pacientů s kryoglobulinémií I. typu. Manifestuje se ostře ohraničenými barevnými změnami prstů rukou, méně často nohou. Epizoda záchvatu začíná ohraničeným okrskem zblednutí a chladu prstů s následným přechodem



Obr. 1. Kožní nekrózy při kryoglobulinémii.



Obr. 2. Defekty na bérkách, které se po potlačení tvorby kryoglobuliny léčbou vyhojily. Zde zřejmě změny byly způsobené vaskulitidou při kryoglobulinémii.

do cyanózy. Později může po působení chladu docházet k náhlé modročerné akrocyanóze s bolestivými otoky a následnou nekrózou a gangrénou. Ty mají častěji původ v kryoglobulinémii I. typu než ve smíšené kryoglobulinémii.

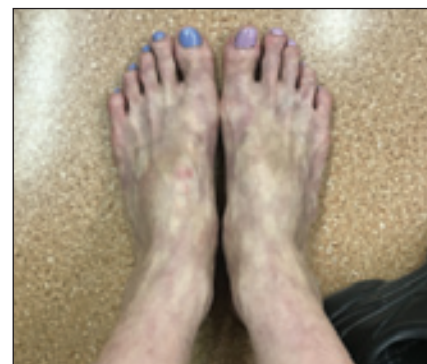Chladová urtika

Chladová urtika je vzácným kožním projevem. Spouštěčem je expozice chladu. Objevují se nesvědicí kopřivkové pupeny, které se projevují spíše pálením až bolestivostí, a setrvávají na kůži déle než 24 h po výsevu. Maximální postižení je na trupu a proximálních částech končetin. Indukovat tyto projevy je možné přiložením kostky ledu na předloktí. Morfy zanechávají na kůži erytémové projevy, sufuse, hematomy a hemoragické hyperpigmentace. Kryoglobulin je pro-

kazován jen v některých případech chladem indukované urtiky, v mnoha ostatních případech není etiopatogeneze známa [17–23]. Kožní změny u našich pacientů jsou na obr. 1–3.

KLOUBNÍ PŘÍZNAKY

V rámci kloubní symptomatologie se vyskytují artralgie a myalgie oblasti rukou, kolen a zápěstí. Pouze u méně než 10 % pacientů s přítomností kryoglobulinu lze pozorovat neerozivní artritidy. Bolesti jsou často symetrické. Nevznikají však následně kloubní deformity. Celková slabost a únava je pozorována ve více než 50 %. Diferenciální diagnostika by měla být prováděna velmi pečlivě, protože klinické projevy jsou velmi podobné jako projevy celé skupiny vaskulitid postihující malé a střední tepny [17].



Obr. 3. Kožní změny odpovídající *li-vedo racemosa* u pacientky s průkazem kroglobulinu, které způsoboval četné kožní změny, ačkoliv dle míry infiltrace kostní dřeně a dle koncentrace monoklonálního imunoglobulinu typu IgM nebyla naplněna kritéria žádné maligní diagnózy, takže se jednalo o „monoklonální gamapatii klinického významu“.

POŠKOZENÍ LEDVIN

Poškození ledvin je pozdní manifestací kryoglobulinémie, obvykle ve formě proteinurie, mikroskopické hematurie a hypertenze. Kryoglobulinémie může způsobit také renální insuficienci. Někdy může být kryoglobulinémie příčinou atypického nefrotického či nefritického syndromu. Asi u třetiny pacientů přetrvávají močové abnormality bez zjevné progresse renální dysfunkce, progresse do selhání ledvin se vyskytuje u méně než 20 % pacientů. Spontánní remise renálního poškození je až u třetiny nemocných [24].

Biopsie ledvin u většiny pacientů popíše membranoproliferativní glomerulonefritidu (v aktivní fázi s masivní infiltrací monocytů a kryoglobulinovými „tromby“ obturujícími lumen glomerulárních kapilár) [24]. U některých pacientů lze v biopsii ledviny zastihnout také endokapilární proliferativní nebo mezangiální proliferativní glomerulonefritidu [25]. Je nutné na tuto možnost upozornit patologa již při vypisování žádanky na patologii. Depozita kryoglobulinu mají v elektronové mikroskopii charakteristickou substrukturu.

Existuje více morfologických variant poškození ledvin imunokomplexy a monoklonálními imunoglobuliny či volnými lehkými řetězci a je na nefrologovi, aby na tuto možnost upozornil patologa, který pak musí cíleně pátrat po projevech poškození ledvin imunokomplexy [16,26–31] či monoklonálním imunoglobulinem a snažit se tyto změny pojmenovat dle klasifikace „*Consensus report of the International Kidney and Monoclonal Gammopathy Research Group*“, zveřejněné v roce 2019 [32].

NEUROLOGICKÉ POŠKOZENÍ

Po kůži a ledvinách představuje nervové poškození třetí nejčastější projev kryoglobulinémie. Způsobuje senzitivní či senzitivně-motorickou polyneuropatii, a to buď symetrickou, postihující většinou dolních končetin v ponožkové či podkolenkové distribuci, nebo asymetrickou, postihující různé periferní nervy horních

a/nebo dolních končetin (tzv. mononeuropatie multiplex v důsledku vaskulitidy). Může se jednat i o neuropatii tenkých vláken. Prvními příznaky jsou obvykle neuropatické bolesti a parestezie v postižené oblasti. Motorické příznaky jsou méně časté. Postižení CNS je také možné a možná podhodnocené. Může se projevit akutně či subakutně se rozvíjejícími ložiskovými neurologickými symptomy (parézy, poruchy řeči či vidění apod.), epileptickými záchvaty a/nebo bolestí hlavy. Popsané příznaky jsou nejčastěji manifestací cerebrovaskulárních komplikací v důsledku vaskulitidy (ischemický či hemoragický iktus, syndrom reverzibilní encefalopatie v zadní cirkulaci). Vzhledem k obtížnému provedení histologického ověření je tato diagnóza usuzována ze zobrazovacích vyšetření [17,33–37].

Jedna z neobsáhlejších analýz, popisující soubor 492 pacientů s kryoglobulinémií, uvádí, že periferní neuropatie byla diagnostikována asi u ¼ pacientů, zatímco centrální komplikace jenom u 1–2 %. [38]. Postižení CNS kryoglobulinémií je tedy možné, ale vzácné.

MÉNĚ ČASTÉ PROJEVY KRYOGLOBULINÉMIE

Gastrointestinální postižení s bolestí břicha může simulovat náhlou příhodu břicha. Další komplikací je krvácení ze střeva, způsobené postižením mesenterických arteriol a kapilár.

Kardiální poškození je výjimečně opět způsobené postižením mikrovaskularizace. Studie provedené *post mortem* prokázaly nekrotizující arteritidu koronárních arterií. Proto kryoglobulinémie může způsobit infarkt myokardu. Dalším možným důsledkem kryoglobulinémie je akutní perikarditida.

Velmi vzácně bylo popisováno poškození plic ve formě *bronchitis obliterans* či alveolární hemoragie způsobené vaskulitidou anebo lymfocytární alveolitidou.

LABORATORNÍ DŮSLEDKY KRYOGLOBULINÉMIE

Při transportu vzorků krve k biochemickému vyšetření při běžné teplotě do-

chází k vysrážení kryoglobulinu spolu se vznikem krevního koagula, takže výsledkem je nižší naměřená koncentrace bílkovin, než je skutečností, a další laboratorní odchylky [17,39]. V případě výskytu kryoglobulinu a provádění analýzy ze vzorku, který prošel ochlazením před provedením laboratorní analýzy, může docházet k arteficiálním laboratorním nálezům snížených hladin proteinů, typicky např. k záchytu arteficiální hypokomplementémie v některých složkách, či falešnému snížení revmatoidního faktoru (RF) typu IgM, který může být jako M-IgM s anti-IgG aktivitou hlavní komponentou kryoglobulinu typu II [17,39].

PREVALENCE KRYOGLOBULINÉMIE U WALDENSTRÖMOVY MAKROGLOBULINÉMIE

U IgM gamapatií (MGUS typu IgM, Waldenströmova makroglobulinémie a *low grade* lymfomy s tvorbou monoklonálního IgM) je frekvence kryoglobulinémie nejvyšší, a proto se pokusíme nastavit zrcadlo prevalenci kryoglobulinémie u těchto chorob. K dispozici máme více analýz registrů monoklonálních gamapatií, ale jen jednu práci, které provedla cílený skrínig kryoglobulinémie u všech sledovaných pacientů s monoklonální gamapatií typu IgM.

DATA Z REGISTRŮ MONOKLONÁLNÍCH GAMAPATIÍ

Velmi často citovanou prací je analýza registru pacientů s Waldenströmovou makroglobulinémií, kterou zveřejnila skupina kolem Mellitose Dimopoulos. Jejich registr obsahoval v době analýzy 595 pacientů. Kryoglobulin byl laboratorně prokázán u 5,5 % registrovaných, ale symptomy mělo pouze 1,5 % osob [40]. Výsledky analýzy tohoto registru uvádí tab. 2.

Větší registr z hlediska počtu pacientů s Waldenströmovou makroglobulinémií mají ve Velké Británii. Tento registr sumarizuje data z 22 center. Autoři analýzy publikované v roce 2023 hod-

notili celkem 1 305 pacientů s Waldenströmovou makroglobulinémií. Z nich pouze 7 % mělo laboratorně prokázaný kryoglobulin [41].

Uvedené dvě analýzy registrů mají velmi podobné výsledky. Nutno zdůraznit, že jde o analýzy z registru, po kryoglobulinu nebylo u těchto pacientů cíleně pátráno, nejednalo se o skrínig tohoto problému [40,41].

DATA STUDIE CÍLENÉ NA SKRÍNING KRYOGLOBULINÉMIE U MONOKLONÁLNÍCH GAMAPATIÍ TYPU IGM

První skutečná analýza frekvence kryoglobulinémie byla zveřejněna anglickými autory v roce 2024. Autoři devět let prováděli cílené skrínigové vyšetření kryoglobulinu u všech osob s monoklonální gamapatií typu IgM. Do souboru bylo zařazeno 534 osob.

- Kryoglobulin jakéhokoli typu byl prokázán u 176 (33 %) osob;
- Kryoglobulin I. typu byl prokázán u 134 (25 %) osob [42].

Ve své práci analyzovali právě těchto 134 pacientů s kryoglobulinem I. typu s následujícími výsledky:

- 102 (76 %) mělo Waldenströmovu makroglobulinémií;
- 7 (5 %) mělo jiné lymfoproliferativní onemocnění;
- 25 (19 %) mělo nemaligní gamapatii, kterou hodnotili jako monoklonální gamapatii klinického významu [42].

V 84 % případů IgM kryoglobulinémie se jednalo o imunoglobulin typu IgM kappa.

Medián koncentrace imunoglobulinu typu IgM s vlastností kryoglobulinu bylo v případě Waldenströmovy makroglobulinémie 14 g/l, zatímco v případech monoklonální gamapatie klinického významu byl medián koncentrace 4 g/l. Tato data ilustrují, že i nízké koncentrace monoklonálního imunoglobulinu mohou vyvolávat klinické symptomy. Autoři této studie uvádějí, že

Tab. 2. Vybraná data z řecké analýzy Mellitose Dimopouleose 595 pacientů se symptomatickou Waldenströmovou makroglobulinémií uvedené v článku „How I treat Waldenström macroglobulinemia. Blood. 2019“ [40]. V tabulce jsou uvedeny všechny symptomy, které autoři považovali za indikaci k léčbě, včetně kryoglobulinémie.

Medián koncentrace monoklonálního IgM	34 g/l
Medián koncentrace hemoglobinu	101 g/l
Laboratorně prokázaný kryoglobulin	5,5 %
Chladové aglutininy	4,0 %
Klinické příznaky	
anémie/ cytopenie	42 %
B symptomy	25 %
hyperviskozita	17 %
neuropatie	12 %
AL-amyloidóza	1,5 %
symptomatická kryoglobulinémie	1,5 %
symptomatická nemoc chladových aglutininů (cold agglutinin disease – CAD)	0,6 %

klinické příznaky kryoglobulinémie odhalili v polovině případů [42]. Charakteristiku pacientů s kryoglobulinem I. typu uvádí tab. 3.

SOUČASNÝ VÝSKYT NEMOCI CHLADOVÝCH AGLUTININŮ A KRYOGLOBULINÉMIE

Nemoc chladových aglutininů (cold agglutinin disease – CAD) je další z komplikací monoklonálních gamapatií typu IgM [43]. Typické znaky CAD znázorňuje obr. 4.

Autoři ze Spojeného království se v další analýze zaměřili na koexistenci nemoci chladových aglutininů a kryoglobulinémie. Analyzovali celkem 41 pacientů s diagnózou CAD, u nichž provedli skrínigové vyšetření na kryoglobulinu. Ten byl nalezen u 24 ze 41 pacientů s chladovými aglutininy (59 %). Autoři proto doporučují rutinní skrínig kryoglobulinu u všech pacientů s průkazem chladových aglutininů [44].

Stanovení chladových aglutininů se provádí vyšetřením krevního vzorku skrínigovým testem při teplotě 20 °C. Důležitou podmínkou pro analýzu je udržet krevní vzorek po venepunkci neochlazený, aby nedošlo k vyvázání chladových protilátek ze séra na ery-

trocyty. Je tedy nutné zajistit správnou transportní teplotu vzorku do laboratoře (30–37 °C). Při pozitivním výsledku testu se vyšetření doplňuje o aglutinační test při 4 °C, o určení specifčnosti protilátky, kdy se vylučuje anti-I typická pro CAD a stanovuje se titer chladových aglutininů. Hodnoty titru ≥ 64 jsou diagnostické pro patologické chladové protilátky při CAD. Avšak i při nízkých titrech je vhodné došetřit, v jakém rozmezí teplot protilátka reaguje: benigní aglutininy při 30 °C již nereagují, patologické lze i při této teplotě prokázat. Vyšetření přímého antiglobulinového testu pomocí diagnostických sér k průkazu IgG, IgM, IgA, C3c a C3d komplementu pomohou u CAD specifikovat typ imunoglobulinu vázaného na vyšetřované erytrocyty a další testy, např. eluční nebo adsorpční mohou protilátku přesněji identifikovat [44,45].

LABORATORNÍ VYŠETŘENÍ U PARAPROTEINÉMIE IGM A PRŮKAZ KRYOGLOBULINŮ

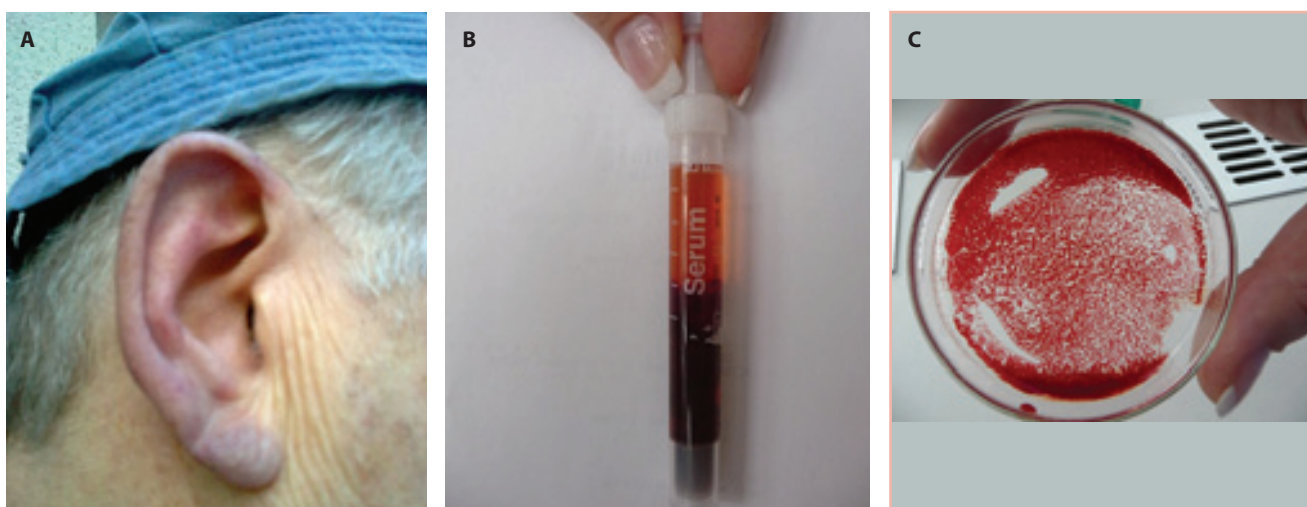
U WM se vyskytuje monoklonální IgM v rozsáhlém koncentračním rozsahu, kde pak může být jeho kvantifikace svízelná. Dva základní přístupy kvantifikace, tj.

Tab. 3. Výsledky skrínungu přítomnosti kryoglobulinu mezi 534 osobami s monoklonálním imunoglobulinem typu IgM [42].**Laboratorní charakteristika**

průkaz jakéhokoliv kryoglobulinu	176 z 534 pacientů (33 %)
kryoglobulin I. typu	134 z 534 pacientů (25 %)
Waldenströmova makroglobulinémie (MW) ze všech pacientů s kryoglobulinem I. typu	102 ze 134 pacientů (76 %)
jiné lymfoproliferace provázené kryoglobulinémií	5 pacientů lymfomů marginální zóny 2 pacienti s chronickou lymfatickou leukémií celkem 7 (5 %) ze 134 pacientů
nemaligní IgM gamapatie, monoklonální gamapatie klinického významu (MGCS)	25 pacientů (19 %) ze 134 pacientů
IgM typu kappa	111 ze 134 pacientů (84 %)
IgM typu lambda	21 ze 134 pacientů (16 %)
koncentrace monoklonálního IgM u MW	
s kryoglobulinem typu I	14 (0–63) g/l
koncentrace monoklonálního IgM u MGCS s kryoglobulinem typu I	4 (0,5–20) g/l
koncentrace monoklonálního IgM u non Hodgkinských lymfomů s kryoglobulinem typu I	10 (0,5–58) g/l
<i>cold agglutinin disease</i>	15 %

Klinické příznaky kryoglobulinémie typu I v souboru 134 osob

vazomotorické příznaky: Raynaudův syndrom, chladová urtika	30 případů (22 %)
kožní příznaky: kožní ulcerace, purpura, kožní nekróza, <i>livedo reticularis / racemosa</i>	21 případů (16 %)
periferní neuropatie	29 případů (22 %) 19 čistě senzorické symptomy 9 senzomotorické symptomy 1 čistě motorické symptomy
hyperviskozita	12 případů (9 %)
artralgie	10 případů (7 %)
biopticky ověřená kryoglobulinemická glomerulopatie	2 případů (1 %)
trombotické komplikace	14 případů (10 %)


**Obr. 4. Chladové aglutininy IgM – typické znaky, v chladu akrocyanóza, aglutinace na sklíčku ihned po vystříknutí ze stříkačky na sklíčko a načervenalá hemolytické sérum po odběru.**

kvantitativní odečet z SPE (*serum protein electrophoresis* – elektroforéza proteinů v séru) a imunochemická metoda (imunonefelometrie či imunoturbidimetrie), poskytují odlišný výsledek. Imunochemická metoda obecně poskytuje hodnotu až 1,8× vyšší oproti kvantifikaci z SPE metodou denzitometrie, a to z důvodu zrychlené tvorby imunokomplexů, vyplývající z povahy struktury IgM. SPE s imunofixací jsou v případě biklonálních a triklonálních gamapatií nezastupitelné. V případě paraproteinémie IgM je třeba pomýšlet i na kryoglobulinemii a její klinické, ale také laboratorní konsekvence. Tíže klinických projevů kryoglobulinémie nekoreluje s kvantitou kryoglobulinu, ale spíše s teplotou, při níž solubilní kryoglobulin začne tvořit gel.

Při podezření na přítomnost kryoglobulinu je možné indikovat jeho laboratorní průkaz spočívající v odběru krve předeřhátými jehlami do předeřhátých zkumavek a pak transport těchto zkumavek ve vodní lázni 37 °C teplé. Teplotu vody je nutné ověřit vhodným teploměrem! Zpravidla se odebírá paralelně krev srážlivá a nesrážlivá. Po srážení v laboratoři (při 37 °C) následuje centrifugace, uložení séra a plazmy do lednice a hodnocení vzniku precipitátu denně po dobu jednoho týdne. Kryoglobuliny typu I precipitují zpravidla časně, smíšené kryoglobuliny až po několika dnech. Pokud není precipitace do 1 týdne, uzavírá se průkaz kryoglobulinu jako negativní. Pokud se precipitát objeví pouze v plazmě a nikoli v séru, je jeho původce kryofibrinogen, nikoli kryoprotein, typu imunoglobulinu. Následně je kryoglobulin typizován pomocí elektroforézy s imunofixací. Pro rozlišení kryoglobulinémie typu I a II je nutné stanovit hladinu revmatoidního faktoru (tab. 1) [46].

KDY INDIKOVAT VYŠETŘENÍ KRYOGLOBULINU

Kryoglobulinémie může předcházet diagnózu WM až o několik měsíců či let. Na kryoglobulinemii je nutné pomýšlet



Obr. 5. Léčebná plazmaferéza u kryoglobulinémie. Ve vaku, do něhož se sbírá plazma s kryoglobulinem dochází při pokojové teplotě k precipitaci kryoglobulinu. Precipitovaný kryoglobulin tvoří dolní sytější neprůhlednou vrstvu.

vždy, jsou-li příznaky vyvolané chladem (vč. purpury, Raynaudova syndromu, cyanózy, ulcerace, gangrény, ale také ledvinového postižení, periferní neuropatie, horečky či malátnosti), a to zejména u těchto primárních onemocnění s výskytem paraproteinu (IgM >> IgG > IgA). Především tedy u WM, mnohočetný myelom, MGUS, B-NHL. Monoklonální IgM se může vyskytovat u kryoglobulinémie typu I, která zpravidla nemá aktivitu revmatoidního faktoru, tak i u kryoglobulinémie typu II/III, kde má M-IgM (kappa >> lambda) anti-IgG aktivitu RF. V případě záchytu M-IgM i v nízkých koncentracích je vhodné směřovat anamnestické dotazování na klinické symptomy kryoglobulinémie a v případě klinického podezření kryoglobulinu došetřit.

V případě potvrzení kryoglobulinémie je pak nutné toto zohlednit při laboratorním vyšetření krve. Zkumavky s odebranou krví je nutné transportovat vždy do laboratoře v termosce s vodní lázní o teplotě 37 °C a vyšetření provádět také při teplotě 37 °C. To znamená včas telefonicky informovat laboratorní pracovníky, aby připravili podmínky pro toto vyšetření (předeřhátá centrifuga).

WM je také nejčastější příčinou hyperviskozity, na kterou je třeba pomýšlet vždy při koncentraci imunoglobulinu IgM nad 40 g/l.

V laboratorní diagnostice monoklonální imunoglobulinu typu IgM s aktivitou anti-IgG, neboli s charakteristikou revmatoidního faktoru, velmi často interferuje s protilátkovými testy vč. oblasti infekční sérologie a průkazu virových infekcí, kde způsobuje falešnou reaktivitu IgM proti nejrůznějším patogenům [46–49].

LÉČBA

Léčbu lze rozdělit na symptomatickou (odstranění kryoglobulinu pomocí plazmaferézy) a kauzální, na potlačení tvorby monoklonálního imunoglobulinu s vlastnostmi kryoglobulinu, anebo potlačení hepatitidy C, s níž je obvykle asociován kryoglobulin typu III.

Zásadní je, zda léčíme IgM nebo non IgM monoklonální gamapatii. Pro pacienty s prokázanou kryoglobulinémií je vstupně indikováno provedení terapeutické výměny plazmy v objemu 1,25× celkového objemu plazmy (*total plasma volume* – TPV). Tento výkon se vždy provádí za monitorace vitálních funkcí, jako náhradní roztok používáme kombinaci Octaplasu a 5% albuminu. Specifikou provedení terapeutické výměny plazmy (*therapeutic plasma exchange* – TPE) u těchto pacientů je použití ohřívacího přístroje na sací a návratovou linku. U akutních příznaků je třeba zvá-

žit provedení 3–8 procedur a přehodnocení klinického přínosu. TPE může rychle zlepšit akutní příznaky a sloužit jako překlenovací terapie před cílenou léčbou. Týdenní až měsíční udržovací plazmaferetická léčba může být indikována u pacientů, kteří zpočátku reagovali na TPE, aby se zabránilo opakujícím se symptomům. Kryoglobulin není marker aktivity onemocnění, a proto by neměl být použit jako kritérium pro zahájení nebo ukončení TPE [50]. Plazma získaná léčebnou plazmaferézou od pacienta s kryoglobulinémií je na obr 5.

Pokud je potřeba léčba cílená proti patologickému klonu lymfocytů či plazmocytů, tak se řídíme vždy posledním doporučením České myelomové skupiny a mezinárodními doporučeními [51–56].

ZÁVĚR

Přítomnost kryoglobulinu v krvi nemocného způsobuje neuvěřitelně pestré příznaky. Správně je můžeme diagnostikovat a léčit pouze v případě průkazu kryoglobulinu. Cílem článku bylo připomenout možné projevy kryoglobulinémie, a tedy indikace k laboratornímu vyšetření přítomnosti kryoglobulinu.

Literatura

- Janele J, Ločař M, Musil J. Kryoglobulinémie. Čas Lék Čes. 1962;101(16/17):538–542.
- Staš H, Homolka J, Kardaszewicz E. Kryoglobulinémie v obraze elektroforeticko-polarografického vyšetření krevního séra. Čas Lék Čes. 1972;111(36):843–844.
- Tomasy M, Knotková V, Němeček K, et al. Kryoglobulinémie. Čas Lék Čes. 1988;127(11):324–328.
- Pokorný M, Sochorová A. Kryoglobulinémie Lerner-Watson a benigní paraproteinémie IgM. Českoslov Dermatol. 1981;56(1):18–21.
- Brouet JC, Clauvel JP, Danon F, Klein M, Seligmann M. Biologic and clinical significance of cryoglobulins: a report of 86 cases. Am J Med. 1974;57:775–788.
- Napodano C, Gulli F, Rapaccini GL, et al. Cryoglobulins: Identification, classification, and novel biomarkers of mysterious proteins. Adv Clin Chem. 2021;104:299–340.
- Minařík J, Pika T, Bačovský J, et al. Kryoglobulinemická vaskulitida u nemocného s mnohočetným myelomem. Int Med Prax. 2012;14(12):478–480.
- Gaja A, Fraňková H, Valík D, et al. Kožní ulcerace v důsledku kryoglobulinémie 1. typu jako první projev mnohočetného myelomu. Českoslov Dermatol. 2001;76(4):189–192.
- Sečniková Z. Kryoglobulinémie a kryofibrinogémie. Čes Dermatovenerol. 2018;8(3):184–188.
- Adam Z, Králová E. Kryoglobulinémie – první příznak mnohočetného myelomu Klin Onkol. 1992;5(5):147–148.
- Adam Z, Pour L, Zeman D. Vzácne choroby provázené hypergamaglobulinémií a zánětlivými projevy. Praha, Grada, 2022, 336 s.
- Urbánek P. Protivirová léčba a její postavení v terapii HCV asociované kryoglobulinémie Farmakoterap Rev. 2019;4(2):281–287.
- Petanová J. Vaskulitida, kryoglobulinémie a HBV infekce. Imunopatologické stavy v kazuistikách. První vydání. Praha, Mladá fronta, a.s., 2016, s. 148–153.
- Urbánek P, Jančová E, Bulíř K, et al. Smíšená kryoglobulinémie při chronické infekci virem hepatitidy C a její klinické projevy. Čes Slov Gastroenterol Hepatol. 2005;59(4):181–187.
- Husa P. Extrahepatální manifestace infekce HCV. Vnitř Lék. 2016;62(Suppl. 2):18–22.
- Husa P, Adam Z, Husová L, et al. Léčba chronické infekce virem hepatitidy C pegylovaným interferonem a ribavirinem u pacienta se smíšenou kryoglobulinémií. Vnitř Lék. 2005;51(2):238–243.
- Desbois AC, Cacoub P, Saadoun D. Cryoglobulinemia: An update in 2019. Joint Bone Spine. 2019;86(6):707–713.
- Smržová A. Kryoglobulinemická vaskulitida. Moderní farmakoterapie autoimunitních chorob. 2. aktualizované a doplněné vydání. Praha: Maxdorf, 2019, s. 246–249.
- Hrňa Š, Štork J, Kodet O. Klinický případ: Retikulární purpura plosek. Českoslov Dermatol. 2016;91(4):170–172.
- Silva F, Pinto C, Barbosa A, et al. New insights in cryoglobulinemic vasculitis. J Autoimmun. 2019;105:102313.
- Dammacco F, Lauletta G, Vacca A. The wide spectrum of cryoglobulinemic vasculitis and an overview of therapeutic advancements. Clin Exp Med. 2022;1–18.
- Duplisea M, Jamison L, Lichtman E. Type I cryoglobulinaemia leading to bilateral above-the-knee amputations. BMJ Case Rep. 2022;15(3):e248018.
- Wells M, Cooke H, Whiteway A, et al. Monoclonal gammopathy of determined significance-catastrophic lower limb vasculopathy. Rheumatol (Oxford). 2022;61(3):e56–e58.
- Tesař V, Viklický O. (Ed.). Klinická nefrologie (2., zcela přepracované a doplněné vydání). Praha, Grada Publishing, 2015, 145–146.
- Li C, Li H, Su W, et al. Clinicopathological study of mixed cryoglobulinemic glomerulonephritis secondary to hepatitis B virus infection. BMC Nephrol. 2020;21:395.
- Jančová E, Tesař V, Stejskalová A, et al. Postěžení ledvin u kryoglobulinémie. Prakt Lék. 1998;78(3):109–114.
- Knotková V, Kryštůfková O. Esenciální smíšené kryoglobulinémie a ledviny. Vnitř Lék. 1993;39(7):706–713.
- De La Flor JC, Sulca JM, Rodríguez P, et al. Waldenström's macroglobulinemia and cryoglobulinemic glomerulonephritis: an unusual case of monoclonal gammopathy of renal significance. Med Sci (Basel). 2023; 11(4):77.
- Edmonds N, Manschreck D, Flowers RH. A rare case of type II cryoglobulinemic vasculitis with renal and pulmonary involvement in a patient with underlying lymphoplasmacytic lymphoma. Int J Dermatol. 2023;62(5):e302–e303.
- Dunton A, Jain S. Cryocrystalglobulinemia leading to multi-organ failure in chronic lymphocytic leukemia achieving complete renal recovery. J Hematol. 2023;12(6):287–293.
- Rossi D, Sciascia S, Fenoglio R, et al. Cryoglobulinemic glomerulonephritis: clinical presentation and histological features, diagnostic pitfalls and controversies in the management. State of the art and the experience on a large monocentric cohort treated with B cell depletion therapy. Minerva Med. 2021;112(2):162–174.
- Leung N, Bridoux F, Batuman V, et al. The evaluation of monoclonal gammopathy of renal significance: a consensus report of the International Kidney and Monoclonal Gammopathy Research Group. Nat Rev Nephrol. 2019;15(1):45–59.
- Ambler Z, Hejda V. Progredující axonální senzitivně-motorická multifokální polyneuropatie u pacientky s chronickou hepatitidou C. Čes Slov Neurol Neurochir. 2011;74/107(2):205–208.
- Ambler Z. Neuropatie a hepatitida C. Neurol Prax. 2013;14(3):150–153.
- Scarpato S, Galassi G, Monti G, et al. Italian Group for the Study of Cryoglobulinaemia (GISC). Peripheral neuropathy in mixed cryoglobulinaemia: clinical assessment and therapeutic approach. Clin Exp Rheumatol. 2020;38(6):1231–1237.
- Zhong CS, Yu SH, Cornejo KM, et al. Peripheral neuropathy, lower extremity edema, and palpable purpura: type II cryoglobulinemia. Am J Med. 2019;132(8):936–939.
- Dang YL, Foster E, Finlay M, et al. Type 1 cryoglobulinemic neuropathy associated with lymphoplasmacytic lymphoma. Acta Neurol Belg. 2021;121(6):1887–1890.
- Feldman L, Dhamne M, Li Y. Neurologic manifestations associated with cryoglobulinemia: A single center experience. J Neurol Sci. 2019;398:121–127.
- Čermáková Z, Gottwaldeová J. Kryoglobulinémie a její rizika při laboratorním vyšetřování – kazuistika. Klin Bioch Metabol. 2009;17(2):79–80.
- Dimopoulos MA, Kastritis E. How I treat Waldenström macroglobulinemia. Blood. 2019; 134(23):2022–2035.
- Uppal E, Khwaja J, Bomsztyk J, et al. The growth of a national registry for a rare disorder. Br J Haematol. 2023;201(5):905–912.
- Khwaja J, Vos JMI, Plumiers TE, et al. Clinical and clonal characteristics of monoclonal immu-

noglobulin M-associated type I cryoglobulinaemia. Br J Haematol. 2024;204(1):177–185.

43. Khwaja J, D'Sa S, Minnema MC, et al. IgM monoclonal gammopathies of clinical significance: diagnosis and management. Haematologica. 2022;107(9):2037–2050.

44. Khwaja J, Japzon N, Gabriel M, et al. Cold agglutinin disease and cryoglobulinaemia: A frequent coexistence with clinical impact. Br J Haematol. 2024;204(2):e21–e24.

45. Petz LD, Garratty G. Immune hemolytic anemias. 2nd ed. Elsevier Inc., 2004, p. 201–227.

46. Kušnierová P. Laboratorní diagnostika monoklonální gamapatií. Ostrava, Lékařská Fakulta Ostravské Univerzity 2022, 124 s.

47. Willrich MA, Katzmann JA. Laboratory testing requirements for diagnosis and follow-up of multiple myeloma and related plasma cell dyscrasias. Clin Chem Lab Med. 2016;54(6): 907–919.

48. Kolopp-Sarda MN, Miossec P. Cryoglobulins today: Detection and immunologic characteristics of 1,675 positive samples from 13,499 patients obtained over six years. Arthr Rheumatol. 2019;71(11):1904–1912.

49. Kolopp-Sarda MN, Miossec P. Practical details for the detection and interpretation of cryoglobulins. Clin Chem. 2022;68(2):282–290.

50. Connelly-Smith L, Alquist CR, Aquí NA, et al. Guidelines on the use of therapeutic apheresis in clinical practice – evidence-based approach from the Writing Committee of the American Society for Apheresis: the ninth special issue. J Clin Apher. 2023;38(2):77–278.

51. Buske C, Castillo JJ, Abeykoon JP, et al. Report of consensus panel 1 from the 11th International Workshop on Waldenström's Macroglobulinemia on management of symptomatic, treatment-naïve patients. Semin Hematol. 2023; 60(2):73–79.

52. Stone MJ. Waldenström's macroglobulinemia: hyperviscosity syndrome and cryo-

globulinemia. Clin Lymphoma Myeloma. 2009;9(1):97–99.

53. Quartuccio L, Bortoluzzi A, Scirè CA, et al. Management of mixed cryoglobulinemia with rituximab: evidence and consensus-based recommendations from the Italian Study Group of Cryoglobulinemia (GISC). Clin Rheumatol. 2023;42(2):359–370.

54. Kaščík M, Hájek R, Minařík J, et al. Diagnostika a léčba Waldenströmovy makroglobulinémie: Doporučení vypracovaná Českou myelomovou skupinou (CMG), myelomovou sekci České hematologické společnosti ČLS JEP a Kooperativní lymfomovou skupinou, lymfomovou sekci České hematologické společnosti ČLS JEP. Transfuzie Hematol Dnes. 2022;28(Suppl. 1):42–74.

55. Pika T. Diagnostika a léčba systémové AL amyloidózy : Doporučení vypracovaná Českou myelomovou skupinou (CMG), Myelomovou sekci České hematologické společnosti ČLS JEP. Transfuzie Hematol Dnes. 2022;28(Suppl. 1):6–40.

56. Hájek R, et al. Diagnostika a léčba mnohočetného myelomu: Doporučení vypracovaná Českou myelomovou skupinou (CMG), myelomovou sekci České hematologické společnosti ČLS JEP. Transfuzie a hematologie dnes. 2023;29(Suppl. 2):10–134.

PODÍL AUTORŮ NA PŘÍPRAVĚ RUKOPISU

Prof. RNDr. Lenka Zdražilová-Dubská, Ph.D., text doplnila a upravila z úhlu pohledu laboratorních analýz.

Doc. MUDr. Jarmila Rulcová, CSc., vytvořila část o kožních projevech kryoglobulinémie.

MUDr. Ivanna Boichuk a MUDr. Lukáš Semerád, Ph.D., jsou autoři pasáže o léčebné plazmaferéze.

MUDr. Alena Pejchalová rozvedla úskalí průkazu chladových aglutininů.

Doc. MUDr. Eva Vlčková, Ph.D., je autorkou popisu neurologických projevů kryoglobulinémie

a definice neurologických potíží, u nichž se indikuje vyšetření kryoglobulinu.

MUDr. Zdeněk Fojtík, CSc., je autorem popisu kloubních projevů kryoglobulinu a definuje revmatologické symptomy, u nichž vyšetřuje kryoglobulin.

MUDr. Jitka Řehořová je autorkou popisu poškození ledvin kryoglobulinem a definuje nefrologické indikace k vyšetření kryoglobulinu.

Prof. MUDr. Petr Husa, CSc., je autorem části o kryoglobulinu typu III a o indikacích k vyšetření kryoglobulinu u infekčních chorob.

MUDr. Petr Benda text doplnil z úhlu pohledu chirurga.

Prof. MUDr. Luděk Pour a prof. MUDr. Zdeněk Adam prováděli syntézu všech dílčích úhlů pohledů do jednoho článku.

GRANTOVÁ PODPORA

Text byl vytvořen za podpory MZ ČR – RVO (FNBr, 65269705).

ČESTNÉ PROHLÁŠENÍ

Autoři práce prohlašují, že v souvislosti s tématem, vznikem a publikací tohoto článku nejsou ve střetu zájmů a vznik ani publikace článku nebyly podpořeny žádnou farmaceutickou firmou.

Do redakce doručeno dne: 7. 5. 2024.

Přijato po recenzi dne: 23. 6. 2024.

prof. MUDr. Zdeněk Adam, CSc.

Interní hematologická a onkologická klinika

LF MU a FN Brno

Jihlavská 20

625 00 Brno Bohunice

e-mail: adam.zdenek@fnbrno.cz