

VEXAS syndrom – diagnóza na pomezí revmatologie a hematologie

VEXAS syndrome – a diagnosis at the interface of rheumatology and haematology

Vostrý M.¹, Stibůrková B.², Mann H.², Balajková V.², Ciferská H.², Soukupová Maaloufová J.¹, Šálek C.^{1,3}, Beličková M.^{1,3}

¹ Ústav hematologie a krevní transfuze, Praha

² Revmatologický ústav a Klinika revmatologie 1. LF UK, Praha

³ Ústav klinické a experimentální hematologie, 1. LF UK, Praha

SOUHRN: VEXAS syndrom (*vacuoles, E1 enzyme, X-linked, autoinflammatory, somatic*) je vzácné autoinflamatorní onemocnění, způsobené somatickou mutací v genu *UBA1* v hematopoetických progenitorových buňkách, které postihuje dospělé pacienty ve vyšším věku. Onemocnění se projevuje systémovými příznaky (horečky, únava), zánětlivými projevy na kůži, v oblasti očí, postižením plic, cév a chrupavek s přidruženými hematologickými symptomy, jako jsou makrocytární anémie, trombocytopenie a přítomnost vakuol v myeloidních a erytroidních prekurzorech. Zároveň je spojené se zvýšeným rizikem rozvoje maligního hematologického onemocnění. Většina pacientů je refrakterních vůči běžné protizánětlivé a imunosupresivní léčbě. Záněty a selhávání kostní dřeně často postupně vedou k závažným zdravotním komplikacím a významné mortalitě. V současné chvíli neexistuje efektivní standardizovaná léčba. Pro určitou skupinu nemocných je vhodnou terapií transplantace krvetvorných kmenových buněk, která může být kurativní. Dalšími možnostmi léčby mohou být hypometylační látky či léčiva cílící na dráhy cytokinů a zánětlivé odpovědi. Společně se souhrnnou informací o VEXAS syndromu zde prezentujeme dvě kazuistiky pacientů, u nichž jsme na našem pracovišti detekovali mutace v genu *UBA1*.

KLÍČOVÁ SLOVA: VEXAS syndrom – *UBA1* – vakuoly – zánět – MDS

SUMMARY: VEXAS syndrome (*vacuoles, E1 enzyme, X-linked, autoinflammatory, somatic*) is a rare autoinflammatory late-onset disease caused by the *UBA1* gene somatic mutation in haematopoietic progenitor cells. In patients, we can observe systemic symptoms (fever and fatigue), inflammatory manifestations on the skin, in the eye area, and involvement of the lungs, blood vessels, and cartilage with associated haematological symptoms such as macrocytic anaemia, thrombocytopenia, and presence of vacuoles in myeloid and erythroid precursors. In most cases, patients are refractory to common anti-inflammatory and immunosuppressive treatments and have a higher risk of developing haematological malignancies. Subsequently, inflammation and bone marrow failure often lead to severe morbidity and significant mortality. Currently, there is no effective standardized therapy. Haematopoietic stem cell transplantation may be a suitable treatment for a specific group of patients. Hypomethylating agents and/or drugs targeting cytokine and inflammatory response pathways appear to be other therapeutic options. Together with an overview of VEXAS syndrome, we present two case reports of patients with the *UBA1* mutations detected in our laboratory.

KEY WORDS: VEXAS syndrome – *UBA1* – vacuoles – inflammation – MDS

ÚVOD

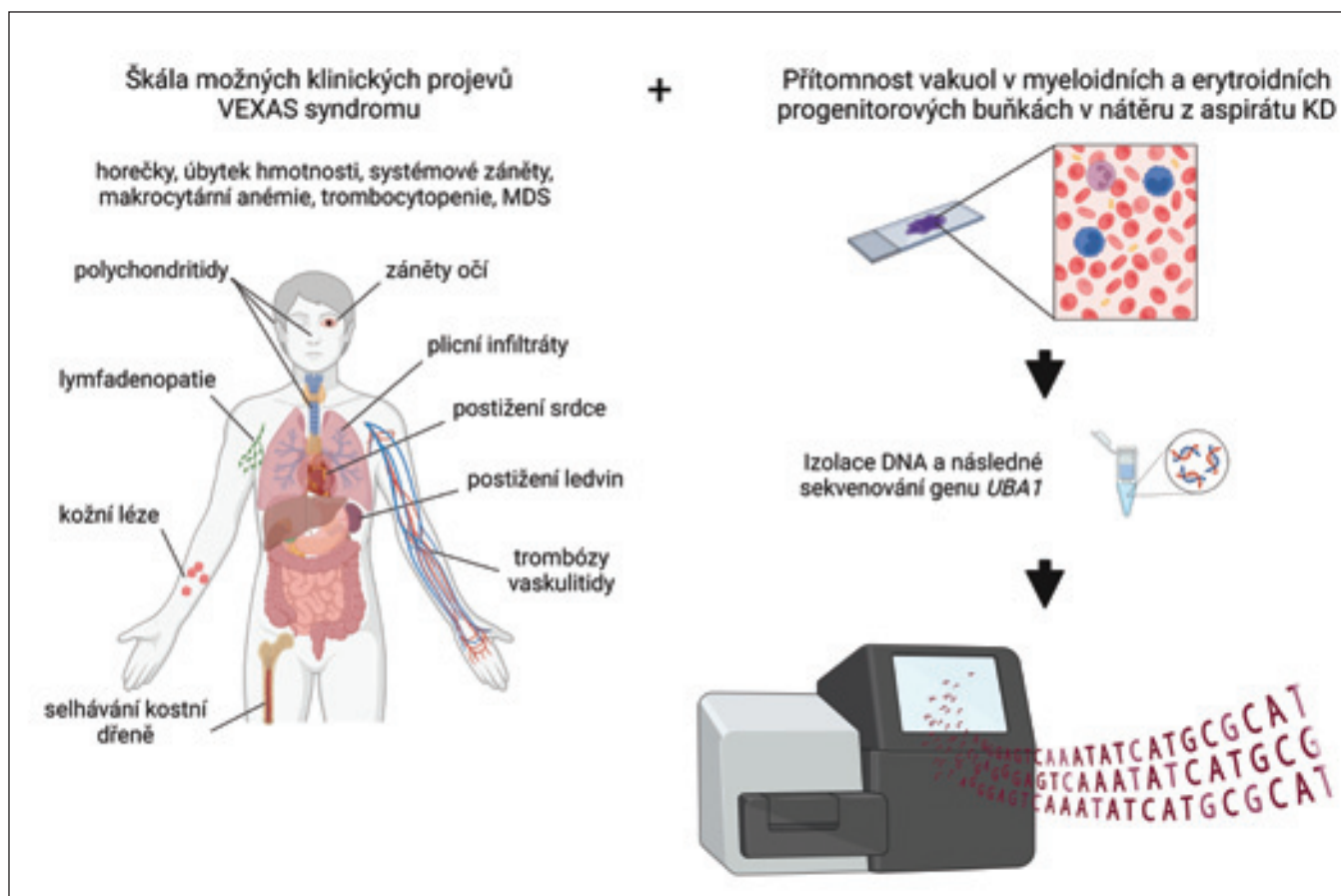
VEXAS syndrom byl poprvé popsán v prosinci roku 2020 Beckem et al. jako monogenní systémové autoinflamatorní onemocnění (OMIM #301054) spojené s hematologickými poruchami, často s myelodysplastickými neopláziemi (MDS) [1]. Název VEXAS je akronymem z anglických slov podle hlavních diagnostických, genetických a klinických

znaků spojených s tímto onemocněním: **V**akuoly (identifikované v kmenových buňkách kostní dřeně), **E**1 ubikvitin (enzym změněný v důsledku mutace v genu *UBA1*), **X**-vázaný (gen *UBA1* je lokalizován na chromozomu X), **A**utoinflamatorní onemocnění, které vzniká důsledkem získané **S**omatické mutace. Klinický obraz syndromu VEXAS je velmi heterogenní. V této práci předsta-

víme klinické projevy, genetické pozadí a terapeutické možnosti tohoto onemocnění. Závěrem popíšeme kazuistiku dvou pacientů s diagnostikovaným VEXAS syndromem.

KLINICKÉ PROJEVY

VEXAS syndrom je závažné progresivní onemocnění postihující převážně muže, s pozdním nástupem obvykle v páté de-



Obr. 1. Souhrn možných klinických projevů vyskytujících se u pacientů s VEXAS syndromem vedoucích k indikaci vyšetření genu *UBA1*. Vytvořeno autory pomocí BioRender.com.

kádě života nebo později. U pacientů je popisována poměrně široká škála možných klinických příznaků, a to hlavně revmatologických a hematologických (obr. 1). Prevalence VEXAS syndromu je na základě výsledků velké retrospektivní observační studie pacientů zdravotnického centra odhadována na 23,4 případu na 100 000 mužů starších 50 let [2]. Pro určení prevalence v neselektované populaci bude potřeba dalších studií. Mezi běžné symptomy patří horečka, úbytek hmotnosti a systémový zánět s různými projevy od zvětšení uzlin a kožních lézí po postižení chrupavek (chondritida), plic (sterilní neutrofilní plicní infiltráty) a cév (žilní trombóza, vaskulitida). Záněty ale mohou postihovat téměř libovolný orgán vč. očí [3]. I při absenci jasné klinické manifestace bývají zánětlivé markery vč. sedimentace erytrocytů a C-reaktivního proteinu (CRP) zvýšené [4]. Určení správné diagnózy znesnadňuje

fakt, že pacienti s VEXAS syndromem mohou splňovat diagnostická kritéria pro různá revmatická onemocnění, jako jsou rekurentní polychondritida, revmatoidní artritida, různé formy vaskulitidy nebo Sweetův syndrom [1,4,5]. Pacienti s VEXAS syndromem navíc často trpí dalšími hematologickými problémy, jako jsou makrocytární anémie, trombocytopenie, tromboembolická nemoc a progresivní selhávání kostní dřeně, které se může vyvinout v maligní hematologické onemocnění [4]. U více než poloviny pacientů jsou běžné také lymfopenie a monocytopenie [6]. Postupně jsou publikovány další projevy onemocnění, což podtrhuje klinickou heterogenitu syndromu. V dosud největší publikované kohortě 116 francouzských pacientů s VEXAS syndromem byl průměrný věk nemocných 67,0 let (IQR 62,5–73,0), převážně (95,7 %) se jednalo o muže [7]. Autoři provedli hierarchickou analýzu dat,

kteří rozdělila toto onemocnění do tří fenotypových skupin. První skupina zahrnuje pacienty, kteří mají mírný až střední průběh onemocnění s menším počtem celkových klinických příznaků jako opakující se horečky, úbytek váhy, plicní projevy, zvětšení uzlin a žilní trombózy. Oproti ostatním skupinám měli pacienti také nižší počty neutrofilů a nižší hladinu CRP. Nejčastěji zastoupenou mutací v genu *UBA1* byla u těchto pacientů p.Met41Leu (c.121A>C). Druhá skupina pacientů se vyznačovala častějším výskytem relabující chondritidy, postižením gastrointestinálního traktu a srdce a přítomností plicních infiltrátů. Pacienti také měli nižší počty krevních destiček a významně častější monoklonální gamapatií nejasného významu (MGUS) nebo MDS jako přidružené hematologické onemocnění. Stejně tak častěji se vyskytovaly infekce. Poslední skupina s nejvíce zánětlivým profilem

je charakteristická nejvyšším věkem pacientů z uvedených tří skupin, úbytkem váhy u téměř všech zahrnutých pacientů a kožní vaskulitidou. Relabující chondritida se vyskytovala méně, naopak medián hladiny CRP byl vyšší. Mezi skupinami byl rozdílný i terapeutický profil a prognóza onemocnění. U první skupiny byla pacientům méně často podávána imunopresiva a jen části glukokortikoidy; úmrtnost byla nižší. Naopak druhá skupina byla nejčastěji léčena azacytidinem a úmrtnost byla nejvyšší. Analýza celkového přežití v intervalu sledování 5 let jasně ukázala nejhorší výsledky druhé skupiny, 62,7 vs. 87,4 % u skupiny první ($p = 0,03$) a 93,1 % u skupiny třetí ($p = 0,04$). Validita těchto tří klastrů však ještě musí být potvrzena dalšími studii s většími kohortami. Z pohledu genotypu ukázala analýza celkového přežití v 5 letech hodnotu 100 % u pacientů s mutací p.Met41Leu oproti 76,7 % u mutace p.Met41Val ($p = 0,04$) a nevýznamně rozdílným 83,1 % u mutace p.Met41Thr ($p = 0,1$).

GENETICKÉ POZADÍ VEXAS SYNDROMU

Z genetického hlediska je zásadní identifikování nové, v databázích dosud nepopsané varianty v genu *UBA1* ležícím na chromozomu X v kodónu methionin-41 (p.Met41), kterou zachytili Beck et al. [1] ve skriningové genotypovací studii 1 477 pacientů s nediodagnostikovanými opakujícími se horečkami a/nebo se systémovými záněty a 1 083 pacientů postižených atypickými, neklasifikovanými poruchami v programu nediodagnostikovaných onemocnění. Identifikovali 3 muže s dosud nezaznamenanou somatickou mutací v genu *UBA1*, přičemž s pokračováním studie se jejich počet zvýšil na 25. Na základě predikce vysoké netolerance genu *UBA1* vůči haploinsuficienci byla tato varianta vyhodnocena jako škodlivá. Vyšetření aneuploidie vč. výskytu nízkofrekvenční alely neodhalilo u pacientů žádné aberace. Všechny *UBA1* varianty byly potvrzeny Sangerovým sekvenováním a dále byla

ověřena jejich nepřítomnost ve fibroblastech, a proto byly tyto varianty popsány jako somatické mutace. Žádný z 25 postižených mužů neměl stejně postiženého člena rodiny, 8 dostupných testovaných příbuzných bylo negativních na přítomnost mutace [1]. Somatické mutace, tj. nezděděné od rodiče, se objevují během života jedince jako výsledek chyby replikace DNA nebo vlivem působení životního prostředí, ve kterém jedinec žije (např. UV záření, působení chemických látek). Taková mutace je předávána dceřiným buněčným generacím. Běžně se většina somatických mutací fenotypově nijak neprojevuje, ovšem malá část může mít vliv na biologii buňky a poskytne jí selekční výhodu, tzv. *driver* mutace. Nositelská buňka se stává dominantní nad buňkami bez mutace [8]. Somatický fenotypový projev pak vždy závisí na konkrétním genu a typu buňky, ve kterých se mutace nachází [9]. Gen *UBA1* kóduje ubikvitin aktivující enzym E1, který je zásadní pro regulaci proteinové homeostázy [10]. Zajišťuje iniciaci ubikvitinace, tedy post-translační modifikace proteinů, která reguluje různé aspekty buněčné biologie, vč. vnitrobuněčné signalizace a degradace proteinů prostřednictvím proteazomů [1,11]. Zárodečné mutace v tomto genu jsou asociovány s X-vázanou spinální muskulární atrofií (SMAX2), jejíž fenotyp ale u pacientů s VEXAS syndromem nenačázíme [12]. Důvodem je pravděpodobně somatický typ mutací, které nalézáme jen ve vybraných buněčných typech pacientů s VEXAS syndromem. Protein *UBA1* má dvě izoformy, jadernou s počátkem v p.Met1, označovanou jako *UBA1a*, a kratší cytoplazmatickou, s počátkem v p.Met41, označovanou *UBA1b*. U většiny dosud popsáných případů VEXAS syndromu byla detekována mutace nacházející se v p.Met41, ležícím ve třetím exonu, a postihující iniciaci transkripce *UBA1b*. Místo něj pak z alternativního iniciačního kodónu p.Met67 vzniká nová izoforma *UBA1c* s redukovanou funkcí. Prozatím není jasné, zda jsou ztráta *UBA1b* a vznik

UBA1c izoformy hlavními příčinami fenotypu onemocnění. V postižených buňkách nicméně dochází ke snížení ubikvitinace a k aktivaci drah vrozené imunity. Zjištěné varianty v p.Met41 jsou c.122T>C, p.Met41Thr, c.121A>G, p.Met41Val a c.121A>C, p.Met41Leu [1]. Dále byly odhaleny mutace v jedné ze dvou bazí před začátkem exonu 3 (c.118-1 a c.118-2) a delece 8 bp v akceptorovém místě sestřihu (c.118-9_118-2del). Tyto mutace opět způsobují změnu sestřihového místa a tím redukcí cytoplazmatického *UBA1* [13–15]. Takový obdobný efekt jako u substituční mutace v p.Met41 je umožněn polohou této aminokyseliny, je druhou v pořadí v exonu 3, a proto i jen malý posun v sestřihu může vést k jejímu odstranění z transkriptu [9]. Jiným působícím mechanismem je mutace p.Ser56Phe, kterou detekovali Poulter et al. [14] u pacientů fenotypově odpovídajících VEXAS syndromu. Tato substituční varianta c.167C>T nepostihuje expresi *UBA1b* ani nevede k tvorbě *UBA1c*. Ovlivňuje katalytickou aktivitu *UBA1* a zdá se, že postihuje jak jadernou, tak cytoplazmatickou izoformu. K porozumění přesného mechanismu působení této mutace budou potřeba další studie. Významně snížená katalytická aktivita byla taktéž zjištěna u recentně popsané varianty *UBA1* c.1430G>C, p.Gly477Ala [16]. Vzhledem k nově popisovaným variantám v genu *UBA1* by měl být u pacientů s podezřením na VEXAS syndrom vyšetřen celý tento gen. Jak již bylo zmíněno, somatické *driver* mutace obvykle dávají výhodu pro přežití buněčné populace a tím zvyšují svoji variantní alelickou frekvenci (VAF). U VEXAS syndromu se liší výskyt nemutované *wild type* (WT) alely a mutované u různých typů buněk; situace v progenitorové buněčné populaci s dceřinou si nemusí odpovídat. Mutace byly detekovány v myeloidních, megakaryocytárních-erytroidních a lymfoidních progenitorových buňkách. Stejně tak v granulocytech, monocitech a megakaryocytech. Avšak zralé B a T lymfocyty jsou téměř výhradně

s WT alelou. Vypadá to tedy, že v periferní krvi (PK) je přítomnost mutace vázána na buněčnou linii, ale v kostní dřeni (KD) se vyskytuje mozaika, prekurzorové buňky nesou mutovanou alelu, zatímco vyzrálé lymfocyty nikoli [1]. Podíl mutované alely k WT alele má pravděpodobně vliv na fenotyp [9]. Gen *UBA1* leží na chromozomu X a podle studie Carrel et al. uniká jeho inaktivaci [17]. Až na výjimky byl VEXAS syndrom pozorován pouze u mužů. Ženy jsou pravděpodobně chráněny nemutovanou alelou a předpokládají se u nich méně závažné projevy nemoci nebo vůbec žádné [11]. Opačný případ může nastat např. při monozomii chromozomu X [18]. Stále však zůstává nejasné, zda se může VEXAS syndrom objevit u ženy s normálním karyotypem. Přestože je výskyt VEXAS syndromu u žen vzácný, mělo by se na něj myslet při diferenciální diagnóze žen s nedagnostikovaným získaným autoinflamatorním onemocněním, obzvláště v případě nálezu vakuol v aspirátu kostní dřeni. Dá se předpokládat, že v budoucnu bude těchto atypických případů přibývat. Byly popsány i případy s VEXAS-like fenotypem, u kterých ale nebyla nalezena mutace v *UBA1* genu. Vysvětlením může být mutace v jiné oblasti tohoto genu mimo popsané *hot-spot*. Druhou možností je, že se nejedná o diagnózu VEXAS syndromu a je třeba dále hledat správnou diagnózu. Třetí variantou je, že jde o VEXAS syndrom způsobený mutací v dosud neznámém kauzálním genu. Dalo by se předpokládat, že i další gen z ubikvitinační dráhy, jako je enzym E2 ligáza, může způsobit obdobný fenotyp [9].

VAKUOLY

Vakuoly jsou funkční intracelulární orgány, které se přirozeně vyskytují v buňkách rostlin, hub a bakterií [4]. Pokud jsou však přítomny v cytoplazmě savčích buněk, mohou indikovat patologii [19]. Jejich charakter může být pouze dočasný. Pokud se v cytoplazmě buněk vyskytují trvale, mohou způsobovat jejich nezvratné poškození vedoucí k buněčné

smrti [20]. Výskyt vakuol v myeloidních a erytroidních progenitorových buňkách aspirátu kostní dřeni je vzácný a zároveň je jedním z hlavních rysů VEXAS syndromu. Pokud jsou vakuoly v těchto buňkách pozorovány při cytologickém vyšetření kostní dřeni kvůli cytopenii, pak je nutno při diferenciální diagnóze zvažovat intoxikaci alkoholem [21], deficit mědi, toxické působení zinku [22] a myeloidní neoplázie [23]. Při hodnocení dospělých pacientů převážně mužského pohlaví je však na místě indikovat i sekvenování genu *UBA1* v souvislosti s možnou diagnózou VEXAS syndromu. Vakuoly ve zmíněných buňkách byly pozorovány u většiny pacientů s VEXAS syndromem [1,14,15,24], méně nápadné jsou u případů pacientů s MDS [13]. Pevně jsou lokalizované v promyelocytech, myelocytech, erytroidních prekurzorech a blastech ve dřeni pacientů s VEXAS syndromem [25]. K odlišení VEXAS syndromu od dalších výše zmíněných jednotek s podobnými znaky může pomoci přítomnost autoinflamatorních projevů, makrocytární anémie jako hlavní cytopenie, dále trombocytopenie a normální hladina mědi. Prozatím není známo, co přesně vakuoly obsahují, a tudíž je potřeba dalšího zkoumání [4].

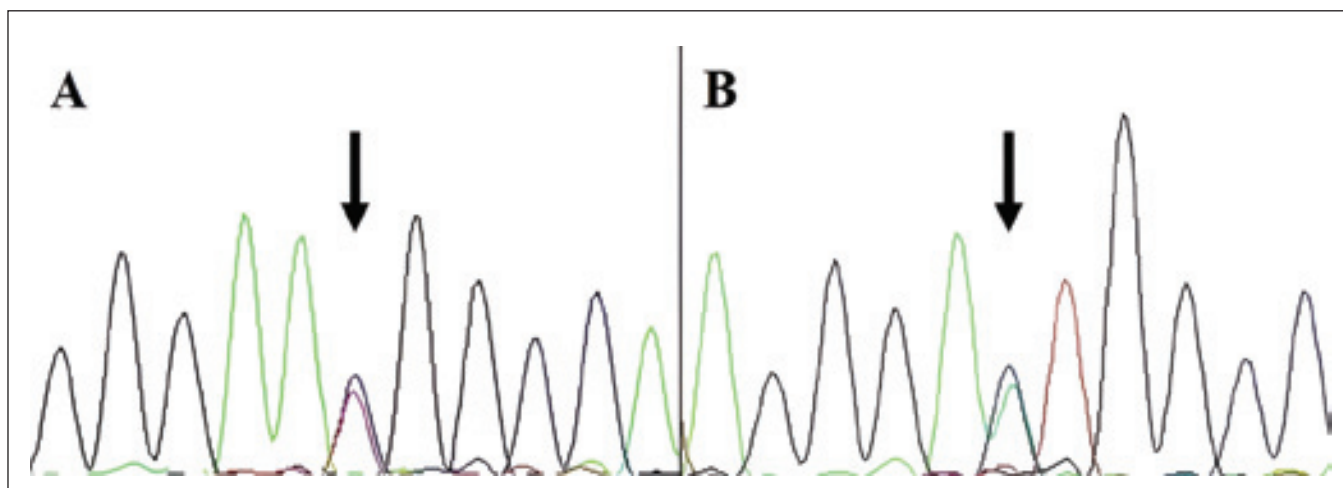
VEXAS SYNDROM A HEMATOLOGICKÉ MALIGNITY

Jak již bylo řečeno výše, somatické mutace jsou v lidském těle poměrně běžné a hromadí se v průběhu stárnutí ve všech tkáních jak u zdravých jedinců, tak při různých onemocněních. V PK jinak hematologicky zdravých jedinců se tento stav nazývá klonální hematopoéza neurčitého potenciálu (CHIP) [26,27] a je běžnější u pacientů s autoimunitními a chronickými zánětlivými stavy [28,29]. Vzhledem k úrovni zánětu u VEXAS syndromu by se dala u těchto pacientů očekávat vysoká prevalence mutací v genech typických pro CHIP, jako jsou *DNMT3A*, *TET2* a *ASXL1* [30], které však nejsou tak často přítomny [1]. Somatické mutace s nízkou frekvencí v *driver*

genech v krvi jsou spojovány s vyšším rizikem vzniku hematologických malignit. Přestože dráha zahrnující gen *UBA1* jako klíčový regulátor degradace proteinů v buňkách není v současné době asociována s MDS [31], je toto onemocnění nejčastější hematologickou malignitou diagnostikovanou u pacientů s VEXAS syndromem [10]. Zda mutace v *UBA1* dává vzniknout novému *driver* klonu vedoucímu k myeloidní neoplázii, nebo je výskyt MDS u VEXAS pacientů podpořen jinými klony vyselektovanými v mikroprostředí chronického zánětu, není známo [4]. Molekulární pozadí VEXAS MDS není typické ve srovnání s klasickým MDS, u kterého jsou běžné mutace genů asociovaných s myeloidní neoplázií, velké klonální populace a mutace více genů zároveň [10,32,33]. Další studie tohoto klonálního genetického pozadí u pacientů s VEXAS syndromem poskytnou informace o vlivu zánětu v patofyziologii MDS. Kromě MDS predisponují získané mutace v *UBA1* také k mnohočetnému myelomu (MM) [24]. Mezi další hematologické poruchy vyskytující se u pacientů s VEXAS syndromem patří např. MGUS a monoklonální B-lymfocytóza [34].

LÉČBA

Ačkoli je VEXAS syndrom zatížen závažnou morbiditou a vysokou mortalitou, v současné chvíli neexistuje žádný standardizovaný postup léčby. Jeho symptomy jsou obvykle k léčbě refrakterní [14,15]. Obecně se vedle podpůrné péče nabízejí dvě hlavní terapeutické strategie [35]. První možností je snaha o eradikaci buněčného klonu s mutací v *UBA1*. Zde by mohla jako potenciálně kurativní léčba sloužit alogenní transplantace krvetvorných kmenových buněk (alo-HSCT). Vzhledem k vyššímu věku pacientů, řadě různých komorbidit a stádiu onemocnění však mnoho z nich není vhodným kandidátem transplantace [36,37]. Na buněčný klon nesoucí mutaci cílí také hypometylační látka (HMA), jako je azacytidin, který je standardně využíván při léčbě MDS [38].



Obr. 2. Elektroferogramy získané Sangerovým sekvenováním DNA izolované ze vzorků periferní krve ukazující sekvenci nukleotidů v oblasti hot spotu výskytu mutací methionin-41 v genu *UBA1*. (A) Pacient z kazuistiky 1 s variantou c.122T>C, p.Met41Thr; (B) pacient z kazuistiky 2 s variantou c.121A>C, p.Met41Leu.

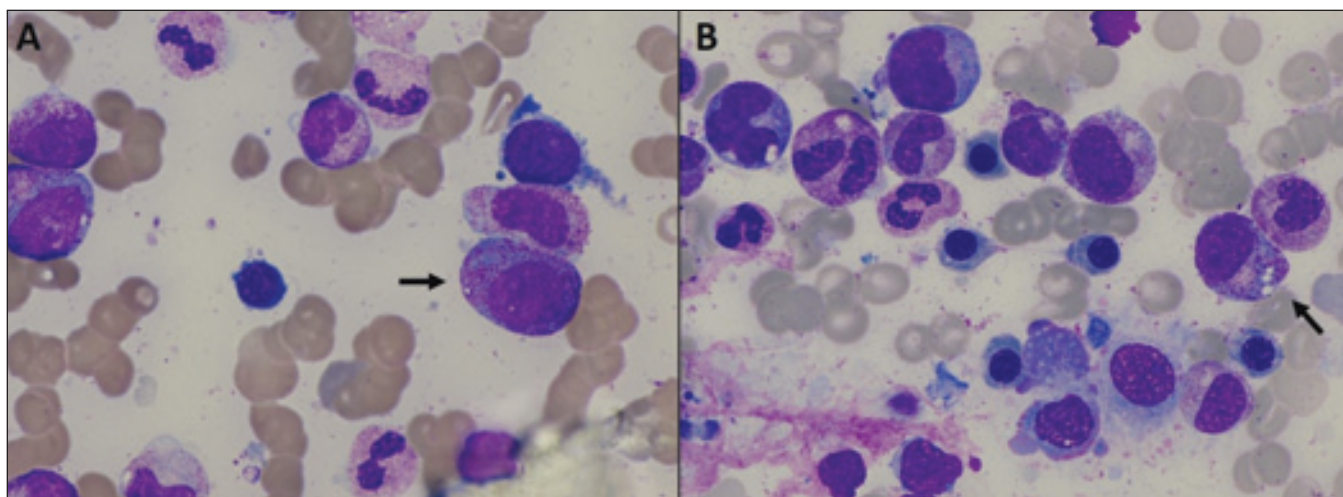
Druhou strategií je léčba zahrnující blokování cytokinů a dalších signálních drah podporujících zánětlivou odpověď [35]. Glukokortikoidy jsou využívány při mnoha zánětlivých stavech. Zánětlivé projevy VEXAS syndromu obvykle odpovídají na vysoké dávky glukokortikoidů, které jsou ale jen dočasným řešením se značnou toxicitou [14,15,39]. Mezi další využitelná terapeutika patří např. anti-IL6 monoklonální protilátky, jako je tocilizumab, nebo inhibitory Janus kinázy (JAK), jako je ruxolitinib [35]. V současné chvíli je publikováno jen několik málo studií různých kvalit a provedení, prozatím tedy není možné vyvodit a stanovit jasná pravidla léčby. Nicméně publikované výsledky dvou klinických studií ukazují hematologické zlepšení mezi 42 a 45 % u pacientů léčených azacytidinem [40,41], a ve třetí studii dokonce kompletní hematologickou odpověď u 73 % pacientů [42]. Navíc dvě ze zmíněných studií uvádějí částečnou nebo i kompletní odpověď stran léčby zánětlivých procesů po léčbě azacytidinem [41,42]. I přes tyto prvotní optimistické výsledky se azacytidin nezdá být prostředkem k vyléčení onemocnění. V retrospektivní studii Bourbon et al. [15] vyhodnocovali místo efektivity léčby čas do další léčby. Azacytidin byl podáván s nejdelším mediánem trvání (21,9 měsíce), přesto nebylo pozorováno žádné

zlepšení cytopenie nebo myelodysplastických znaků v KD [39]. Účinky ruxolitinibu se zdají být slibné při řešení autoinflamatorních projevů. U 83 % pacientů mohla být zredukována dávka steroidních léčiv a u 17 % pacientů bylo jejich podávání přerušeno [43]. Efekt léčby VEXAS syndromu tocilizumabem není prozatím jasný [15]. K definování optimálního klinického managementu je potřeba další prospektivní hodnocení účinnosti léčby. Nuance v klinickém fenotypu mohou udávat správný směr léčebného přístupu k VEXAS syndromu, např. HMA mohou být přednostně voleny pro skupinu pacientů se souběžnou diagnózou MDS. Vysoce rizikové terapeutické přístupy, jako je alo-HSCT, by měly být zvažovány u pacientů s klonální povahou onemocnění, perzistujícím a progresivním zánětem způsobeným komplexní aktivací různých drah vrozené imunity a s predispozicemi k hematologickým malignitám [4]. Zvířecí modely VEXAS by mohly umožnit preklinický výzkum vedoucí k lepšímu porozumění patofyziologie onemocnění a definování nových terapeutických cílů. Modely *Danio rerio* kopírující ztrátu cytoplazmatické izoformy UBA1 demonstrují stimulaci produkce několika zánětlivých cytokinů, jejichž hladina je u VEXAS syndromu zvýšená (TNF, IL-1, IL-6, IL-8) [1]. Vytvoření zvířecího modelu z řad vyšších

organismů přináší určitou výzvu, jelikož mutace asociované s VEXAS syndromem jsou pravděpodobně letální pro embryo [4].

KAZUISTIKA 1

Pacient ve věku 76 let byl vyšetřován v Revmatologickém ústavu v Praze pro bolesti kolen a později kyčle, váhový úbytek 4–5 kg v průběhu 12 měsíců, únavu s dušností a suchou kůží na zádech. Od roku 2019 s diagnózou séro-negativní revmatoidní artritidy léčen metotrexátem (MTX) a glukokortikoidy, jejichž vyšší dávky špatně snášel. Terapií bylo dosaženo ústupu periferní artritidy. V září roku 2020 byl odeslán ošetřující revmatoložkou k hematologickému vyšetření pro záchyt makrocytární anémie bez deficitu folátů či vitamínu B12, poté byla terapie MTX ukončena. V srpnu roku 2020 byl pacient léčen pro hlubokou žilní trombózu v pravém lýtku pomocí NOAC (*non-vitamin K oral anti-coagulants*) antikoagulační léčby. Na základě konstelace klinických projevů bylo vysloveno podezření na nově popsaný syndrom VEXAS a bylo indikováno molekulárně genetické vyšetření, které v dubnu 2021 potvrdilo mutaci c.122T>C, p.Met41Thr (obr. 2A) v genu *UBA1* konzistentní s touto diagnózou. Vyšetření aspirátu kostní dřeně současně odhalilo vakuoly v promyelocytech (obr. 3A),



Obr. 3. Nátěry aspirátu kostní dřeně (barvení May-Grünwald-Giemsa). (A) Vzorek pacienta z kazuistiky 1 s šipkou označeným promyelocytem s diskrétní vakuolizací; (B) vzorek pacienta z kazuistiky 2 s šipkou označeným myelocytem s vakuolami.

zvýšené zastoupení granulopoézy bez zmnožení blastů s rysy toxického poškození, málo početnou a dysplastickou erytropoézu a taktéž dysplastické megakaryocyty. Cytologický nálezn společně s cytochemickým vyšetřením podporovaly diagnózu MDS s nízkým počtem blastů (MDS-LB) s dysplázií ve více řadách, nebylo však možné vyloučit efekt léčby MTX. V genech souvisejících s myeloidními malignitami žádné patogenní varianty zachyceny nebyly. U pacienta byla dlouhodobě pozorována zvýšená hladina CRP, různě se střídající zánětlivé projevy jako polychondritida ušních chrupavek a nosu, sklerouveitida, otoky v oblasti očí, sufuze na kůži a exantémy. Od dubna 2021 do současnosti dostává pacient transfuze dle potřeby, zároveň probíhá terapie nižšími dávkami glukokortikoidů. Od téhož data podáván i erytropoetin, tato léčba však byla ukončena pro nedostatečný efekt. Z důvodu progresivního zhoršování stavu pacienta (hubnutí, nechutenství, exhausce) podán od září 2023 ruxolitininib s promptním a výborným efektem na celkový stav (zlepšení tělesné výkonnosti podle škály ECOG z úrovně 2 na úroveň 0 během 21 dnů při dávce 20 mg ruxolitininibu obden), nikoli na hodnoty hemoglobinu. Pacient aktuálně užívá sníženou dávku 10 mg ruxolitininibu obden.

KAZUISTIKA 2

Pacient ve věku 74 let byl v létě roku 2020 vyšetřován pro bolesti kolen a následně stěhovavé polyartralgie a makulopapulózní exantém v Revmatologickém ústavu v Praze. Opakované biopsie byly vyhodnoceny jako perivasikulární a intersticiální dermatitidy. V prosinci 2020 byl pacient vyšetřován pro bolesti břicha. Počítačová tomografie (CT) ukázala trombózu ve *vena mesenterica superior*. Byla indikována antikoagulační léčba. Další vyšetření odhalilo emfyzematózní chronickou obstrukční plicní nemoc (CHOPN). Systémové onemocnění pojiva nebylo opakovaně prokázáno, onkologický screening byl taktéž negativní. Pro rozvoj pancytopenie bylo v červnu 2021 provedeno vyšetření kostní dřeně vč. trepanobiopsie se závěrem možné diagnózy MDS a pacient byl konziliárně odeslán do Ústavu hematologie a krevní transfuze (ÚHKT). Souhra klinického obrazu MDS, exantému a artritidy vedla k podezření na diagnózu VEXAS syndromu. Následně genetické vyšetření potvrdilo přítomnost mutace c.121A>C, p.Met41Leu (obr. 2B) v genu *UBA1*, cytologické vyšetření odhalilo přítomnost vakuol v myelocytech (obr. 3B). U pacienta trvá makrocytární anémie a trombocytopenie, zatím bez nutnosti transfuzní léčby. Hodnoty

CRP byly dlouhodobě zvýšené. Po zahájení léčby glukokortikoidy postupně vymizely kožní infiltráty a kloubní obtíže, ale při opakovaných pokusech o snížení dávky docházelo k recidivám kožních projevů. Z tohoto důvodu je pacient dosud na dlouhodobé léčbě glukokortikoidy (Prednison 10–40 mg denně). Od prosince 2021 je podáván erytropoetin s dobrým efektem na koncentraci hemoglobinu. Vyšetření kostní dřeně potvrdilo dysplastické změny ve všech krevních řadách bez zmnožení blastů. Hematologický nálezn svědčí pro diagnózu MDS-LB s dysplázií ve více řadách. V genech souvisejících s myeloidními malignitami žádné patogenní varianty zachyceny nebyly. V současnosti klinický stav pacienta progreduje. Pro těžkou osteoporózu s mnohočetnými frakturami obratlů je v péči osteologů a jeho tělesná výkonnost je na úrovni ECOG 3.

ZÁVĚR

Zánětlivé syndromy s pozdním nástupem mají často společné klinické příznaky. Patofyziologické principy v pozadí systémových zánětlivých onemocnění, především v dospělé populaci, zůstávají našemu poznání z velké části skryty. Avšak s rozvojem a dostupností nových metod pro analýzy genomu dochází k definování nových onemocnění. Objev

VEXAS syndromu ukazuje, že somatické mutace mohou být příčinou komplexních zánětlivých syndromů u dospělých. Identifikace somatických mutací a sledování klonální zátěže v čase hraje důležitou roli u benigních i neoplastických hematologických onemocnění, ale i u autoinflamatorních a revmatologických chorob. Rozpoznání pacientů s překrývajícími se symptomy autoinflamatorního a hematologického onemocnění je zásadní pro rychlé stanovení diagnózy VEXAS syndromu. Ten provází významná morbidita a vysoká mortalita kvůli progresivitě onemocnění a komplikacím spojených s léčbou. Glukokortikoidy ve vyšších dávkách efektivně zlepšují zánětlivé projevy, ale pacienti jsou ohroženi nežádoucími účinky léčby. V publikovaných kazuistických sděleních byly zkoušeny různé steroid-šetřící přípravky s nejednoznačnými výsledky. Nalezení účinné terapie je tedy hlavním nevyřešeným požadavkem. Transplantace hematopoetických kmenových buněk je atraktivní variantou díky kurativnímu potenciálu odstranění populace klonálních kmenových buněk nesoucích mutaci v genu *UBA1*. Diagnóza VEXAS syndromu by měla být zvažována u pacientů s refrakterním zánětlivým onemocněním s přidruženými progresivními hematologickými abnormalitami, především u pacientů mužského pohlaví ve vyšším věku s makrocytární anémií nebo trombocytopenií. U pacientů s klinickým obrazem VEXAS syndromu a *UBA1* negativním výsledkem by molekulárně genetické vyšetření mohlo odhalit nové somatické mutace v jiných genech souvisejících s ubiquitinací. Tento přístup by měl být prioritou pro další výzkum. Pokud máte ve své ambulanci pacienta s podobnými příznaky, které budí podezření na VEXAS syndrom, tak prosím kontaktujte Oddělení genomiky ÚHK k zajištění genetického vyšetření.

Literatura

1. Beck DB, Ferrada MA, Sikora KA, et al. Somatic mutations in *UBA1* and severe adult-onset autoinflammatory disease. *N Engl J Med*. 2020;383(27):2628–2638. doi: 10.1056/NEJMOA2026834.
2. Beck DB, Bodian DL, Shah V, et al. Estimated prevalence and clinical manifestations of *UBA1* variants associated with VEXAS syndrome in a clinical population. *JAMA*. 2023;329(4):318–324. doi:10.1001/jama.2022.24836.
3. Takahashi N, Takeichi T, Nishida T, et al. Extensive multiple organ involvement in VEXAS syndrome. *Arthritis Rheumatol*. 2021;73(10):1896–1897. doi:10.1002/art.41775.
4. Grayson PC, Patel BA, Young NS. VEXAS syndrome. *Blood*. 2021;137(26):3591–3594. doi:10.1182/blood.2021011455.
5. Ferrada MA, Sikora KA, Luo Y, et al. Somatic mutations in *UBA1* define a distinct subset of relapsing polychondritis patients with VEXAS. *Arthritis Rheumatol*. 2021;73(10):1886–1895. doi:10.1002/art.41743.
6. Obiorah IE, Beck DB, Wang W, et al. Myelodysplasia and bone marrow manifestations of somatic *UBA1* mutated autoinflammatory disease. *Blood*. 2020;136(Suppl 1):20–21. doi:10.1182/blood-2020-140480.
7. Georjin-Lavialle S, Terrier B, Guedon AF, et al. Further characterization of clinical and laboratory features in VEXAS syndrome: large-scale analysis of a multicentre case series of 116 French patients. *Br J Dermatol*. 2022;186(3):564–574. doi:10.1111/bjd.20805.
8. Olafsson S, Anderson CA. Somatic mutations provide important and unique insights into the biology of complex diseases. *Trends Genet*. 2021;37(10):872–881. doi:10.1016/j.tig.2021.06.012.
9. Poulter JA, Savic S. Genetics of somatic auto-inflammatory disorders. *Semin Hematol*. 2021;58(4):212–217. doi:10.1053/j.seminhematol.2021.10.001.
10. Patel BA, Ferrada MA, Grayson PC, Beck DB. VEXAS syndrome: An inflammatory and hematologic disease. *Semin Hematol*. 2021;58(4):201–203. doi:10.1053/j.seminhematol.2021.10.005.
11. Levy-Lahad E, King MC. Hiding in plain sight – somatic mutation in human disease. *N Engl J Med*. 2020;383(27):2680–2682. doi:10.1056/NEJMe2030754.
12. Ramser J, Ahearn ME, Lenski C, et al. Rare missense and synonymous variants in *UBE1* are associated with X-linked infantile spinal muscular atrophy. *Am J Hum Genet*. 2008;82(1):188–193. doi:10.1016/j.ajhg.2007.09.009.
13. Templé M, Duroyon E, Croizier C, et al. Atypical splice-site mutations causing VEXAS syndrome. *Rheumatology (Oxford)*. 2021;60(12):e435–e437. doi:10.1093/rheumatology/keab524.
14. Poulter JA, Collins JC, Cargo C, et al. Novel somatic mutations in *UBA1* as a cause of VEXAS syndrome. *Blood*. 2021;137(26):3676–3681. doi:10.1182/blood.2020010286.
15. Bourbon E, Heiblig M, Gerfaud Valentin M, et al. Therapeutic options in VEXAS syndrome: insights from a retrospective series. *Blood*. 2021;137(26):3682–3684. doi:10.1182/blood.2020010177.
16. Stiburkova B, Pavelcova K, Belickova M, et al. Novel somatic *UBA1* variant in a patient with VEXAS syndrome. *Arthritis Rheumatol*. 2023;75(7):1285–1290. doi:10.1002/art.42471.
17. Carrel L, Clemson CM, Dunn JM, et al. X inactivation analysis and DNA methylation studies of the ubiquitin activating enzyme E1 and PCTAIRE-1 genes in human and mouse. *Hum Mol Genet*. 1996;5(3):391–401. doi:10.1093/hmg/5.3.391.
18. Stubbins RJ, McGinnis E, Johal B, et al. VEXAS syndrome in a female patient with constitutional 45,X (Turner syndrome). *Haematologica*. 2022;107(4):1011–1013. doi:10.3324/haematol.2021.280238.
19. Shubin AV, Demidyuk IV, Komissarov AA, Rafieva LM, Kostrov SV. Cytoplasmic vacuolization in cell death and survival. *Oncotarget*. 2016;7(34):55863–55889. doi:10.18632/oncotarget.10150.
20. Aki T, Nara A, Uemura K. Cytoplasmic vacuolization during exposure to drugs and other substances. *Cell Biol Toxicol*. 2012;28(3):125–131. doi:10.1007/s10565-012-9212-3.
21. Yeung KY, Klug PP, Lessin LS. Lessin Alcohol-induced vacuolization in bone marrow cells: Ultrastructure and mechanism of formation. *Blood Cells*. 1988;13(3):487–502.
22. Lazarchick J. Update on anemia and neutropenia in copper deficiency. *Curr Opin Hematol*. 2012;19(1):58–60. doi:10.1097/MOH.0b013e32834da9d2.
23. Houwerzijl EJ, Pol HW, Blom NR, van der Want JJ, de Wolf JT, Vellenga E. Erythroid precursors from patients with low-risk myelodysplasia demonstrate ultrastructural features of enhanced autophagy of mitochondria. *Leukemia*. 2009;23(5):886–891. doi:10.1038/leu.2008.389.
24. Lytle A, Bagg A. VEXAS: a vivid new syndrome associated with vacuoles in various hematopoietic cells. *Blood*. 2021;137(26):3690. doi:10.1182/blood.2021010714.
25. Gurnari C, Pagliuca S, Durkin L, et al. Vacuolization of hematopoietic precursors: an enigma with multiple etiologies. *Blood*. 2021;137(26):3685–3689. doi:10.1182/blood.2021010811.
26. Jaiswal S, Fontanillas P, Flannick J, et al. Age-related clonal hematopoiesis associated with adverse outcomes. *N Engl J Med*. 2014;371(26):2488–2498. doi:10.1056/NEJMoA1408617.
27. Steensma DP, Bejar R, Jaiswal S, et al. Perspectives clonal hematopoiesis of indeterminate potential and its distinction from myelodysplastic syndromes. *Blood*. 2015;126(1):9–16. doi:10.1182/blood-2015-03-631747.
28. Dharan NJ, Yeh P, Bloch M, et al. HIV is associated with an increased risk of age-related clonal hematopoiesis among older adults. *Nat Med*. 2021;27(6):1006–1011. doi:10.1038/s41591-021-01357-y.
29. Arends CM, Weiss M, Christen F, et al. Clonal hematopoiesis in patients with anti-neutrophil cytoplasmic antibody-associated vasculitis. *Haematologica*. 2020;105(6):e264–e267. doi:10.3324/haematol.2019.223305.

30. Kusne Y, Fernandez J, Patnaik MM. Clonal hematopoiesis and VEXAS syndrome: survival of the fittest clones? *Semin Hematol.* 2021;58(4):226–229. doi:10.1053/j.seminhematol.2021.10.004.
31. Sperling AS, Gibson CJ, Ebert BL. The genetics of myelodysplastic syndrome: From clonal haematopoiesis to secondary leukaemia. *Nat Rev Cancer.* 2017;17(1):5–19. doi:10.1038/nrc.2016.112.
32. Haferlach T, Nagata Y, Grossmann V, et al. Landscape of genetic lesions in 944 patients with myelodysplastic syndromes. *Leukemia.* 2014;28(2):241–247. doi:10.1038/leu.2013.336.
33. Papaemmanuil E, Gerstung M, Malcovati L, et al. Clinical and biological implications of driver mutations in myelodysplastic syndromes. *Blood.* 2013;122(22):3616–3699. doi:10.1182/blood-2013-08-518886.
34. Obiorah IE, Patel BA, Groarke EM, et al. Benign and malignant hematologic manifestations in patients with VEXAS syndrome due to somatic mutations in UBA1. *Blood Adv.* 2021;5(16):3203–3215. doi:10.1182/bloodadvances.2021004976.
35. Heiblig M, Patel BA, Groarke EM, Bourbon E, Sujobert P. Toward a pathophysiology inspired treatment of VEXAS syndrome. *Semin Hematol.* 2021;58(4):239–246. doi:10.1053/j.seminhematol.2021.09.001.
36. Loschi M, Roux C, Sudaka I, et al. Allogeneic stem cell transplantation as a curative therapeutic approach for VEXAS syndrome: a case report. *Bone Marrow Transplant.* 2022;57(2):315–318. doi:10.1038/s41409-021-01544-y.
37. Gurnari C, McLornan DP. Update on VEXAS and role of allogeneic bone marrow transplant: considerations on behalf of the Chronic Malignancies Working Party of the EBMT. *Bone Marrow Transplant.* 2022;57(11):1642–1648. doi:10.1038/s41409-022-01774-8.
38. Khan C, Pathe N, Fazal S, Lister J, Rossetti JM. Azacitidine in the management of patients with myelodysplastic syndromes. *Ther Adv Hematol.* 2012;3(6):355–373. doi:10.1177/2040620712464882.
39. Patel BA, Young NS. Towards treatments for VEXAS. *Br J Haematol.* 2022;196(4):804–805. doi:10.1111/bjh.17930.
40. Comont T, Heiblig M, Rivière E, et al. Azacitidine for patients with Vacuoles, E1 Enzyme, X-linked, Autoinflammatory, Somatic syndrome (VEXAS) and myelodysplastic syndrome: data from the French VEXAS registry. *Br J Haematol.* 2022;196(4):969–974. doi:10.1111/bjh.17893.
41. Mekinian A, Zhao LP, Chevret S, et al. A Phase II prospective trial of azacitidine in steroid-dependent or refractory systemic autoimmune/inflammatory disorders and VEXAS syndrome associated with MDS and CMML. *Leukemia.* 2022;36(11):2739–2742. doi:10.1038/s41375-022-01698-8.
42. Khitri MY, Guedon AF, Georgin-Lavialle S, et al. Comparison between idiopathic and VEXAS-relapsing polychondritis: analysis of a French case series of 95 patients. *RMD Open.* 2022;8(2):e002255. doi:10.1136/rmdopen-2022-002255.
43. Heiblig M, Ferrada MA, Koster MJ, et al. Ruxolitinib is more effective than other JAK inhibitors to treat VEXAS syndrome: a retrospective multicenter study [published correction appears in *Blood.* 2023;141(13):1647]. *Blood.* 2022;140(8):927–931. doi:10.1182/blood.2022016642.

PODÍL AUTORŮ NA PŘÍPRAVĚ RUKOPISU

MV – příprava rukopisu, provádění laboratorních vyšetření, korekce rukopisu, závěrečná kontrola rukopisu
 BS, HM – revize a korekce rukopisu
 VB, HC, JSM, ČŠ – léčba pacientů, revize a korekce rukopisu
 MB – revize a korekce rukopisu, závěrečná kontrola rukopisu

PODĚKOVÁNÍ

Práce byla realizována za podpory grantové agentury MZČR (NU23-10-00160).
 Autoři děkují za poskytnutí cytologického obrazu kostní dřeně MUDr. Radce Šimečkové.

ČESTNÉ PROHLÁŠENÍ

Autoři práce prohlašují, že v souvislosti s tématem, vznikem a publikací tohoto článku nejsou ve střetu zájmů a vznik ani publikace článku nebyly podpořeny žádnou farmaceutickou firmou.

Do redakce doručeno dne: 3. 10. 2023.

Přijato po recenzi dne: 6. 11. 2023.

RNDr. Monika Belíčková, Ph.D.

Ústav hematologie a krevní transfuze

Oddělení genomiky

U Nemocnice 2094/1

128 00 Praha 2

e-mail: monika.belickova@uhkt.cz