

Zmeny v diagnostike a liečbe venookluzívnej choroby pečene u detí

The changes in the diagnostics and treatment of hepatic veno-occlusive disease in children

Füssiová M.¹, Švec P.¹, Horáková J.¹, Kolenová A.¹, Sedláček P.², Rohoň P.³, Boďová I.¹, Adamčáková J.¹, Sýkora T.¹, Dobšínská V.¹, Pozdechová M.¹, Dóczyová D.¹, Vargová S.¹

¹Transplantačná jednotka kostnej drene, Klinika detskej hematológie a onkológie, NÚDCH, Bratislava, Slovensko

²Klinika detskej hematológie a onkológie 2. LF UK a FN Motol, Praha, ČR

³Klinika hematológie a transfuziológie LF UK a UN, Bratislava, Slovensko

SÚHRN: Sinusoidálny obštrukčný syndróm alebo venookluzívna choroba pečene hepatic veno-occlusive disease – HVOD je závažnou, život ohrozujúcou komplikáciou transplantácie krvotvorných kmeňových buniek. Odborné analýzy ukazujú rozdiely v charakteristike HVOD medzi dospelými a detskými pacientami (výskyt, genetická predispozícia, prevencia, rizikové faktory, klinický obraz, liečba, prežívanie a mortalita). Kľúčovým faktorom manažmentu HVOD v detskom veku sú nové diagnostické a klasifikačné kritériá odporúčané Európskou spoločnosťou pre transplantáciu krvotvorných kmeňových buniek (European Society for Blood and Marrow Transplantation – EBMT). Tieto medzinárodné odporúčania podporujú včasnú diagnostiku a včasnú liečbu choroby defibrotidom.

KLÚČOVÉ SLOVÁ: venookluzívna choroba pečene – transplantácia krvotvornými kmeňovými bunkami – nové diagnostické a klasifikačné EBMT kritériá v pediatrii – defibrotid

SUMMARY: Sinusoidal obstruction syndrome of the liver or hepatic veno-occlusive disease (HVOD) is a serious and potentially life-threatening complication of hematopoietic stem cell transplantation. Expert analyses show differences in HVOD between adult and paediatric patients (incidence, genetic predisposition, prevention, risk factors, clinical course, treatment, survival and mortality). The new criteria for the diagnosis and classification of the disease recommended by the European Society for Blood and Marrow Transplantation (EBMT) are a key factor in the management of HVOD in childhood. These international recommendations promote early diagnosis and early defibrotide treatment of the clinical complication.

KEY WORDS: veno-occlusive disease of the liver – hematopoietic stem cell transplantation – new paediatric EBMT criteria for diagnostics and classification – defibrotide

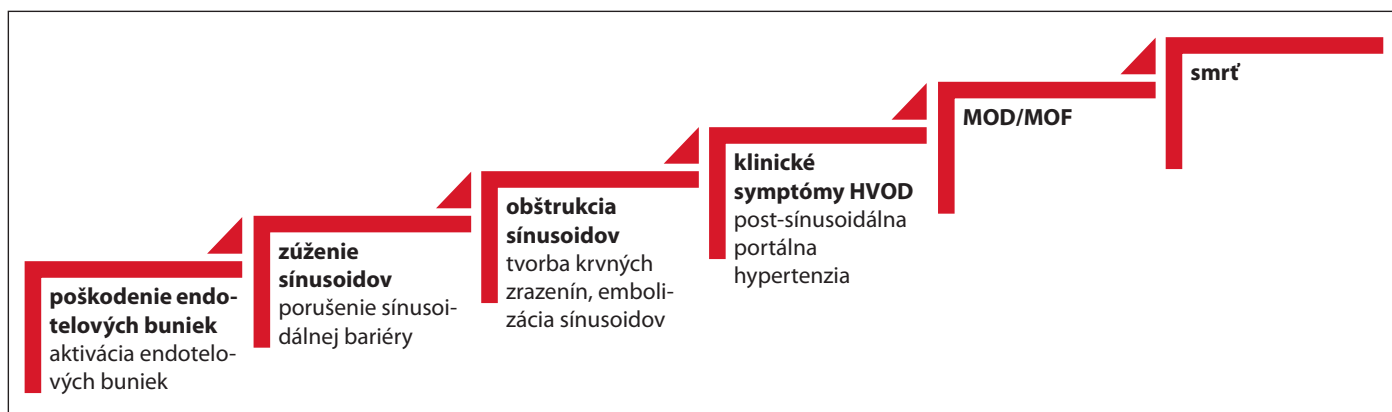ÚVOD

Sinusoidálny obštrukčný syndróm (*sinusoidal obstruction syndrome* – SOS) alebo venookluzívna choroba pečene (*hepatic veno-occlusive disease* – HVOD) patrí medzi závažné, život ohrozujúce komplikácie transplantácie krvotvorných kmeňových buniek (TKB). Výsledky odborných analýz potvrdili **rozdiely v charakteristike HVOD medzi dospelými a detskými pacientami** podľa incidencie, genetickej predispozície, prevencie, rizikových faktorov, klinického obrazu, liečby a prežívania [1].

Incidenca HVOD je vyššia u detí v porovnaní s dospelými. Priemerný výskyt choroby v pediatrickej populácii podľa rôznych autorov je 5–20 % (u dospelých 5,3–13,7 % [2,3]), hoci hlásenia o prevalencii sa pohybuju v individuálnych štúdiách v širokom rozsahu, od 0 do 70 % [2–10]. Táto variácia nesúvisí iba s intenzitou prípravného režimu, typom transplantácie a prítomnosťou rizikových faktorov, ale je ovplyvnená aj kritériami použitými pre diagnostiku HVOD. Výskyt je vyšší u pacientov po alogénnej transplantácii s myeloabla-

tívnym prípravným režimom (10–60 %), o niečo nižší u pacientov po alogénnej transplantácii s redukovaným prípravným režimom (10–30 %) a ešte nižší v prípade autológnej transplantácie (5 %) [2,4,11–14].

Závažnosť choroby významne ovplyvňuje prežívanie transplantovaných pacientov. Závažné formy HVOD asociované s multiorgánovým zlyhávaním až zlyhaním sú spojené s vysokou úmrtnosťou (> 80–85 %) [2,4,5,14]. V detskom veku u 20–30 % postihnutých pacientov choroba progreduje do multiorgá-



Obr. 1. Patofyziologický proces HVOD.

Zdroj: upravený podľa Cairo et al., 2020 [14].

MOD/MOF – multiorgánová dysfunkcia / multiorgánové zlyhanie (*multi-organ dysfunction / multi-organ failure*);

HVOD – venookluzívna choroba pečene (*hepatic veno-occlusive disease*)

nového postihnutia predovšetkým pľúc, obličiek a centrálného nervového systému. Choroba je tretou najčastejšou príčinou úmrtia u pacientov po alogénnej transplantácii a druhou najčastejšou príčinou úmrtia u pacientov liečených autológym štepom krvotvorných kmeňových buniek [2,15].

V detskej populácii je incidencia **neskorej formy HVOD** (choroba diagnostikovaná po 21. dni po TKB) 13,7–20% [1,2,14]. Vzhľadom na nové diagnostické kritériá odporúčané Európskou spoločnosťou pre transplantáciu krvotvorných kmeňových buniek (*European Society for Blood and Marrow Transplantation – EBMT*) v pediatrii sa v súčasnosti ustupuje od klasifikácie včasnej a neskorej formy choroby.

Výskyt **anikterickej formy** venookluzívnej choroby pečene v čase diagnózy u detí je 29–32% (u dospelých okolo 12%) [2,4]. **Hyperbilirubinémia** je často preexistujúcim laboratórnym nálezom u detí s HVOD alebo sa objaví až v neskoršej fáze choroby. Hyperbilirubinémia > 34 $\mu\text{mol/l}$ je spojená s vyšším výskytom multiorgánovej dysfunkcie a / alebo multiorgánového zlyhanie (41 vs. 26% u pacientov s bilirubinémiou < 34 $\mu\text{mol/l}$) ako aj horším prežívaním na deň +100 po transplantácii (54 vs. 87%) [16].

Cieľovými štruktúrami v **patofyziológii** HVOD sú sínusoidálne endotelové

bunky pečene a hepatocyty v zóne 3 hepatického acinu, poškodené toxickými metabolitmi v predtransplantačnom a peritransplantačnom období [17]. Sínusoidálny obštrukčný syndróm pečene je „endotelová choroba“. Morfológické a metabolické zmeny v sínusoidálnych endotelových bunkách (strata fenestrácie medzi endotelovými bunkami, porušenie sínusoidálnej bariéry, únik červených a bielych krviniek aj bunkovej drte do lúmenu sínusoidov, aktivácia endotelových buniek a uvoľnenie protrombotických faktorov) spôsobujú „embolizáciu“ a obštrukciu výtokovej časti sínusoidov, kongesciu pečene a rozvoj postsínusoidálnej portálnej hypertenzie [4,14]. K poškodeniu hepatálnych sínusoidov významne prispieva aj dysfunkcia hepatocytov (preexistujúca alebo na podklade SOS). Nezrelosť enzymatických systémov pečene (cytochróm P450, glutatiónový enzymatický systém, matrixová metaloproteináza 9) je pravdepodobnou príčinou vyššieho výskytu HVOD v pediatrickej populácii (predovšetkým u detí mladších ako 2 roky [2,18]. Perivenulárna fibróza je prejavom progresie choroby. V pokročilom štádiu hrozí zlyhanie pečene, hepatorenálny syndróm s hepatorenálnou hypertenziou, vývoj ezofageálnych varixov, syndróm multiorgánovej dysfunkcie, multiorgánové zlyhanie až smrť pacienta (obr. 1) [2,4,5,9,19,20].

Rizikové faktory pre vznik HVOD sú podobné u detských a dospelých pacientov (napr. celotelové ožiarenie, podanie busulfánu, melfalánu alebo cyklofosfamidu v prípravnom režime, včasné prihojenie neutrofilov). Sú známe aj **rizikové faktory špecifické pre detský vek**: nízky vek v čase transplantácie (nezrelosť enzymatických systémov pečene), liečba gemtuzumab ozogamicínom pred transplantáciou, ťažká hepatopatia, fibróza pečene alebo hyperferitinémia > 1 000 ng/ml v čase transplantácie [21,22]. V pediatrickej transplantológii je vyšší výskyt HVOD pozorovaný pri diagnóze primárnej hemofagocytovej lyfihistocytózy, adrenoleukodystrofie, Griscelliho syndrómu, X-viazanej lymfoproliferatívnej choroby, osteopetrózy alebo talasémie major, ale aj v prípade autológnej transplantácie u pacientov s neuroblastómom (incidenca môže byť až 70%) [2,4,6,13,14,17,20–25]. Identifikácia pacientov s najvyšším rizikom HVOD podľa rizikových faktorov je kľúčovým krokom optimálneho manažmentu choroby. Na stanovenie rizikosti pacientov je vhodný kalkulátor na vypočítanie rizika venookluzívnej choroby pečene podľa odporúčania Centra pre medzinárodný výskum transplantácie krvotvorných buniek (*Center for International Blood and Marrow Transplant Research – CIBMTR*) na základe 6 variabilných, významných rizikových faktorov

pre túto chorobu (vek, Karnofsky skóre, základná choroba, prípravny režim, vírusová hepatitída B/C, podávanie sirolimusu) [26] alebo index endotelálnej aktívácie a stresu (*endothelial activation and stress index* – EASIX) podľa laktátdehydrogenázy, kreatinínu a trombocytov [27]. V budúcnosti môže byť prínosné pri predpovedaní rizika aj v diferenciálnej diagnostike HVOD aj stanovenie niektorých solubilných biomarkerov pečene (faktor na supresiu tumorigenicity, angiopoetín-2, L-fikolín, kyselina hyaluronová, von Willebrandov faktor, antitrombín III, trombomodulín, E-selektín, solubilná intercelulárna adhezívna molekula-1 a iné) [2,4,5,14,19,20,28–31].

ZMENY V DIAGNOSTIKE HVOD V DETSKOM VEKU

Pre rozdielnu charakteristiku venookluzívnej choroby pečene medzi detskou a dospelou populáciou vydalo EBMT v roku 2017 **nové odporúčania** na diagnostiku HVOD v detskom veku. Skupina medzinárodných expertov na základe nových poznatkov prehodnotila, upresnila, rozšírila a v roku 2019 vydala aj nové konsenzuálne odporúčanie klasifikácie závažnosti HVOD u detí, dospievajúcich a mladých dospelých. EBMT definuje pediatrickú populáciu ako osoby mladšie ako 15 rokov, a dospievajúcich a mladých ľudí ako osoby vo veku 15–25 rokov [4].

Nové kritériá na diagnostiku HVOD v pediatrii majú silu odporúčania 2A [1,32]. Tieto kritériá nemajú časový limit na stanovenie diagnózy: potvrdia diagnózu, ale chorobu nerozdeľujú na včasnú a neskorú formu. Na potvrdenie diagnózy sú potrebné **2 alebo viac z nasledujúcich kritérií**:

- refrakterita na transfúziu trombocytov – korigovaný nárast počtu trombocytov (*corrected count increment* – CCI) menej ako 5 000–7 500/ μ l 1 h po transfúzii čerstvých trombocytov (nie starších ako 72 h), rovnakého typu (nie je vhodné porovnať aferetický prípravok s poolovaným), kompatibilných v ABO systéme, vyšetrenie je potrebné vykonať opakovane (aspoň dvakrát) [4,33–35];

- zvýšenie telesnej hmotnosti – počas troch po sebe nasledujúcich dní napriek liečbe diuretikami alebo zvýšenie telesnej hmotnosti o 5 % nad východiskovú hodnotu;
- hepatomegália – absolútne zväčšenie pečene o 1 cm v medioklavikulárnej čiare; ak úvodná veľkosť pečene (veľkosť pečene pred transplantáciou) nie je dostupná, hepatomegália sa definuje ako zväčšenie pečene o 2 smerodajné odchýlky pre daný vek na ultrasonografii (USG), počítačovej tomografii (*computed tomography* – CT), magnetickej rezonancii (*magnetic resonance imaging* – MRI);
- ascites – potvrdený na USG, CT alebo MRI;
- hyperbilirubinémia – zvýšenie sérového bilirubínu z východiskovej hodnoty počas troch po sebe nasledujúcich dní alebo sérová koncentrácia bilirubínu $\geq 34 \mu\text{mol/l}$ po dobu 72 h [4].

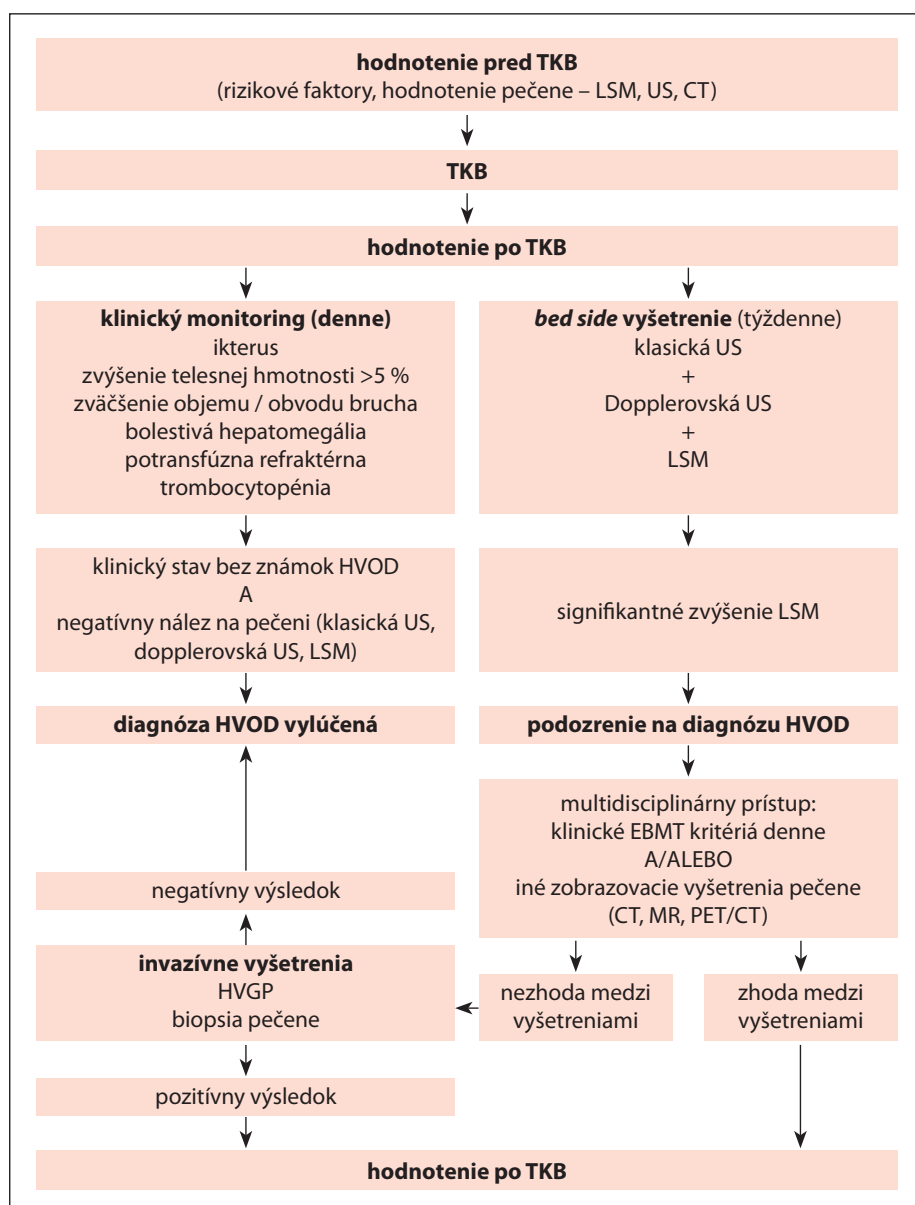
Biopsia pečene, meranie tlaku a reverzného prietoku v portálnej žile pomocou **ultrasonografie** nie je u detí, adolescentov a mladých dospelých súčasťou rutínnej diagnostiky venookluzívnej choroby pečene. Mnohí autori však odporúčajú širšie využitie bed side, neinvazívnej klasickej aj dopplerovskej ultrasonografie vo včasnej diagnostike HVOD (sonografické kritériá podľa Lassaua a HokUS-10, meranie tuhosti pečene pomocou elastografie) [2,9,36–39].

Porovnanie incidencie HVOD podľa EBMT kritérií a modifikovaných **kritérií** zo Seattlu a Baltimoru ukazuje, že na základe modifikovaných kritérií zo Seattlu v porovnaní s baltimorskými kritériami sa výskyt choroby zvýšil štvornásobne (10,8 vs. 2,5 %) [24] a na základe EBMT kritérií v porovnaní s modifikovanými kritériami zo Seattlu asi dvojnásobne [11,12,16]. Nárast incidencie a skoršiu diagnostiku HVOD pomocou kritérií zo Seattlu a EBMT kritérií možno vysvetliť tým, že tieto kritériá na rozdiel od baltimorských nepovažujú hyperbilirubinému za hlavné diagnostické kritérium choroby (pre vysoký výskyt anik-

terickej formy HVOD u detí) [2,4,32]. Okrem toho EBMT kritériá zohľadňujú aj špecifika jednotlivých období detského veku pri hodnotení nárastu hmotnosti, hepatomegálie, ascitu. Na rozdiel od dospelých transfúziu refraktérnu trombocytopeniu hodnotia ako citlivý a skorý diagnostický marker choroby. Prevenciou možného „naddiagnostikovania“ HVOD je dôkladná **diferenciálna diagnostika** (vylúčenie bakteriálnych, mykologických, vírusových infekcií, *engraftment* syndrómu, choroby štepu proti hostiteľovi a iných potransplantačných komplikácií) [40]. Postup pre stanovenie diagnózy venookluzívnej choroby pečene je uvedený na obr. 2.

Závažnosť HVOD sa hodnotí podľa dynamiky klinických a laboratórnych príznakov v priebehu choroby a aj po jej zvládnutí. Nová klasifikácia má silu odporúčania 2A, zohľadňuje kinetiku vyššie uvedených diagnostických kritérií, dynamiku progresie hepatálneho, renálneho a respiračného zlyhávania, ako aj stupeň encefalopatie (tab. 1). Koagulopatia pri hepatopatii je hodnotená odpoveďou na podaný vitamín K. Akútne obličkové poškodenie je klasifikované podľa glomerulárnej filtrácie (KDIGO, 2021 – *kidney disease: improving global outcomes* – choroba obličiek: zlepšenie globálnych výsledkov). Markerom pľúcneho postihnutia je potreba oxygenoterapie, neinvazívnej alebo invazívnej ventilačnej podpory. Na hodnotenie stavu a funkcií centrálného nervového systému je odporúčaný skórovací systém CAPD (*Cornell assessment of pediatric delirium* – hodnotenie delíria pre detský vek podľa Cornella) [4].

Ak pacient spĺňa 2 alebo viac kritérií v dvoch rôznych stupňoch závažnosti HVOD, má byť zaradený o jeden rizikový stupeň vyššie. Ak pacient spĺňa všetky kritériá v rámci jedného stupňa, má byť zaradený do vyššieho stupňa závažnosti choroby. Akákoľvek kombinácia zlyhávania a/alebo zlyhania orgánov pri HVOD sa klasifikuje ako ťažký alebo veľmi ťažký stupeň choroby [4,32]. **Závažné formy venookluzívnej choroby pečene** predikuje prítomnosť dvoch a viac z nasle-



Obr. 2. Postup pre stanovenie diagnózy HVOD.

Zdroj: upravené podľa Ravaioli et al., 2019 [9].

CT – počítačová tomografia (*computed tomography*); EBMT – Európska spoločnosť pre transplantáciu krvotvorných buniek (*European Society for Blood and Marrow Transplantation*); HVGP – tlakový gradient v pečenej žilách (*hepatic venous gradient pressure*); HVOD – venookluzívna choroba pečene (*hepatic veno-occlusive disease*); LSM – hodnota merania tuhosti pečene (*liver stiffness measurement*); MR – magnetická rezonancia (*magnetic resonance*); PET/CT – pozitronová emisná tomografia / počítačová tomografia (*positron emission tomography / computed tomography*); TKB – transplantácia krvotvorných buniek; US – ultrasonografia (*ultrasound*)

dujúcich kritérií: rýchly rozvoj klinických príznakov (v priebehu 48 h), bilirubín $\geq 34 \mu\text{mol/l}$ v čase diagnózy, zdvojnásobenie sérového bilirubínu počas 48 hodín, pretrvávajúce vysoké hodnoty pečenej enzýmov (AST, ALT, GMT), pretrvávajúca transfúzna refraktérna

trombocytopenia počas 7 dní, potreba opakovanej drenáže ascitu [4,32].

ZMENY V LIEČBE HVOD

Implementácia nových diagnostických a klasifikačných kritérií do praxe ponúka možnosť včasnej terapeutickej in-

tervencie, čo má vplyv na priebeh, závažnosť a prognózu choroby. Liečba je komplexná. Okrem preventívnych opatrení (optimalizácia indikačných kritérií k transplantácii, minimalizácia rizikových faktorov choroby, redukcia hepatotoxických liekov a iné) zahŕňa podpornú symptomatickú terapiu a kauzálnu liečbu defibrotidom (tab. 2 a 3).

Defibrotid je jedinou špecifickou liečbou HVOD. V Európskej únii bol schválený Európskou agentúrou pre lieky (*European Medicines Agency* – EMA) v roku 2014 na liečbu závažnej formy HVOD u pacientov starších ako 1 mesiac, v dávke 25 mg/kg/deň (sila odporúčania 1B) [2,6,8,19,32,41]. Defibrotid je výťažok zo zvieracích tkanív. Má profibrinolytický, antitrombotický, antiinflamačný, antiischemický a angioprotektívny účinok, okrem toho znižuje aj aktivitu reakcie štetu proti hostiteľovi [2,8,42].

Indikáciu začatia liečby defibrotidom je potvrdená diagnóza venookluzívnej choroby pečene (najlepšie podľa EBMT kritérií z roku 2017 a 2019) (sila odporúčania 1) [4]. Defibrotid je indikovaný u pacientov:

- s multiorgánovou dysfunkciou alebo multiorgánovým zlyhaním na podklade HVOD;
- so závažným stupňom HVOD (stupeň III, IV);
- s menej závažným stupňom HVOD, ak príznaky pretrvávajú alebo progresujú po 2 dňoch observácie, a tlakový gradient v pečenej žilách je $\geq 10 \text{ mmHg}$;
- s progresiou symptómov a príznakov HVOD [20].

Liečba defibrotidom sa má zväžiť a prehodnotiť v nasledujúcich prípadoch:

- pacienti s aktívnym krvácaním,
- prevencia venookluzívnej choroby pečene u pediatrických alebo dospelých pacientov,
- liečba reakcie štetu proti hostiteľovi [20,43].

Kontraindikáciou liečby je hypersenzitivita na defibrotid alebo inú zložku

Tab. 1. Stupeň závažnosti HVOD u detí, adolescentov a mladých dospelých podľa EBMT odporúčaní z roku 2019.

| Stupeň závažnosti choroby | Ľahký | Stredne ťažký | Ťažký stupeň | Veľmi ťažký | Smrť |
|---|--|---|---|--|------|
| CTCAE | 1 | 2 | 3 | 4 | 5 |
| hepatálne enzýmy (AST, ALT, GMT) | ≤ 2× normy | > 2 a ≤ 5× normy | | > 5× normy | |
| bilirubín (mg/dl) | | < 2 | | ≥ 2 | |
| bilirubín (μmol/l) | | < 34 | | ≥ 34 | |
| koagulopatia (nereagujúca na vitamín K, hodnotenie INR) | < 1,5 | 1,5–1,9 | > 2 | potreba substitúcie koagulačných faktorov | |
| ascites | mierny (minimálne množstvo tekutiny okolo pečene, sleziny a v malej panve) | stredný (< 1 cm tekutiny) | ťažký (prítomnosť tekutiny vo všetkých troch oblastiach, a kolekcia tekutín > 1 cm aspoň v 2 oblastiach) | potreba paracentézy (externá derivácia ascitu) | |
| nárast hmotnosti | 2–5 % | 5–10 % napriek diuretickej liečbe | > 10 % | pretrvávajúci vzostup | |
| renálne funkcie | KDIGO 1: | KDIGO 2: | KDIGO 3: | opakovaná potreba eliminačnej metódy | |
| | 1,5–1,9× zvýšenie sérového kreatinínu oproti východiskovej hodnote alebo zvýšenie kreatinínu ≥ 0,3 mg/dl (≥ 26,5 μmol/l) alebo pokles diurézy < 0,5 ml/kg/h počas 6–12 h | 2–2,9× zvýšenie sérového kreatinínu oproti východiskovej hodnote alebo pokles diurézy < 0,5 ml/kg/h za ≥ 12 h | 3× zvýšenie sérového kreatinínu oproti východiskovej hodnote alebo zvýšenie sérového kreatinínu ≥ 4 mg/dl (≥ 353,6 μmol/l) alebo iniciácia eliminačnej metódy alebo pokles GF < 35 ml/min/1,73 m ² (pacienti mladší ako 18 rokov) alebo pokles diurézy < 0,3 ml/kg/h za ≥ 24 h alebo anúria za ≥ 12 h (pacienti mladší ako 18 rokov) | | |
| encefalopatia | CAPD < 9 | | CAPD ≥ 9 | | |
| perzistujúca RT | < 3 dni | | 3–7 dní | > 7 dní | |
| pľúcne funkcie (potreba oxygenoterapie) | < 2 l | > 2 l | neinvasívna / invazívna pľúcna ventilácia | invazívna pľúcna ventilácia | |

Zdroj: upravené podľa Mahadeo et al., 2020 [4].

ALT – alanínaminotransferáza (*alanine transaminase*); AST – aspartátaminotransferáza (*aspartate transaminase*); CAPD – hodnotenie delíria pre detský vek podľa Cornella (*Cornell assessment of pediatric delirium*); CTCAE – spoločné terminologické kritériá pre nežiaduce udalosti (*common terminology criteria for adverse events*); GMT = gamaglutamyltransferáza (*γ-glutamyl transferase*); HVOD – venookluzívna choroba pečene (*hepatic veno-occlusive disease*); INR – medzinárodný normalizovaný pomer (*international normalised ratio*); KDIGO – Choroba obličiek: zlepšenie globálnych výsledkov (*kidney disease: improving global outcomes*); RT – refraktérna trombocytopenia

liečiva, závažné krvácanie, súbežná antikoagulačná alebo fibrinolytická terapia [41].

Vedľajšie účinky defibrotidu sú väčšinou mierne. U 3–12 % pacientov je nutné prerušenie liečby pre intoleranciu a závažné vedľajšie účinky lieku [3]. Hlavnými nežiaducimi prejavmi

liečby sú: krvácanie, hypotenzia, hnačka [4,8,13,41,44,45].

Dĺžka podávania defibrotidu je minimálne 14–21 dní. Maximálna dĺžka liečby je 60 dní. Rekurencia choroby je zriedkavá, vyskytuje sa v prípade včasného ukončenia liečby. Dĺžka liečby je podmienená závažnosťou choroby,

má trvať až do vymiznutia symptómov HVOD. (sila odporúčania 2B) [4]. Pre rozhodnutie ukončiť liečbu defibrotidom sú nápomocné dynamické a statické kritériá choroby (tab. 4). Medzi dynamické parametre patria: refrakterita na transfúzie trombocytov, diuréza, aktivita ascitu, koagulopatia aj hmotnosť pacienta.

Tab. 2. Prevencia HVOD.**Všeobecné preventívne opatrenia**

Optimalizovať indikačné kritériá k TKB, vylúčiť/minimalizovať rizikové faktory – liečiť preťaženie železom (chelátová liečba), vírusové hepatitídy, oddialiť TKB v prípade aktívnej hepatitídy, redukovať intenzitu kondicioningu, „obrátene“ podanie BuCy (použiť Cy + Bu namiesto Bu + Cy), redukovať kalcineurínové inhibítory pre profylaxiu GvHD (používať takrolimus namiesto CsA), redukovať a minimalizovať hepatotoxické lieky

Farmakologická prevencia Liek a stupeň odporúčania

| | |
|--------------|---|
| neodporúčané | štandardný heparín (2B) nízkomolekulový heparín (2B) AT III (2B) prostaglandín-1 (1B) pentoxifylín (1A) |
| vhodné | kyselina ursodeoxycholová (2C) defibrotid u vysoko rizikových dospelých pacientov (2B) |
| odporúčané | defibrotid u vysoko rizikových detských pacientov (1A – Carreras, 2015 [20], 2B – Mahadeo, 2020 [4]) defibrotid u vysoko rizikových dospelých pacientov (2A) |

Zdroj: upravené podľa Carreras et al., 2015 [20], Carreras et al., 2019 [19], Mahadeo et al., 2020 [4].

AT III – antitrombín III; Bu – busulfán; CsA – cyklosporín A; Cy – cyklofosfamid; GvHD – choroba štepu proti hostiteľovi (*graft versus host disease*); HVOD – venookluzívna choroba pečene (*hepatic veno-occlusive disease*); TKB – transplantácia krvotvorných buniek

Tab. 3. Liečba HVOD.**Liečba prvej línie**

| | |
|----------------------|--|
| Symptomatická liečba | Reštrikcia tekutín, diuretiká Analgetiká Albumín, transfúzie Substitúcia vitamínu K, koagulačných faktorov Parenterálna výživa Inhalačná oxygénoterapia |
| Špecifická liečba | Defibrotid |

Liečba druhej línie

| | |
|----------------------|--|
| Symptomatická liečba | Paracentéza / torakocentéza Hemodialýza / hemofiltrácia Neinvazívna / invazívna (mechanická) pľúcna ventilácia |
| Špecifická liečba | TIPS Chirurgické skraty MARS Transplantácia pečene |

Zdroj: upravené podľa Kalwak, EBMT E-learning PDWP Webinar, 2021.

HVOD – venookluzívna choroba pečene (*hepatic veno-occlusive disease*); MARS – molekulový adsorpčný recirkulačný systém (*molecular adsorbents recirculating system*); TIPS – transjugulárny intrahepatálny shunt (*transjugular intrahepatic portosystemic shunt*)

Transfúzna refraktérna trombocytopenia a koagulopatia sú parametre, ktoré promptne reagujú na liečbu. Redukcia diuretik, pokles hmotnosti a redukcia drenáže ascitu prezentujú neskorú odpoveď na liečbu. Medzi statické parametre patria: reverzný prietok v pečňových žilách, ikterus, hepatomegália. Ukončenie liečby HVOD je možné, ak dynamické kritériá ustúpia (reprezentujú aktivitu choroby na endotelovej úrovni). Statické parametre by mali tiež ustúpiť, aj keď hyperbilirubinémia a hepatomegália potrebujú dlhší čas na rezolúciu, nereflektujú aktivitu choroby, lebo sú prejavom postendotelialneho poškodenia pečene [32].

Na rozdiel od dospelých, štúdie u detí ukazovali lepšiu účinnosť defibrotidu aj v prevencii HVOD. Z výsledkov týchto prác vyplýva, že profylaktické podávanie defibrotidu u detských pacientov znižuje incidenciu, predovšetkým však závažnosť venookluzívnej choroby pečene [3,4,46,47]. Odporúčaním EBMT z roku 2019 je použitie defibrotidu na profylaxiu HVOD pečene po TKB u detí, ktoré majú aspoň jeden závažný rizikový faktor pre vznik choroby (sila odporúčania 1A a 2B podľa rôznych autorov) [2,4,10,19]. Preventívne podanie defibrotidu EBMT odporúča u pacien-

Tab. 4. Parametre ovplyvňujúce ukončenie liečby defibrotidom.

| Dynamické parametre | Statické parametre |
|--|-------------------------------------|
| refrakterita na transfúzie trombocytov | reverzný prietok v pečňových žilách |
| diuréza | hyperbilirubinémia |
| produkcia/aktivita ascitu | hepatomegália |
| koagulopatia | |

Zdroj: upravené podľa Corbacioglu et al., 2017 [32].

tov vysoko rizikových pre vznik HVOID, napr. u pacientov po 2. transplantácii s myeloablatívnym prípravným režimom, po predchádzajúcej liečbe na báze kalicheamicínu pre vysokorizikový neuroblastóm, s diagnózou talaémie, osteopetrózy, hemofagocytovej lymfohistiocytózy (vek < 18 mesiacov) a niektorých vrodených imunodeficiencií (Omennov syndróm – profylaktický defibrotid pri tejto diagnóze je odporúčaný aj Pracovnou skupinou pre vrodené chyby [Inborn Errors Working Party – IEWP] aj Európskou spoločnosťou pre imunodeficiencie [European Society for Immunodeficiencies – ESID]) [3,4,46–48].

Dňa 13. 6. 2022 Európska lieková agentúra a Štátny ústav pre kontrolu liečiv na Slovensku vydali odporúčanie, na základe ktorého sa defibrotid nemá používať ako profylaxia vzniku venookluzívnej choroby pečene. Štúdia 15-007 (198 detských a 174 dospelých pacientov) porovnávajúca defibrotid v kombinácii s najlepšou podpornou liečbou (*best supportive care* – BSC) so samotnou BSC na profylaxiu HVOID po TKB bola zastavená z dôvodu neúčinnosti. Nezistil sa žiadny účinok na primárny koncový ukazovateľ účinnosti – prežívanie bez vzniku HVOID do 30. dňa po transplantácii [49–51]. Profylaxia defibrotidom preto v odborných spoločnostiach je veľmi diskutovanou problematikou, predovšetkým u detských pacientov vysoko rizikových pre HVOID [10].

V liečbe venookluzívnej choroby pečene sa používajú aj **glukokortikoidy**, ale skúsenosti v detskej populácii sú limitované (sila odporúčania 2C podľa EBMT). Kortikoterapia nie je náhrada liečby defibrotidom. Liečba vysokými dávkami glukokortikoidov (v dávke: 6 × 500 mg/m² každých 12 h, s pokračovaním v dávke 2 mg/kg/deň počas 3 dní s následnou postupnou redukciami lieku; alebo 2 × 0,5 mg/kg po dobu 7 dní) je vhodná u pacientov, ktorí majú ťažký stupeň HVOID a nereagujú adekvátne na defibrotid (refraktérna choroba) [7,52,53]. V prípade refraktérnej formy HVOID (pretrvávajúce príznaky choroby napriek 21 dňovej liečbe de-

fibrotidom) okrem vysokých dávok metylprednizolónu je možnosťou liečby transjugulárny intrahepatálny *shunt* a transplantácia pečene [2,23,25].

ZÁVER

Venookluzívna choroba pečene je závažná choroba, ktorá môže ohroziť pacienta na živote. Incidencia HVOID u detských transplantovaných pacientov za posledné desaťročie napriek významným pokrokom zdravotnej starostlivosti neklesá. Nové medzinárodné odporúčania na diagnostiku a klasifikáciu závažnosti HVOID u detí, dospievajúcich a mladých dospelých zohľadňujú špecifické charakteristiky detského veku. Umožňujú včasnú diagnostiku a včasnú liečbu choroby defibrotidom, majú vplyv na závažnosť stavu a prognózu pacientov. Zlepšujú výsledné parametre choroby, majú pozitívny vplyv na prežívanie a znižujú mortalitu pacientov.

Literatúra

1. Corbacioglu S, Carreras E, Ansari M, et al. Diagnosis and severity criteria for sinusoidal obstruction syndrome/veno-occlusive disease in pediatric patients: a new classification from the European Society for Blood and Marrow Transplantation. *Bone Marrow Transplant.* 2018;53(2):138–145.
2. Bonifazi F, Barbato F, Ravioli F, et al. Diagnosis and treatment of VOD/SOS after allogeneic hematopoietic stem cell transplantation. *Front Immunol.* 2020;11:489.
3. Lee AC, Aung L. Treatment of hepatic veno-occlusive disease in children with N-acetylcysteine. *Pediatr Blood Cancer.* 2019;66(2):e27518.
4. Mahadeo KM, Bajwa R, Abdel-Azim H, et al. Diagnosis, grading, and treatment recommendations for children, adolescents, and young adults with sinusoidal obstructive syndrome: an international expert position statement. *Lancet Haematol.* 2020;7(1):e61–e72.
5. Corbacioglu S, Jabbour EJ, Mohty M. Risk factors for development of and progression of hepatic veno-occlusive disease/sinusoidal obstruction syndrome. *Biol Blood Marrow Transplant.* 2019;25(7):1271–1280.
6. Richardson P, Aggarwal S, Topaloglu O, Villa KF, Corbacioglu S. Systematic review of defibrotide studies in the treatment of veno-occlusive disease/sinusoidal obstruction syndrome (VOD/SOS). *Bone Marrow Transplant.* 2019; 54(12):1951–1962.
7. Mahadeo K, Bajwa R. Hepatic veno-occlusive disease in children after hematopoietic stem cell transplantation. *J Pediatr Intensive Care.* 2014;3(3):183–193.

8. Richardson PG, Carreras E, Iacobelli M, Nejadnik B. The use of defibrotide in blood and marrow transplantation. *Blood Adv.* 2018;2(12):1495–1509.
9. Ravioli F, Colecchia A, Alemanni LV, et al. Role of imaging techniques in liver veno-occlusive disease diagnosis: recent advances and literature review. *Expert Rev Gastroenterol Hepatol.* 2019;13(5):463–484.
10. Corbacioglu S, Topaloglu O, Aggarwal S. A systematic review and meta-analysis of studies of defibrotide prophylaxis for veno-occlusive disease/sinusoidal obstruction syndrome. *Clin Drug Investig.* 2022;42(6):465–476.
11. Szmít Z, Górczyńska E, Mielcarek-Siedziuk M, Ussowicz M, Owoc-Lempach J, Kałwak K. Veno-occlusive disease in children and adolescents after hematopoietic stem cell transplantation: Did the Modified Seattle Criteria fit the characteristics of pediatric population? *Adv Clin Exp Med.* 2020;29(3):339–344.
12. Szmít Z, Górczyńska E, Król A, et al. Introduction of new pediatric EBMT criteria for VOD diagnosis: is it time-saving or money-wasting? : prospective evaluation of pediatric EBMT criteria for VOD. *Bone Marrow Transplant.* 2020;55(11): 2138–2146.
13. Kernan NA, Grupp S, Smith AR, et al. Final results from a defibrotide treatment-IND study for patients with hepatic veno-occlusive disease/sinusoidal obstruction syndrome. *Br J Haematol.* 2018;181(6):816–827.
14. Cairo MS, Cooke KR, Lazarus HM, Chao N. Modified diagnostic criteria, grading classification and newly elucidated pathophysiology of hepatic SOS/VOD after hematopoietic cell transplantation. *Br J Haematol.* 2020;190(6):822–836.
15. Bazarbachi AH, al Hamed R, Labopin M, et al. Underdiagnosed veno-occlusive disease/sinusoidal obstruction syndrome (VOD/SOS) as a major cause of multi-organ failure in acute leukemia transplant patients: an analysis from the EBMT Acute Leukemia Working Party. *Bone Marrow Transplant.* 2021;56(4):917–927.
16. Corbacioglu S, Kernan NA, Pagliuca A, Ryan RJ, Tappe W, Richardson PG. Incidence of anicteric veno-occlusive disease/sinusoidal obstruction syndrome and outcomes with defibrotide following hematopoietic cell transplantation in adult and pediatric patients. *Biol Blood Marrow Transplant.* 2020;26(7):1342–1349.
17. Mohty M, Malard F, Abecassis M, et al. Sinusoidal obstruction syndrome/veno-occlusive disease: current situation and perspectives—a position statement from the European Society for Blood and Marrow Transplantation (EBMT). *Bone Marrow Transplant.* 2015;50(6):781–789.
18. Deleve LD, Wang X, Tsai J, Kanel G, Strasberg S, Tokes ZA. Sinusoidal obstruction syndrome (veno-occlusive disease) in the rat is prevented by matrix metalloproteinase inhibition. *Gastroenterology.* 2003;125(3):882–890.
19. Carreras E, Dufour C, Mohty M, Kröger N. Hematopoietic stem cell transplantation and cellular therapies. In: *The EBMT Handbook.* 2019;373–377.

20. Carreras E. How I manage sinusoidal obstruction syndrome after haematopoietic cell transplantation. *Br J Haematol.* 2015;168:481–491.
21. Faraci M, Bertaina A, Luksch R, et al. Sinusoidal obstruction syndrome/veno-occlusive disease after autologous or allogeneic hematopoietic stem cell transplantation in children: a retrospective study of the Italian Hematology-Oncology Association-Hematopoietic Stem Cell Transplantation Group. *Biol Blood Marrow Transplant.* 2019;25(2):313–320.
22. Schechter T, Perez-Albuern E, Lin TF, et al. Veno-occlusive disease after high-dose busulfan-melphalan in neuroblastoma. *Bone Marrow Transplant.* 2020;55(3):531–537.
23. Tewari P, Wallis W. Manifestations and management of veno-occlusive disease/sinusoidal obstruction syndrome in the era of contemporary therapies – hematology & oncology. *Clin Adv Hematol Oncol.* 2017;15(2):130–139.
24. Yakushijin K, Atsuta Y, Doki N, et al. Sinusoidal obstruction syndrome after allogeneic hematopoietic stem cell transplantation: Incidence, risk factors and outcomes. *Bone Marrow Transplant.* 2016;51(3):403–409.
25. Corbacioglu S, Chao NJ, Newburger P, Rosmarin AG. Hepatic sinusoidal obstruction syndrome (veno-occlusive disease) in children. *UpToDate* 2022. Dostupné na: https://www.uptodate.com/contents/hepatic-sinusoidal-obstruction-syndrome-veno-occlusive-disease-in-children?search=VOD%20in%20children&source=search_result&selectedTitle=1~91&usage_type=default&display_rank=1
26. Strouse C, Zhang Y, Zhang MJ, et al. Risk score for development of veno-occlusive disease after allogeneic hematopoietic cell transplant. *Biol Blood Marrow Transplant.* 2018;24(10):2072.
27. Jiang S, Penack O, Terzer T, et al. Predicting sinusoidal obstruction syndrome after allogeneic stem cell transplantation with the EASIX biomarker panel. *Haematologica.* 2021;106(2):446–453.
28. Hildebrandt GC, Chao N. Endothelial cell function and endothelial-related disorders following haematopoietic cell transplantation. *Br J Haematol.* 2020;190(4):508–519.
29. Lia G, Giaccone L, Leone S, Bruno B. Biomarkers for early complications of endothelial origin after allogeneic hematopoietic stem cell transplantation: do they have a potential clinical role? *Front Immunol.* 2021;12:641427.
30. Luft T, Dreger P, Radujkovic A. Endothelial cell dysfunction: a key determinant for the outcome of allogeneic stem cell transplantation. *Bone Marrow Transplant.* 2021;56(10):2326–2335.
31. Akil A, Zhang Q, Mumaw CL, et al. Biomarkers for diagnosis and prognosis of sinusoidal obstruction syndrome after hematopoietic cell transplantation. *Biol Blood Marrow Transplant.* 2015;21(10):1739–1745.
32. Corbacioglu S, Richardson PG. Defibrotide for children and adults with hepatic veno-occlusive disease post hematopoietic cell transplantation. *Expert Rev Gastroenterol Hepatol.* 2017;11(10):885–898.
33. Stanworth SJ, Navarrete C, Estcourt L, Marsh J. Platelet refractoriness – practical approaches and ongoing dilemmas in patient management. *Br J Haematol.* 2015;171(3):297–305.
34. Rebullá P. Formulae for the definition of refractoriness to platelet transfusion. *Transfus Med.* 1993;3(1):91–92.
35. Kleinman S, Silvergleid A, Tirnauer J S. Refractoriness to platelet transfusion therapy. *UpToDate* 2021. Dostupné na: <https://www.uptodate.com/contents/refractoriness-to-platelet-transfusion-therapy>
36. Chan SS, Colecchia A, Duarte RF, Bonifazi F, Ravaioli F, Bourhis JH. Imaging in hepatic veno-occlusive disease/sinusoidal obstruction syndrome. *Biol Blood Marrow Transplant.* 2020;26(10):1770–1779.
37. Lassau N, Leclère J, Auperin A, et al. Hepatic veno-occlusive disease after myeloablative treatment and bone marrow transplantation: value of gray-scale and Doppler US in 100 patients. *Radiology.* 1997;204(2):545–552.
38. Berzigotti A. Non-invasive evaluation of portal hypertension using ultrasound elastography. *J Hepatol.* 2017;67(2):399–411.
39. Özkan SG, Pata A, Şekuri A, Çınar Y, Özkan HA. Transient elastography of liver: Could it be a guide for diagnosis and management strategy in hepatic veno-occlusive disease (sinusoidal obstruction syndrome)? *Transfus Apher Sci.* 2022;61(1):103370.
40. Kammersgaard MB, Kielsen K, Heilmann C, Ifferssen M, Müller K. Assessment of the proposed EBMT pediatric criteria for diagnosis and severity grading of sinusoidal obstruction syndrome. *Bone Marrow Transplant.* 2019;54(9):1406–1418.
41. Taketomo C K, Hurlburt Hodding J, Kraus DM. Pediatric & neonatal dosage handbook with international trade names index. 25. vyd. United States: Wolters Kluwer; 2018;583–585.
42. Chao N. How I treat sinusoidal obstruction syndrome. *Blood.* 2014;123(26):4023–4026.
43. Corbacioglu S, Greil J, Peters C, et al. Defibrotide in the treatment of children with veno-occlusive disease (VOD): a retrospective multicentre study demonstrates therapeutic efficacy upon early intervention. *Bone Marrow Transplant.* 2004;33(2):189–195.
44. NHS England. Clinical Commissioning Policy (Revised) Use of defibrotide in severe veno-occlusive disease following stem cell transplant (all ages). Commissioning position. 2021. Dostupné na: <https://www.england.nhs.uk/publication/defibrotide-for-severe-veno-occlusive-disease-following-stem-cell-transplant/>
45. Defibrotide side effects: common, severe, long term-Drugs.com. 2021. Dostupné na: <https://www.drugs.com/sfx/defibrotide-side-effects.html>
46. Karagun BS, Akbas T, Erbey F, Sasmaz İ, Antmen B. The prophylaxis of hepatic veno-occlusive disease/sinusoidal obstruction syndrome with defibrotide after hematopoietic stem cell transplantation in children: single center experience. *J Pediatr Hematol Oncol.* 2022;44(1):e35–e39.
47. Miśkiewicz-Bujna J, Miśkiewicz-Migoń I, Rosa M, Liszka K, Kałwak K. Defibrotide in preventing veno-occlusive disease after hematopoietic stem cell transplantation in children with osteopetrosis. *Acta Haematol Pol.* 2021;52(2):140–141.
48. Lankester AC, Albert MH, Booth C, et al. EBMT/ESID Inborn Errors Working Party guidelines for hematopoietic stem cell transplantation for inborn errors of immunity. *Bone Marrow Transplant.* 2021;56(9):2052–2062.
49. Road O. Defitelio (defibrotid): Nepoužívajte na profylaxiu venookluzívneho ochorenia (veno-occlusive disease, VOD) po transplantácii hematopoietických kmeňových buniek (hematopoietic stem-cell transplantation, HSCT). North Yorkshire UK, 2022. Dostupné na: https://www.sukl.sk/buxus/docs/Bezpecnost_liekov/OznamyDrzitelov/DHPC_Defitelio_14_06_2022.pdf
50. Study comparing efficacy and safety of defibrotide vs best supportive care in the prevention of hepatic veno-occlusive disease in adult and pediatric patients. 2022. Dostupné na: <https://beta.clinicaltrials.gov/study/NCT02851407?tab=results>
51. Grupp SA, Corbacioglu S, Kang HJ, Teishima T, Khaw SL, et al. Defibrotide plus best standard of care compared with best standard of care alone for the prevention of sinusoidal obstruction syndrome (HARMONY): a randomised, multicentre, phase 3 trial. *Lancet Haematol.* 2023;10(5):e333–e345.
52. Myers KC, Lawrence J, Marsh RA, Davies SM, Jodele S. High-dose methylprednisolone for veno-occlusive disease of the liver in pediatric hematopoietic stem cell transplantation recipients. *Biol Blood Marrow Transplant.* 2013;19(3):500–503.
53. Gloude NJ, Jodele S, Teusink-Cross A, et al. Combination of high-dose methylprednisolone and defibrotide for veno-occlusive disease in pediatric hematopoietic stem cell transplant recipients. *Biol Blood Marrow Transplant.* 2018;24(1):91–95.

PODIEL AUTOROV NA RUKOPISE

FM – príprava rukopisu
ŠP, HJ, KA, SP, RP, BI, AJ, ST, UV, PM, DD, VS – korekcia a revízia rukopisu

ČESTNÉ VYHLÁSENIE

Autori práce vyhlasujú, že vznik ani publikácia článku neboli podporené žiadnou farmaceutickou firmou. Autori nemajú v súvislosti s témou článku žiadny konflikt záujmov.

Do redakcie doručené dne: 17. 10. 2022.

Prijato po recenzii dne: 12. 1. 2023.

MUDr. Füssiová Mária
Transplantačná jednotka kostnej drene
KDH a O NÚDCH
Limbová 1
Bratislava, 831 01
e-mail: fussiova.maria@gmail.com