

# Hemolytická nemoc plodu a novorozence

## Haemolytic disease of the foetus and new-born

Kostrouchová H.<sup>1</sup>, Tylečková J.<sup>1</sup>, Gerychová R.<sup>2</sup>

<sup>1</sup> Transfuzní a tkáňové oddělení, FN Brno

<sup>2</sup> Gynekologicko-porodnická klinika FN Brno

**SOUHRN:** Kazuistika popisuje těhotenství inkompatibilní v Rh skupinovém systému erytrocytů. Těhotná s anamnézou RhD hemolytické nemoci plodu a novorozence v dřívějším těhotenství má již v prvním trimestru aktuální gravidity neobvykle vysoký titr protilátky anti-D a přidávají se i další protilátky anti-C a anti-G. Rozvíjí se závažná anémie plodu, která od 22. týdne gestace vyžaduje opakované substituce intrauterinními transfuzemi erytrocytů. Rozbor této kazuistiky ilustruje problematiku hemolytické nemoci plodu a novorozence po diagnostické i léčebné stránce zejména z pohledu transfuzního lékaře.

**KLÍČOVÁ SLOVA:** hemolytická nemoc plodu a novorozence – antierytrocytární protilátky – intrauterinní transfuze – RhD profylaxe – anti-G

**SUMMARY:** This case report describes Rh incompatibility during pregnancy. A pregnant woman with a history of RhD haemolytic disease of the foetus and new-born 6 years ago, presented in the 10th week of her current gestation with an already very high titre of the anti-D alloantibody. Further immunisation with anti-C and anti-G alloantibodies followed. Severe anaemia of the foetus required intrauterine transfusion treatment from the 22nd gestational week.

**KEY WORDS:** haemolytic disease of the foetus and new-born – red blood cell antibodies – intrauterine transfusion – Rh(D) immunoprophylaxis – anti-G

### ÚVOD

Hemolytická nemoc plodu a novorozence (*hemolytic disease of the fetus and newborn* – HDFN) je charakterizována protilátkami tvořenými matkou proti „cizímu“ antigenu/ům na erytrocytech plodu, které zdědil od otce. Aloprotilátky třídy IgG pak prochází placentou, senzibilizují krvinky plodu a vedou k jejich zkrácenému přežívání v důsledku hemolýzy. Vzniklou anémií plod kompenzuje vyšší extramedulární erytropoézou, vedoucí (spolu s hemolýzou) k hepatosplenomegalii s jaterní dysfunkcí a hypoalbuminemií, a k vyšší rychlosti průtoku krve organizmem ve snaze zajistit adekvátní oxygenaci tkání, zejména mozku. Pokračující hemolýza s prohlubující se anémií tak mohou vyústit až v hydrops s následným kardiálním selháním a smrtí plodu. Po narození, kdy bilirubin tvořící se při hemolýze není transportován do mateřského krevního oběhu a funkční kapacita jater novorozence zatím nestačí

k jeho odbourání, hraje navíc roli toxicita nekonjugovaného bilirubinu, a to především vůči centrálnímu nervovému systému s možným rozvojem jadrového ikeru [1,2].

K včasné identifikaci gravidit ohrožených rozvojem HDFN slouží imunohematologický screening, který je součástí standardních kontrol všech těhotných [3,4]. Závažnost a průběh HDFN závisí (mimo jiné okolnosti na straně matky i plodu) na specifitě, množství a aviditě (síle vazby na antigen) aloprotilátky. Rizikové jsou protilátky krevně skupinových systémů Rh, Kell (působí více mechanismem suprese fetální erytropoézy), Kidd a Duffy, jiné vzácněji. Ke kvantifikaci protilátky slouží určení jejího titru (stupeň ředění plazmy, při kterém ještě protilátka reaguje). Klinicky významný titr je pro anti-D či anti-C  $\geq 128$  (při použití sloupcové aglutinace LISS/NAT – roztok o nízké iontové síle/nepřímý antiglobulinový test): tě-

hotenství dále vyžaduje zvýšené sledování jinou než imunohematologickou metodou na specializovaném pracovišti, ideálně terciárního typu, v perinatologickém centru [1,3].

### POPIS PŘÍPADU

U 36leté těhotné, IIIG/IP (druhá gravidita, po jednom porodu), poprvé vyšetřované na našem pracovišti, byla při screeningu nepravidelných antierytrocytárních protilátek v 10. týdnu gravidity identifikována protilátka anti-D ve vysokém titru. Slabě reagovala i další protilátka, jejíž reakce odpovídaly specifitě anti-C (tab. 1, 2). Těhotná měla krevní skupinu A RhD negativní cce C<sup>w</sup>-K-.

Dle anamnézy těhotná nedostala transfuzi, ale již byla jedenkrát gravidní (před touto první graviditou neproběhl žádný potrat). První těhotenství před šesti lety bylo komplikováno RhD HDFN. Protilátka anti-D tehdy byla za-

Tab. 1. Identifikace protilátek (a vyšetření fenotypu) v 10. týdnu gravidity.

diagnostické erythrocyty		Rh-hr					Kell					Duffy		Kidd		Lewis		P	MNS			Luth. Colt.		Xg	výsledek	
č.	Rh	D	C	E	c	e	C <sup>w</sup>	K	k	Kp <sup>a</sup>	Js <sup>a</sup>	Fy <sup>a</sup>	Fy <sup>b</sup>	Jk <sup>a</sup>	Jk <sup>b</sup>	Le <sup>a</sup>	Le <sup>b</sup>	P <sub>1</sub>	M	N	S	s	Lu <sup>a</sup>	Co <sup>b</sup>	Xg <sup>a</sup>	LISS/NAT
1	CCDee	+	+	0	0	+	0	+	+	0	nt	+	0	0	+	+	0	+	0	+	0	+	0	0	+	3+
2	Ccddee	0	+	0	+	+	0	0	+	0	0	+	0	+	0	+	+	+	+	0	0	+	0	0	+	1+
3	ccDee	+	0	0	+	+	0	0	+	0	nt	+	0	+	0	0	+	0	0	+	0	+	0	0	+	3+
4	ccddEe	0	0	+	+	+	0	0	+	0	nt	0	+	+	+	0	+	0	+	0	+	0	0	0	+	-
5	ccDEE	+	0	+	+	0	0	0	+	+	nt	+	+	+	0	0	+	+	+	+	0	+	0	0	+	3+
6	C <sup>w</sup> CDee	+	+	0	0	+	+	0	+	0	nt	0	+	+	+	0	0	+	+	0	+	0	0	0	+	3+
7	ccddee	0	0	0	+	+	0	+	+	0	nt	0	+	+	0	0	+	+	+	+	0	+	0	0	+	-
8	ccddee	0	0	0	+	+	0	0	+	0	nt	+	0	+	0	0	+	+	0	+	0	+	+	0	0	-
9	ccddee	0	0	0	+	+	0	0	+	0	nt	+	0	0	+	+	0	+	+	+	0	+	0	0	+	-
10	ccddee	0	0	0	+	+	0	0	+	0	nt	0	+	0	+	0	+	+	+	0	+	0	0	0	+	-
11	CCDee	+	+	0	0	+	0	0	+	0	nt	0	+	+	0	0	+	0	+	+	+	+	0	0	+	3+
<b>vlastní</b>		<b>0</b>	<b>0</b>	<b>0</b>	<b>+</b>	<b>+</b>	<b>0</b>	<b>0</b>																		-

Tab. 2. Stanovení titru protilátky anti-D ve 12. týdnu gravidity (pozn.: doplněno později pro nedostatečné množství vzorku při prvním vyšetření).

Protilátky proti panelové krvince č. 5

titr	neředěno	2	4	8	16	32	64	128	256	512	1 024	2 048	4 096	8 192	16 384
LISS/NAT	4+	4+	4+	4+	4+	4+	4+	4+	4+	3+	3+	3+ <sup>w</sup>	3+ <sup>w</sup>	(+)	-

chycena při druhém screeningu v titru 32 (první screening byl negativní). Titr významně vzrostl ke konci gestace, kdy dosáhl hodnoty 512. Ve 38. týdnu bylo rozhodnuto o indukci porodu, který byl nakonec pro poruchu naléhání plodu, nepostup a hrozící hypoxii plodu ukončen akutním císařským řezem. Porozená dívka měla 2 700 g / 45 cm s Apgar skóre 10–10–10 a pH umbilikální arterie 7,26. Významná hyperbilirubinémie, která se u A RhD pozitivní holčičky rozvinula, si vyžádala opakovanou fototerapii (výměnné transfuze nebylo třeba). Postupně ještě progredovala anémie, ve třetím týdnu od narození bylo nutné během krátké rehospitalizace provést transfuzi erythrocytů. Do vymizení anti-D protilátky ve 4. měsíci sledoval dívku ambulantně dětský hematolog, další léčbu stran HDFN ale již nepotřebovala. V případě dalšího těhotenství bylo doporučeno jeho zvýšené sledování.

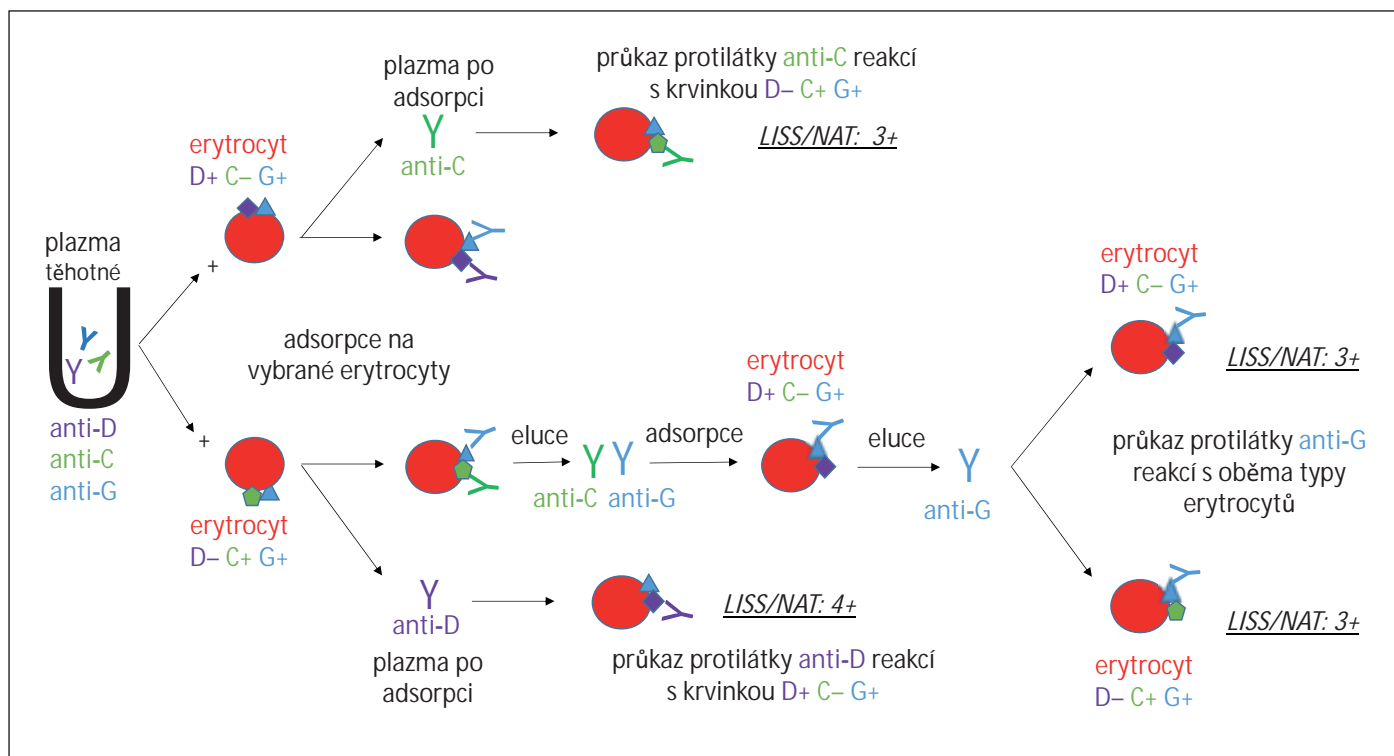
Vzhledem k imunohematologickému nálezu a anamnéze těhotné bylo žádoucí zjistit, zda je aktuální plod RhD pozitivní, a tedy ohrožen HDFN, či nikoli. Genotypizace RHD z volné fetální DNA izolované z mateřské plazmy, provedená v 16. týdnu gravidity, prokázala RhD pozitivitu plodu.

Při kontrolním imunohematologickém vyšetření v 16. týdnu gravidity reagovaly protilátky anti-D (v titru 8 000) a anti-C (v titru 4) a byla dourčena protilátka anti-G. Antigen G doprovází (zpravidla) antigen D a/nebo C, sérologicky reaguje jako anti-C+D [1,5]. Protilátka anti-G se stanovila pomocí adsorpčních a elučních testů s erythrocyty typu D+C-G+ a D-C+G+, jak znázorňuje obr. 1. Další protilátka se během těhotenství již neobjevila.

Pro zachycení rozvoje anémie plodu se pravidelně vyšetřovala průtoková rychlost v arteria cerebri media (*middle cerebral artery peak systolic velocity* –

MCA-PSV) pomocí ultrazvukové dopplerometrie. Při kontrole ve 22. týdnu gravidity bylo již zrychlení významné, MCA-PSV přesáhla 1,5násobku mediánu (*multiples of the median – MoM*), signalizující těžkou anémii plodu. Kordocentéza potvrdila pokles hematokritu pod hodnotu 0,3, indikující intrauterinní transfuzi [1,6]. Ze vzorku fetální krve byla také určena krevní skupina plodu: A RhD pozitivní Ccee C<sup>w</sup>- K-. Přímý antiglobulinový test (PAT) byl silně pozitivní.

K substituci erythrocytů do oběhu plodu, intrauterinní transfuzi (IUT), byl vybrán a upraven čerstvý (do pěti dnů od odběru) deleukotizovaný erythrocytový transfuzní přípravek O RhD negativní ccee C<sup>w</sup>- K-, tj. bez antigenů, proti kterým byly vytvořené mateřské protilátky, kompatibilní s plazmou matky [1,7]. U této transfuzní jednotky ERD (erythrocyty resuspendované deleukotizované) následovala úprava hematokritu ze standardní hodnoty 0,5–0,7 na 0,7–0,85 po-



Obr. 1. Rozlišení protilátek anti-D,-C,-G / potvrzení přítomnosti anti-G protilátky u těhotné.

Tab. 3. Podané intrauterinní transfuze.

č.	týden gravidity	hmotnost plodu	MCA-PSV před IUT (MoM)	hematokrit před IUT	hematokrit EDU	množství podané IUT	hematokrit po IUT	MCA-PSV po IUT (MoM)
1.	22 + 0	540 g	1,6	0,19	0,82	25 ml	0,40	1,0
2.*	24 + 2	700 g	1,8	0,25	0,83	30 ml	0,40	0,8
3.	26 + 2	780 g	1,4	0,34	0,80	22 ml	0,38	1,3
4.	28 + 2	1020 g	1,7	0,25	0,80	40 ml	0,37	1,1
5.	30 + 2	1400 g	1,5	0,32	0,79	40 ml	0,35	1,4
6.	33 + 2	1820 g	1,6	0,29	0,80	50 ml	0,42	1,1

\*po 2. IUT zahájena indukce plicní maturace; EDU – erythrocyty deleukotizované, ozářené, pro IUT; IUT – intrauterinní transfuze; MCA-PSV (middle cerebral artery peak systolic velocity) – maximální průtoková rychlost v arteria cerebri media; MoM (multiples of the median) – násobky mediánu

žadovaná pro EDU (erythrocyty deleukotizované, ozářené, pro IUT) [7]. Cílem je dodat plodu co nejvíce erythrocytů v minimálním možném objemu a nepřetížít jeho krevní oběh. Při výrobě přípravku proto byla po centrifugaci větší část supernatantu odstraněna, erythrocyty se důkladně a šetrně promíchaly, oddělilo se požadované množství pro IUT (s rezervou) a byl zkontrolován konečný hematokrit. Po ozáření paprsky v dávce 25–50 Gy byl definitivní přípravek vydán k podání [7].

IUT proběhla za aseptických kautel v analgosedaci matky. Pod ultrazvukovou kontrolou byla transabdominálně napíchnuta umbilikální vena a pomalu byly transfundovány erythrocyty v objemu zohledňujícím hmotnost a gestační stáří plodu, jeho výchozí a cílený požadovaný hematokrit (0,4–0,45) a hematokrit EDU. Po ukončení transfuze byl ještě odebrán vzorek ke kontrole dosaženého hematokritu. Při ultrazvukové kontrole plodu následující den sledované parametry vyhovovaly, MCA-PSV

byla v normě. K další IUT dospěl plod za 14 dnů, tentokrát se výchozí hematokrit vyšetřil v úvodu vlastního výkonu. Všechny provedené IUT shrnuje tab. 3.

Porod proběhl plánovaným císařským řezem ve 36. týdnu gravidity. Dívka s porodní hmotností 2 120 g / 44 cm měla Apgar skóre 9–10–10 a pH umbilikální arterie 7,22. Poporodní hospitalizace trvala 12 dnů, z části v inkubátoru. Ke zvládnutí HDFN bylo v tomto období potřeba intenzivní fototerapie, opakované podávání intravenózních imuno-

globulinů, ve věku 96 hod pak pro promptní nárůst bilirubinu a významnou anemizaci i výměnné transfuze. Mateřské protilátky přetrvávaly v plazmě dítěte několik měsíců a další transfuze byly nutné v 11. a 14. týdnu po narození, zajišťovaly se ozářenými 0 RhD negativními ERD. Krevní skupinu kojence nebylo možné sérologicky určit, výsledek vyšetření byl ovlivněn dříve podanými erytrocyty.

## DISKUZE A ZÁVĚR

Péče o těhotenství s rizikem HDFN a následně o plod a novorozence s rozvinutou HDFN vyžaduje mezioborovou spolupráci na specializovaném pracovišti. Začíná identifikací potenciálně rizikových těhotenství v 10.–16. týdnu. Pozitivní screening nepravidelných antierytrocytárních protilátek má v ČR cca 5 % těhotných (5 000 ročně), u 1,5 % je identifikována klinicky významná protilátka, přičemž plod nese komplementární antigen v 0,5 % (500 ročně). IUT vyžaduje do 10 % z nich (25–50 ročně) [4]. V případě negativního screeningu či jiného nálezu, který není nutné kontrolovat častěji, je doporučeno vyšetření opakovat cca v 28. týdnu gravidity [1,3].

Zvláštní rizikovou skupinou jsou RhD negativní těhotné bez dosud vytvořené anti-D protilátky, u kterých zavedení RhD profylaxe ve 28. týdnu těhotenství snížilo výskyt aloimunizace o 90 % (cca z 1 % na 0,1 %). Anti-D aloimunizace přesto zůstává nejčastější příčinou vážné HDFN [2]. Antigen D je totiž silně imunogenní, až 75 % RhD negativních jedinců si po kontaktu s RhD pozitivními erytrocyty vytvoří anti-D protilátku (za dva až pět měsíců, výjimečně dříve); na fetálních erytrocytech je D antigen navíc přítomen již velmi brzy (od 6. týdne) [1]. První těhotenství dosud nesenzibilizovaných žen ovšem nebývá rizikové, protože k dostatečně velkému fetomaternálnímu krvácení dochází obvykle až v pokročilém těhotenství / při porodu. Případná ABO inkompatibilita plodu bývá do určité míry protektivní (proti-

látky anti-A či anti-B vedou k odstranění fetálních RhD pozitivních erytrocytů proniklých do mateřského oběhu dříve, než způsobí aloimunizaci) [1]. Před zavedením RhD profylaxe si anti-D protilátku po porodu RhD pozitivního dítěte vytvořilo 16 % ABO kompatibilních RhD negativních matek oproti  $\leq 2$  % matek inkompatibilních s dítětem v ABO systému [6].

U těhotné z této kazuistiky byly plody z obou gravidit ABO kompatibilní. První gravidita byla vstupně bez zvýšeného rizika HDFN, když byl první imunohematologický screening negativní. Aloimunizací během tohoto těhotenství prokázal druhý screeningový test, při kterém protilátka anti-D reagovala v nízkém titru a podání anti-D imunoglobulinu nebylo indikováno. Titr anti-D se velmi rychle zvýšil v závěru těhotenství a již u prvního RhD inkompatibilního dítěte se rozvinula HDFN s nutností transfuze ve třetím týdnu života (protilátky matky přetrvávaly v oběhu dítěte ještě několik měsíců).

Přestože druhé těhotenství nastalo s víceletým odstupem, těžká fetální hemolýza se manifestovala brzy a vyžádala si celkem šest IUT. Tento invazivní výkon nese 1–3% riziko vážných komplikací. Alternativy v podobě výměnné plazmaferézy či podání intravenózních imunoglobulinů těhotné jsou zvažovány v časných fázích těhotenství, kdy IUT technicky ještě nelze provést. V pokročilejší fázi těhotenství mívá před IUT přednost předčasný porod s postnatální léčbou (za předpokladu dostatečné zralosti plodu) [1,4,6].

Kontrolní imunohematologická vyšetření mají význam i poté, co je plod kontrolován pomocí MCA-PSV, a to z důvodu možného vzniku nových protilátek, které ovlivní výběr erytrocytů k transfuzi (ať už plodu, nebo matce) a mohou být důležité pro další těhotenství. Opakovat titrování protilátky po dosažení kritické hodnoty ovšem není třeba [1,3].

Protilátka anti-G je vzhledem k možným hemolytickým komplikacím považovaná za klinicky významnou. Je třeba

na ni myslet při zachycení reakce odpovídající kombinaci protilátek anti-D+C [1,5]. Upřesnění specifity těchto protilátek má velký význam pro rozhodnutí, zda provést RhD profylaxi u RhD negativní dosud nesenzibilizované těhotné tehdy, když není zřejmé, zda se za nálezem anti-D+C neskrývá anti-C+G nebo samostatná anti-G. V těchto případech je aplikace imunoglobulinu indikována (pokud není známo, že je plod RhD negativní) [1].

U této těhotné nebyly vzhledem k její anamnéze pochybnosti o přítomnosti anti-D protilátky. Určování anti-G probíhalo v rámci identifikace a odlišení další nové protilátky, která byla v druhé graviditě detekovaná při vstupním imunohematologickém vyšetření diagnostickým panelem erytrocytů jako anti-C a nebylo zřejmé, zda se nejedná o kombinaci protilátek včetně anti-G. V této době také nebyl známý výsledek stanovení fetálního D antigenu: pokud by byl plod RhD negativní, přítomná anti-D protilátka by neměla klinické uplatnění a těhotenství by nebylo komplikované. Imunohematologické vyšetření těhotné by se zaměřilo na novou protilátku.

## Literatura

1. Masopust J, Písačka M. Praktická imunohematologie Erytrocyty. 1. vyd. Praha, Mladá fronta a.s., 2016.
2. Solheim BG, Grønn M, Hansen TWR. Hemolytic disease of the fetus and newborn. In: Simon TL, McCullough J, Snyder EL, Solheim BG, Strauss R. G. Rossi's Principles of Transfusion Medicine. 5th edition UK, John Wiley & Sons, Ltd., 2016; 528–534.
3. Doporučení Společnosti pro transfuzní lékařství ČLS JEP č. STL2010\_06 ze dne 1. 3. 2010 verze 3 (2010\_06). Imunohematologická vyšetření v těhotenství a po porodu. Dostupné na: <https://www.transfuznispolecnost.cz/doporučení-stl/doporučení-stl-c-6-imunohematologicka-vyšetření-v-těhotenství-a-po-porodu-12-231>
4. Ľubušký M, Holusková I, Procházka M, Hálek J, Klásková E. České gynekologické a porodnické společnosti ČLS JEP ze dne 2. 12. 2016. Management těhotenství s rizikem rozvoje hemolytické nemoci plodu a novorozence. Doporučený postup. Ceska Gynekol 2017;82(1):82–84.
5. International Society of Blood Transfusion; Immunohematology Case Studies 2020–4. Dostupné na: <https://www.isbtweb.org/isbt-wor>

king-parties/immunohaematology/resources/immunohaematology-case-studies.html

6. Delaney M, Matthews DC. Hemolytic disease of the fetus and newborn: managing the mother, fetus, and newborn. Hematology Am Soc Hematol Educ Program 2015. 2015;(1): 146–151.

7. Doporučení Společnosti pro transfuzní lékařství ČLS JEP č. STL2015\_12 ze dne 01. 09. 2015 verze 1. Doporučené postupy pro podání transfuzních přípravků. Dostupné na: <https://www.transfuznispolecnost.cz/doporu-ceni-stl/doporu-ceni-stl-c-12-doporu-cene-po->

stupy-pro-podani-transfuznich-pripravku-12-225

### PODÍL AUTORŮ NA PŘÍPRAVĚ RUKOPISU

HK – příprava a napsání rukopisu

JT – kontrola a revize rukopisu

RG – ošetřující lékař těhotné, kontrola a revize rukopisu

### ČESTNÉ PROHLÁŠENÍ AUTORŮ

Autoři práce prohlašují, že v souvislosti s tématem, vznikem a publikací tohoto článku nejsou

ve střetu zájmů a vznik a publikace článku nebyly podpořeny žádnou farmaceutickou firmou.

*Doručeno do redakce dne: 26. 4. 2022*

*Přijato po recenzi dne: 28. 7. 2022*

*MUDr. Helena Kostrouchová  
Transfuzní a tkáňové oddělení  
FN Brno*

*Jihlavská 20*

*625 00 Brno*

*e-mail: kostrouchova.helena@fnbrno.cz*

## NOVINKY V ČLENSKÉ EVIDENCI ČLS JEP

[www.cls.cz](http://www.cls.cz)



### NOVÁ ON-LINE PŘIHLÁŠKA NA WEBOVÝCH STRÁNKÁCH

- \* rychlá registrace pro nové členy
- \* propojení s administrátorem organizační složky
- \* on-line schvalování nových členů

### PŘIHLÁŠENÍ DO PROFILU ČLENA

- \* možnost rychlé aktualizace kontaktních údajů člena
- \* přehled evidovaných odborných společností
- \* možnost rozšíření členství o další společnosti, sekce, spolky
- \* přehled uhrazených a neuhrazených členských příspěvků
- \* možnost on-line platby prostřednictvím QR kódu
- \* doklad o úhradě členského příspěvku ke stažení

Pro přihlášení do profilu člena je nutné znát e-mail člena (zaevidovaný v členské evidenci ČLS JEP) a evidenční číslo (variabilní symbol).

Při potížích s přihlášením vám rádi pomůžeme.  
Kontaktujte Centrální evidenci členů ČLS JEP [cle@cls.cz](mailto:cle@cls.cz)