

# Transplantácia Langerhansových ostrovčekov – súčasnosť a budúcnosť

## Prvé skúsenosti s transplantáciou Langerhansových ostrovčekov na Slovensku

### Transplantation of the islets of Langerhans – present and future

#### First experience with islet of Langerhans transplantation in Slovakia

Ingrid Dravecká<sup>1</sup>, Igor Gaľa<sup>2</sup>, Tatiana Baltosová<sup>2</sup>, Ľuboslav Beňa<sup>2</sup>, Štefan Hulík<sup>3</sup>, Peter Girman<sup>4</sup>

<sup>1</sup>I. interná klinika LF UPJŠ a UNLP, Košice

<sup>2</sup>Transplantačné oddelenie UNLP, Košice

<sup>3</sup>I. chirurgická klinika LF UPJŠ a UNLP, Košice

<sup>4</sup>Centrum diabetológie IKEM, Praha

✉ **doc. MUDr. Ingrid Dravecká, PhD.** | [ingrid.dravecka@upjs.sk](mailto:ingrid.dravecka@upjs.sk) | [www.upjs.sk](http://www.upjs.sk)

Doručené do redakcie | Received 29. 4. 2024

Prijaté po recenzii | Accepted 13. 5. 2024

#### Abstrakt

Diabetes mellitus je komplexné metabolické ochorenie s poškodenou sekréciou inzulínu. Štandardnou liečbou pri autoimunitnom diabete 1. typu je podávanie inzulínu v režime bazál-bolus, resp. liečba inzulínovou pumpou. Medzi ďalšie alternatívy liečby patrí transplantácia Langerhansových ostrovčekov (LO). Napriek efektívnosti, nemôže byť vykonávaná univerzálne pre nedostatok donorov a potrebu imunosupresie. Súčasná možnosti v oblasti transplantácie kmeňových buniek prinášajú alternatívu k transplantácii LO. Napriek ich terapeutickému potenciálu, klinická životaschopnosť transplantovaných kmeňových buniek predstavuje mnoho výziev vrátane maturácie, rejekcie a prežívania. Hoci sa v súčasnosti bunky transplantujú do portálnej žily v pečeni, zdá sa, že pečenné prostredie nemusí byť vhodné pre funkciu LO a dlhodobé prežívanie nielen kadaverózných, ale aj kmeňových buniek. Preto je dôležité zlepšiť účinnosť transplantovaných ostrovčekov vývojom biomateriálov a využitím iných miest transplantácie s lepším prežívaním graftu. V roku 2023 bola v UNLP v Košiciach v spolupráci s IKEM v Prahe vykonaná prvá úspešná alogénna transplantácia Langerhansových ostrovčekov na Slovensku.

**Kľúčové slová:** diabetes mellitus 1. typu – enkapsulácia – imunosupresia – kmeňové bunky – Langerhansove ostrovčeky – transplantácia

#### Abstract

Diabetes mellitus is a complex metabolic disease with impaired insulin secretion. The standard treatment for autoimmune type 1 diabetes is basal-bolus insulin administration or insulin pump therapy. Other treatment alternatives include transplantation of the islets of Langerhans (LO). Despite its effectiveness, it cannot be performed universally, due to the lack of donors and the need for immunosuppression. Current opportunities in stem cell transplantation provide an alternative to LO transplantation. Despite their therapeutic potential, the clinical viability of transplanted stem cells presents many challenges, including maturation, rejection and survival. Although cells are currently transplanted into the portal vein in the liver, it appears that the hepatic environment may not be suitable for LO function and long-term survival of not only cadaveric but also stem cells. Therefore, it is important to improve the efficiency of transplanted islets by developing biomaterials and using other transplantation sites with better graft survival. In 2023, the first successful allogeneic transplantation of islets of Langerhans in Slovakia was performed at UNLP in Košice in collaboration with IKEM in Prague.

**Keywords:** encapsulation – immunosuppression – islets of Langerhans – stem cells -transplantation – type 1 diabetes mellitus

## Úvod

V roku 2000 Edmontonská skupina pod vedením Jamesa Shapira oznámila nezávislosť od inzulínu u 7 zo 7 pacientov s diabetes mellitus 1. typu (DM1T), ktorí dostali Langerhansove ostrovčeky (LO) izolované v priemere od dvoch darcov. Tým sa potvrdila potreba dostatočnej masy B-buniek ostrovčekov na dosiahnutie nezávislosti od inzulínu a takmer normálnej glykémie. Tak tiež bolo potrebné vyhnúť sa užívaniu glukokortikoidov pri imunosupresii, aby sa zabránilo toxickému účinku na ostrovčeky a inzulínovej rezistencii [1]. Vypracovanie Edmontonského protokolu transplantácie LO (rok 2000) spôsobilo revolúciu v liečbe a možnosti vyliečenia DM1T. Odvtedy sa dosiahol významný pokrok v transplantácii ostrovčekových buniek, hľadani rôznych transplantačných miest ako aj v skúmaní alternatívnych zdrojov ostrovčekov (kmeňové bunky). Na schéme 1 je znázornená história alogénnej transplantácie ostrovčekových buniek od počiatkov transplantácie zvyškov pankreasu až po súčasnú enkapsuláciu buniek odvodených z kmeňových buniek [2].

Transplantácia pankreatických ostrovčekov môže byť autológna (u pacientov indikovaných na pankreatektómii), alebo alogénna (od nežijúceho darcu) – obr. 1 a obr. 2.

## Autológna transplantácia LO

Pacientom po totálnej pankreatektómii sú podané späť LO izolované z ich vlastného pankreasu. Pankreatektómia je indikovaná pri rekurentnej akútnej alebo chronickej pankreatitíde spolu s duodénom a slezinou. Purifikované ostrovčeky sú transplantované do pečene infúziou do portálnej žily cez lienálnu mezenterickú žilu alebo kanyláciou umbilikálnej žily [1].

## Alogénna transplantácia LO

### Indikácie transplantácie LO

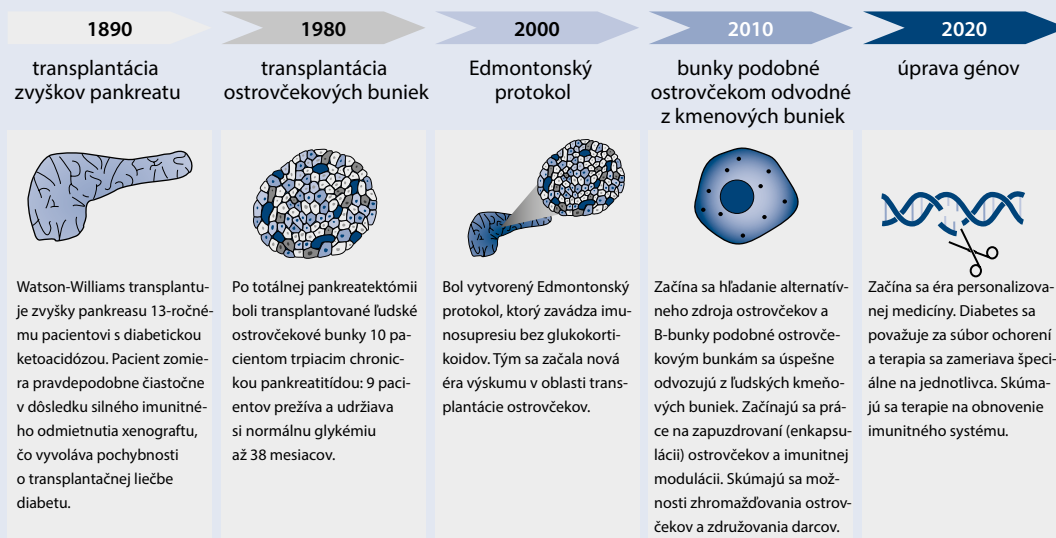
#### Transplantácia samotných LO

Hlavnou indikáciou je DM1T (negatívny C-peptid) s fenoménom neuvedomenia si varovných príznakov hypoglykémie, závažnými hypoglykémiami ( $\geq 2$  epizódy ročne) a glykemickou labilitou, ktoré sa nedajú zvládnuť intenzifikovanou inzulínoterapiou s využitím moderných inzulínových analógov a inzulínovými pumpami pri využití kontinuálneho glukózového monitoringu (CGM) [1,3]. K inklúznym kritériám patrí trvanie DM1T  $> 5$  rokov a vek nad 18 rokov. Pacienti s vyšším BMI ( $> 30 \text{ kg/m}^2$ ) a/alebo s hmotnosťou  $> 90 \text{ kg}$  a/alebo celodennou dávkou inzulínu  $> 1,0 \text{ U/kg}$  by nemali byť indikovaní [3]. Transplantácia LO je indikovaná aj u pacientov s pankreatogénnym DM3c (pri cystickej fibróze, chronickej pankreatitíde) [1].

#### Transplantácia LO po transplantácii obličky

Selekcia pacientov je menej prísna, keďže pacienti už sú na imunosupresívnej liečbe. Medzi ďalšie indikácie patrí aj hyperglykémia a recidivujúce ketoacidózy s negatívnym vplyvom na fungovanie transplantovanej obličky. Ďalšou indikáciou je rýchla progresia chronických komplikácií DM1T a alergická/rezistencia na exogénny inzulín. Podmienkou je dobrá funkcia transplantovanej obličky [3]. Niektoré inštitúcie zvažujú súčasnú transplantáciu obličky a LO od rovnakého nežijúceho darcu. Výhodou je minimalizácia vystavenia ďalším HLA, pretože LO a oblička pochádzajú od toho istého darcu. Nevýhodou je obmedzenie na počet ostrovčekov izolovaných z párového pankreasu [1].

Schéma 1 | Evolúcia alogénnej transplantácie buniek od roku 1980 po súčasnosť. Upravené podľa [2]



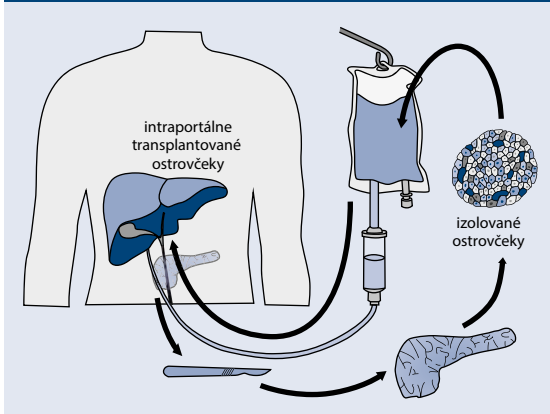
## Procedúra transplantácie LO

Procedúra transplantácie LO zahŕňa **izoláciu pankreatických ostrovčiekov** schopných vylučovať inzulín z autológnych zdrojov (totálna pankreatektómia) alebo od mŕtvych darcov. LO sú z pankreasu izolované chemickými metódami, ktoré obsahujú kolagenázu a neutrálnu proteázu (natrávenie exokrinného pankreasu). Následne sú ostrovčeky **purifikované** a separované v centrifúgach. Takto izolované LO sú potom transplantované do pečene perkutánnym alebo operačným prístupom **do portálnej žily**. V súčasnosti je pečeň preferovaným miestom transplantácie LO, pretože procedúra je minimálne invazívna s nízkym rizikom trombózy a krvácania. Pečeň taktiež poskytuje oxygenáciu transplantovaným ostrovčekom prostredníctvom portálnej cirkulácie, kým nedôjde k revaskularizácii [4]. Infúzia sa podáva do portálnej žily minimálne invazívnym perkutánnym

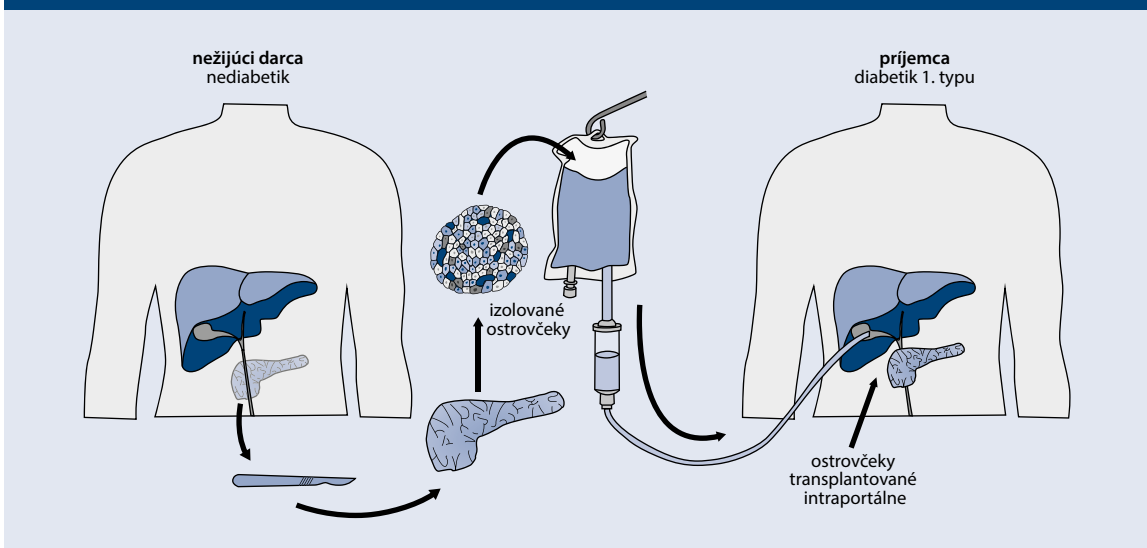
prístupom pod ultrasonografickým (USG) monitorovaním alebo fluoroskopickou kontrolou intervenčným rádiológom. Pacient je počas a po výkone krytý antikoagulačnou liečbou heparínom ako prevencia trombózy vena portae. V prípade, že perkutánný prístup nie je možný, odporúča sa minimálne invazívny prístup (laparoskopicky alebo minilaparotómia) rekanalizáciou umbilikálnej žily, ktorá umožní prístup do portálnej žily alebo laparotomicky i.v. podaním po katetrizácii omentálnej alebo mezenterickej žily [3]. Pri transplantácii LO sa izolované ostrovčeky v kultúre rýchlo znehodnocujú. Noguchi et al porovnávali čerstvé ľudské ostrovčeky s kultivovanými ostrovčkami pomocou testov in vitro a in vivo. Po 24, 48 a 72 hodinách kultivácie sa účinnosť ostrovčiek významne znížila (13 %, 24 % a 35 % strata) [5].

V post hoc analýze autológnej transplantácie LO u 173 pacientov po pankreatektómii celkovo fungovalo počas 1. roka len 65 % a len 32 % bolo nezávislých od inzulínu. Ale z ostrovčiekov, ktoré fungovali na začiatku (n = 112), ich 85 % zostalo funkčných aj po 2 rokoch, na rozdiel od 66 % alograftov (n = 262). Z príjemcov LO, ktorí sa stali nezávislými od inzulínu (n = 55), ich 74 % zostalo takými aj o 2 roky neskôr v porovnaní so 45 % pôvodne od inzulínu nezávislých príjemcov alograftu (n = 154). V prípade ostrovčiekov, ktoré fungovali alebo navodili nezávislosť od inzulínu, bola miera nezávislosti po 5 rokoch 69 % a 47 % [6]. Kľúčovým faktorom úspešného prežitia graftu po transplantácii je rýchle umožnenie prietoku krvi na zásobovanie výživou a kyslíkom a imunitná regulácia. Počas prvých dní po transplantácii prežíva kvôli okamžitej zápalovej reakcii (Instant Blood Mediated Inflammatory Reaction – IBMIR) a akútnej imunitnej odpovedi asi 50 % LO [7]. Následné prežívanie LO zhoršuje nedostatočná vaskularizácia a oxygenácia. Dostatočný prísun kyslíka má priaznivé

**Obr. 1 | Totálna pankreatektómia s autotransplantáciou Langerhansových ostrovčiekov. Upravené podľa [1]**



**Obr. 2 | Alotransplantácia Langerhansových ostrovčiekov. Upravené podľa [1]**



účinky vo všetkých etapách transplantáčného procesu, od odberu pankreasu až po posttransplantačný proces [8]. Preto sa odporúča jednému recipientovi podanie LO od 2 a viac donorov. Z dlhodobého hľadiska postupne klesá funkcia transplantovaných LO kvôli metabolickému vyčerpaniu, alebo nehostinnému transplantáčnemu mikroprostrediu [4].

## Posttransplantačná liečba

### Indukčná imunosupresívna terapia

Iniciálna T Ly deplečná terapia má výrazný pozitívny vplyv na dlhodobú nezávislosť od inzulínu. Podľa Edmontonskej skupiny alemtuzumab (anti-CD52-protilátka) a etanercept v kombinácii s takrolimom a mykofenolátom bola asociovaná s dlhšou 5-ročnou nezávislosťou od inzulínu v porovnaní s kombináciou sirolimus, takrolimus a anti-IL2-receptor monoklonálna protilátka používané v iniciálnom protokole [9]. Ďalšie štúdie potvrdili priaznivý imunosupresívny účinok alemtuzumabu [3].

### Udržiavacia imunosupresívna liečba

Takrolimus (inhibítor kalcineurínu) je vysoko efektívny inhibítor alorejekcie a autoimunitnej recidívy, limitujúce sú však nežiaduce účinky (nefrotoxicita, tremor, cefalea). Navyše, takrolimus je diabetogénny a u ľudí inhibuje sekréciu inzulínu. Toxicita takrolimu na LO môže byť prekonaná podaním väčšieho množstva transplantovaných LO. V iniciálnom Edmontonom protokole bol používaný sirolimus (inhibítor mTOR) [3].

### Peritransplantačný protizápalový manažment

V peritransplantačnom období dochádza v mikroprostredí graftu k rozvoju nešpecifickej zápalovej reakcie, ktorá vedie k včasnej strate transplantovaných LO a poklesu funkcie graftu [10]. Tesne po transplantácii sa LO zachytávajú vo venulách, v ktorých sú vystavené imunitnej reakcii. Podanie etanerceptu (anti-TNF $\alpha$ ) počas infúzie LO výrazne ovplyvní ich prežívanie [3].

### Klinické benefity transplantácie LO

Vo väčšine veľkých dát **autotransplantácie ostrovčekov** je po 2 rokoch približne jedna tretina pacientov nezávislá od inzulínu, tretina pacientov je liečená bazálnym inzulínom a tretina pacientov vyžaduje režim bazál-bolus, resp. inzulínovú pumpu [6]. Remisia DM1T pri **alotransplantácii ostrovčekov** je závislá od množstva B-buniek ostrovčekov, ktoré prežijú. Väčšina príjemcov s DM1T, ktorí dostanú > 9 000 IE/kg z najmenej 2 darcovských pankreasov (podľa Edmontonského protokolu), dosiahne nezávislosť od inzulínu [11]. Avšak po 2 rokoch sa väčšina pacientov vráti k potrebe určitého množstva inzulínu, napriek pretrvávajúcim dôkazom o funkcii ostrovčekového štepu, na ktorú poukazuje zachovaná produkcia C-peptidu, čo naznačuje, že sa vytvorila len okrajová masa prežívajúcich ostrov-

čekov po transplantácii [12]. Pri 5-ročnom sledovaní pacientov (podľa Edmontonského protokolu) ostalo len 10 % jedincov nezávislých od inzulínu. Avšak až u 80 % pacientov zostal zachovaný C-peptid, ktorý bol dostatočný na udržanie HbA<sub>1c</sub> < 7 % bez zvýšeného výskytu hypoglykémii [13].

### Riziká transplantácie LO

Medzi potenciálne riziká intrahepatálnej transplantácie patria krvácanie a trombóza portálnej žily. Realizácia výkonu pod USG-kontrolou minimalizuje riziko prepichnutia žlčníka. Najčastejšou komplikáciou je bolesť v mieste zavedenia katétra, elevácia transamináz (väčšinou úprava do 1 mesiaca). Medzi riziká dlhodobej imunosupresie patria oportunné infekcie a malignity [3].

### Súčasná limitácie a možnosti transplantácie ostrovčekov

#### Bioartifciálny pankreas

Hlavnou limitáciou pri autológnej aj alogénnej transplantácii LO je ich nedostatočný zdroj [1]. Jediná stratégia, ktorá dokáže dosiahnuť optimálnu glykemickú kontrolu pri DM1T a zároveň vyriešiť otázky orgánovej alebo bunkovej/tkanivovej transplantácie a potreby celoživotnej imunosupresie, spočíva vo vývoji bioartifciálneho pankreasu. Pri jeho vývoji by mali byť splnené kritériá, ktoré si vyžadujú riešenie 4 hlavných otázok: (1) aké typy buniek sa využijú ako zdroj inzulínu, (2) aká enkapsulačná technológia bude použitá, (3) aké typy materiálov/buniek poskytnú vhodné mikroprostredie a (4) aké bude optimálne miesto na transplantáciu ostrovčekov [14]. Celková koncepcia bioartifciálneho pankreasu je schematicky znázornená na **schéme 2**.

#### Alternatívne zdroje ostrovčekov

Alternatívne stratégie sú zamerané na xenotransplantácie, transplantácie kmeňových buniek a génových terapie. Transfekcia neostrovčekových buniek na bunky so sekréciou inzulínu sa testovala v keratinocytoch, tukových kmeňových bunkách a hepatocytoch. Hepatocyty majú s pankreatickými ostrovčkami spoločný endodermálny pôvod. Po transfekcii génmi kódujúcimi ľudský proinzulín boli na zvieracích modeloch schopné vylučovať inzulín a C-peptid a udržiavať normoglykémiu [15,16].

#### Xenotransplantácia

Na xenogénnu transplantáciu sa javia najvhodnejšie prasacie LO, ktoré sú schopné u ľudí zabezpečiť normoglykémiu. Prasacie LO sú menej náchylné na metabolické vyčerpanie. Medzi nevýhody patrí väčšia imunologická bariéra, ktorá predstavuje riziko hyperakútnej reakcie, preto si vyžaduje intenzívnejšiu imunosupresiu. Nové prístupy k úprave genómu môžu umožniť chov ošípaných s výrazne nižšou imunogenicitou a retrovírusovou záťažou s potrebou menšej imunosupresie [1].

## Transplantácia kmeňových buniek

### Humánne embryonálne kmeňové bunky

Alternatívnym zdrojom buniek LO sú humánne embryonálne kmeňové bunky (Human Embryonic Stem Cells – hESC) alebo indukované pluripotentné kmeňové bunky (Induced Pluripotent Stem Cells – iPSC), ktoré sú schopné diferenciácie na bunky produkujúce inzulín [2,14,16]. V roku 2022 bol publikovaný prvý prípad s pacientom s DM1T, ktorý dostal intraportálnu infúziu ostrovčekových buniek odvodených od ESC, s dosiahnutím úplnej nezávislosti od inzulínu. Transplantácia si však vyžadovala chronickú imunosupresiu vo vysokých dávkach [18].

### Indukované pluripotentné kmeňové bunky

V roku 2006 Takahashi a Yamanaka popísali genomické faktory, ktoré dokážu preprogramovať zrelé somatické bunky späť do ich embryonálnej, pluripotentnej formy – známe ako indukovateľné pluripotentné bunky (iPSC) [19]. Indukované PSC sa potom môžu kultivovať a diferencovať na špecializované bunky vrátane B-buniek LO. Podľa tohto modelu by pacient s DM mohol mať svoje krvné bunky transformované na iPSC a potom diferencované na B-bunka LO bez potreby imunosupresie [2].

### Mezenchýmové kmeňové bunky

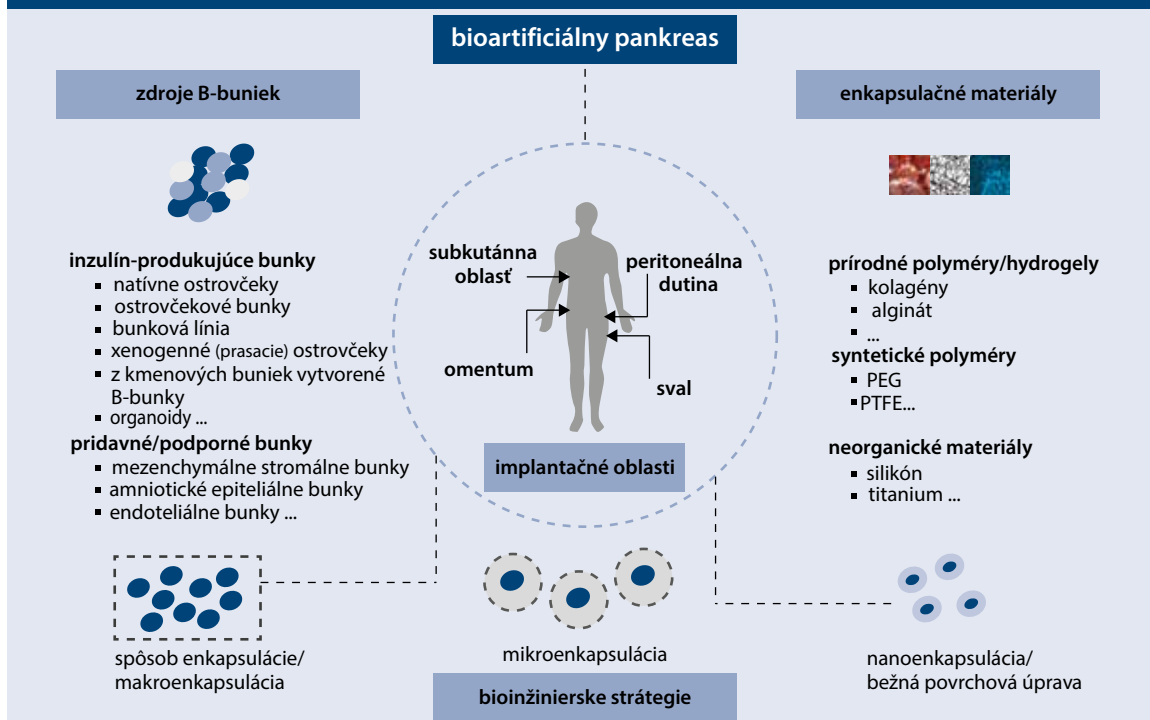
Mezenchýmové kmeňové bunky (MSC) sú nehematopoetické, samo obnovujúce sa bunky, ktoré tvoria kľú-

čovú bunkovú zložku tela. Tieto prekursorové bunky sa môžu diferencovať na rôzne mezodermové línie: osteocyty, chondrocyty, myocyty a adipocyty. MSC sa izolujú z amniovej tekutiny, kostrového svalu, tukového tkaniva, pupočníka a perivaskulárneho tkaniva okolo pupočníka [13,20]. MSC sú v súčasnosti najviac používané kmeňové bunky. Môžu byť transdiferencované na inzulín-produkujúce bunky, ale zatiaľ nie plne funkčné ako B-bunka [20]. MSC majú tiež reparačný účinok tým, že sa presúvajú do miest poškodenia a produkujú parakrinné látky, ktoré ovplyvňujú lokálny pohyb buniek, ich rast a životaschopnosť. Môžu tak nielen zlepšiť transplantáciu ale aj regulovať imunitný systém organizmu a podporovať angiogénu prostredníctvom vylučovania trofických faktorov [3,21]. Tieto imunitné regulačné vlastnosti by mohli potlačiť rejekciu alograftu [3]. MSC, kotransplantované spolu s ostrovčkami, resp. kmeňovými bunkami môžu znížiť proliferáciu „killer“ buniek, dendritických buniek, monocytov, B- a T-lymfocytov a zlepšiť prežívanie graftu [13,22], schéma 3, s. 84.

### Bunková terapia

Prvá bunková terapia VC-01 (spoločnosť ViaCyte), zapuzdriła progenitorové bunky pankreasu (PEC-01) odvodené z ESC v zariadení s názvom PEC-Encap. Tieto bunky po subkutánnej implantácii ďalej dozrievajú na bunky podobné B-bunkám ostrovčekov. Spoločnosť ViaCyte potom túto terapiu zdokonalila v terapii VC-02, v ktorej použila rovnaký model implantátu, ale s vy-

Schéma 2 | Konceptia bioartificiálneho pankreasu. Upravené podľa [14]



PEG – polyetylén glykol PTFE – polytetrafluoretylén

zretejšími a funkčnejšími bunkami (PEC-02). Detekovateľnú sekreciu C-peptidu malo 6 mesiacov po transplantácii 6/17 pacientov [23]. Spoločnosť Vertex Pharmaceuticals vyvinula novú terapiu kmeňovými bunkami ostrovčiekov (VX-880), v ktorej sa pankreatické B-bunky ostrovčiekov pestujú z alogénnych kmeňových buniek pomocou patentovanej technológie. VX-880 dodáva bunky produkujúce inzulín infúziou do portálnej žily s potrebou imunosupresie. Pri druhom prístupe, VX-264, sa dodávajú rovnaké bunky, ktoré sú enkapsulované, vyžadujú teda chirurgickú implantáciu do tela, ale bez potreby imunosupresívnej liečby [24].

### Enkapsulačné technológie

Enkapsulácia chráni transplantované ostrovčiky alebo kmeňové bunky pred imunitnou reakciou prostredníctvom ich zapuzdrenia do kapsúl. Využívajú sa selektívne priepustné membrány, ktoré umožňujú pasívnu difúziu glukózy, inzulínu, kyslíka, uhlíka, oxidu uhličitého a iných živín a zároveň zabráňujú priamemu kontaktu buniek s imunitnými bunkami. Pri **makroenkapsulácii** sú viaceré ostrovčiky zapuzdrené v kapsulách s priemerom > 1 mm, ktoré sú zvyčajne umiestnené v extravaskulárnom priestore. V pokusoch na myšiach LO preživali v makrokapsulách ale u väčších zvierat alebo u ľudí dochádzalo k fibrotickému prestataniu okolo kapsúl. Makrokapsuly neboli testované u ľudí s DM1T. Alternatívny prístup **mikroenkapsulácie** zahŕňa obalenie jednotlivých ostrovčiekov alebo zhlukov ostrovčiekov v imunoprotektívnom obale. Boli skúmané viaceré materiály ako polyetylén glykol, polymetylmetakryláty, alginát, agaróza alebo chitosan. Avšak pri tomto prístupe často ostrovčiky akoby prelomili obal mikro kapsúl, čím sa odhalili antigény darcu a stali

sa tak prístupné pre imunitný systém príjemcu [13]. Ďalšou možnosťou, ako zlepšiť oxygenáciu a prežívanie ostrovčiekov, je zredukovať veľkosť mikrokapsúl na **nanokapsuly**, a zlepšiť tak dostupnosť kyslíka z povrchu kapsuly k ostrovčekom bunkám [25]. Kryokonzervácia enkapsulovaných ostrovčiekov umožňuje fungovať aj po dlhodobom uskladnení pri nízkej teplote. Po rozmrazení bola schopnosť vylučovania inzulínu porovnateľná so schopnosťou získanou pri použití čerstvých ostrovčiekov [26].

### Mikroprostredie

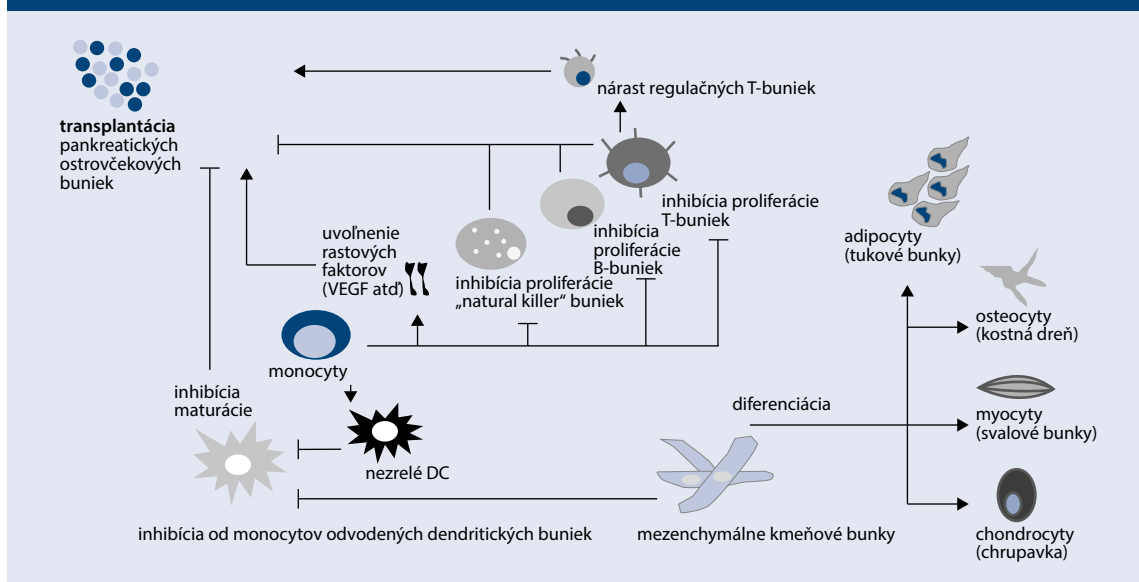
Čas prežívania kapsúl je ovplyvnený viacerými faktormi ako prísun kyslíka, biokompatibilita kapsúl a zápalová reakcia. Preto biotechnologické inžinierstvo vyvinulo enkapsuláciu hydrogélom, ktorý môže podporiť aktivitu ostrovčiekov po transplantácii a lokálnu revaskularizáciu. Implantácia buniek imobilizovaných v prefabrikovaných hydrogélach si zvyčajne vyžaduje chirurgický zákrok. Preto sa výskum zameriava na vývoj hydrogél, ktoré sa môžu vytvoriť in situ po vstreknutí tekutého prekursorového roztoku [27].

### Alternatívne miesta vhodné pre transplantáciu LO

Napriek tomu, že historicky je pečeň preferovaným miestom transplantácie LO, vedci hovoria, že to nie je také vhodné miesto ako sa pôvodne predpokladalo [4]. Na obr. 3 sú znázornené potenciálne alternatívne možnosti transplantácie LO na myšiacich modeloch a u ľudí.

**Predná očná komora** je vhodným miestom transplantácie, keďže je prístupná a vaskularizovaná s dostatočným prísunom kyslíka. Bohatá vaskularizácia dúhovky umožňuje rýchlu angiogénu a úspešné prežitie transplantovaného tkaniva. Intraokulárna transplantá-

Schéma 3 | Diferenciácia a kotransplantácia mezenchýmových kmeňových buniek. Upravené podľa [13]



DC – dendritické bunky/Dendritic Cells VEGF – vaskulárny endotelálny rastový faktor/Vascular Endothelial Growth Factor

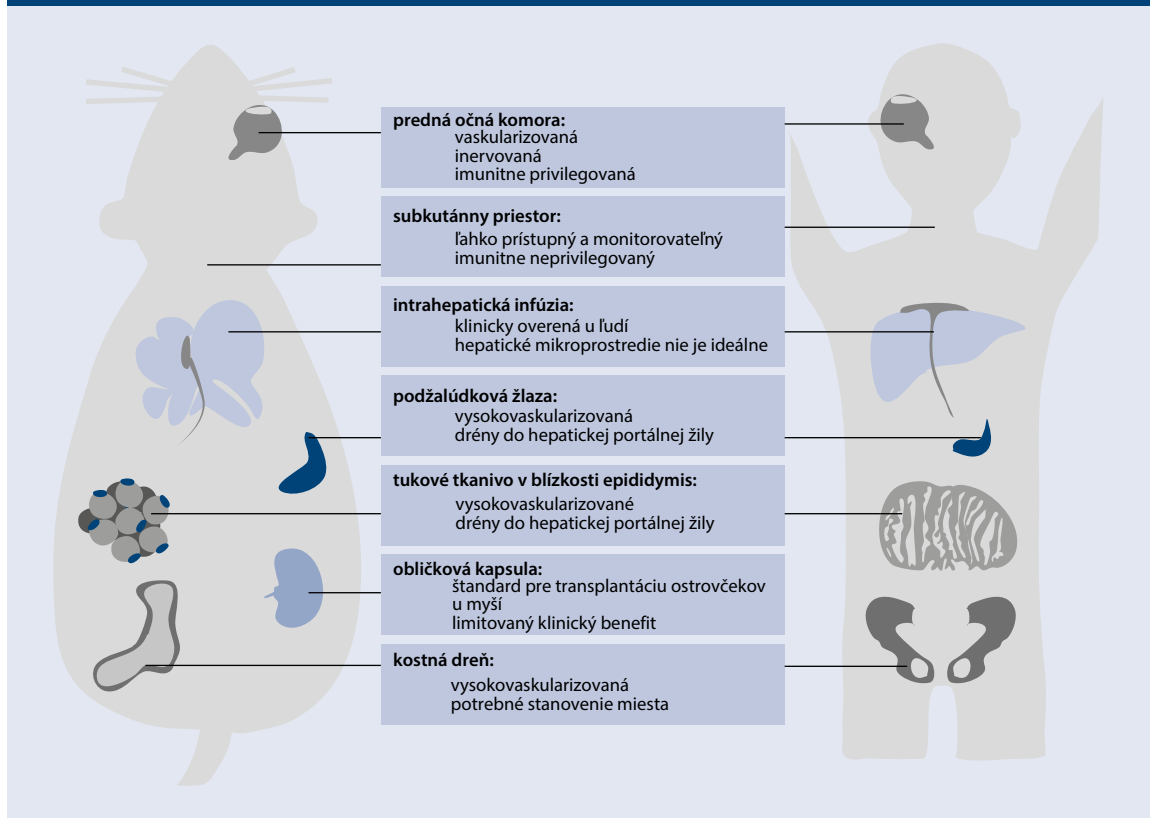
cia LO preukázala vyššiu účinnosť a imunitnú moduláciu a upravila hyperglykémiu účinnejšie a dlhodobejšie než transplantácia LO v pečeni. Aktuálne sa realizujú zaslepené štúdie u ľudí s DM1T [4,28]. Aj **kostná dreň** je vhodná pre transplantáciu LO kvôli špecifickému mikroprostrediu. Široká distribúcia kostnej drene a jednoduchý prístup umožňuje transplantáciu LO do viacerých miest [4]. V myšiacich modeloch prežívali LO transplantované do kostnej drene viac ako jeden rok bez útlaku hematopoetickej aktivity a s lepšími metabolickými parametrami [4,29]. **Subkutánna transplantácia** ostrovčekov je jednoduchá s nízkym rizikom komplikácií. Avšak nedostatok ciev v podkoží bráni zásobovaniu živinami a kyslíkom, čo ovplyvňuje prežívanie LO [30]. Hlavným problémom je imunitná odpoveď podkožia, pri ktorej mikro- a makro-enkapsulované ostrovčeky sú často obklopené fibrotickými bunkami, čím sa znemožní prístup kyslíka a živín [4]. Preto sa výskum zameriava na pokročilé biomateriály s angiogénnymi a imunomodulačnými vlastnosťami, ktoré by umožnili dlhodobé prežívanie transplantovaných ostrovčekov v podkožnom priestore. **Omentum** sa považuje za ideálne miesto pre transplantáciu LO. Má veľký povrch, vysoké neovaskularizačné schopnosti, portálny žilový drenážny systém a privilegovaný imunitný status, ktoré z neho robia

vhodné miesto na transplantáciu. Je schopné uskladniť veľké množstvo kmeňových buniek tukového pôvodu [21]. Použitie biokompatibilného plazma-trombínového gélu pri transplantácii LO do podkožia chráni pred imunitnou rejekciou a umožňuje prežívanie ostrovčekov bez potreby exogénneho inzulínu [31]. **Slezina** je vysoko vaskularizovaná a drénovaná do portálneho systému. Podieľa na regulácii autoimunity ako aj na supresii proliferácie T-lymfocytov indukciou imunotolerancie, čo by mohlo pomôcť pri prežívaní LO. Napriek tomu je transplantácia LO do sleziny kontroverzná a nevychádza signifikantne lepšie ako do portálnej žily. **Intramuskulárna** transplantácia LO má viacero výhod. Svaly sú schopné vytvoriť bohatú vaskularizáciu (podobne ako pri cvičení), čo má za následok zvýšenú dostupnosť kyslíka. Chirurgický prístup je relatívne jednoduchý a môže sa vykonať v lokálnej anestézii, pričom ostrovčeky možno transplantovať do viacerých svalových miest, čo umožňuje viacnásobnú a opakovanú implantáciu a explantáciu [21].

### Budúcnosť alogénnej transplantácie LO a kmeňových buniek

LO sú schopné fyziologickej reparačnej regenerácie prostredníctvom (1) samoreplikácie B-buniek, (2) priamej di-

**Obr. 3 | Alternatívne možnosti transplantácie LO na myšiacich modeloch a u primátov s DM1T.**  
Upravené podľa [4]



DM1T – diabetes mellitus 1. typu

ferenciácie multipotentných progenitorových buniek a (3) spontánnej premeny A-buniek na B-bunky alebo D-buniek na B-bunky (transdiferenciácia). Medzi metódy regeneratívnej medicíny patrí: (1) použitie biologicky aktívnych látok alebo proteínových rastových a diferenciálnych faktorov, ktoré regulujú bunkový cyklus, apoptózu, zápal a obnovu (IGF1-rastový hormón, GIP, GLP1), (2) transplantácia darcovských B-buniek alebo progenitorových buniek ako náhrada poškodených ostrovčekov, (3) transplantácia bioaktívneho umelého pankreasu (enkapsulácia) a (4) reprogramovanie buniek na inzulín produkujúce (in situ alebo pred transplantáciou). Vhodné sú tri typy buniek: dospelé/somatické, embryonálne a pluripotentné. Na reprogramovanie sa využívajú špecifické diferenciálne médiá a genetická modifikácia [32]. Sľubnou cestou pri ochrane B-buniek a spomalení ich straty je imunitná modulácia cielená na imunitné bunky. Anti-CD3 (T Ly) protilátka teplizumab a anti-TNF $\alpha$  protilátka golimumab prinášajú sľubné výsledky pri odialení klinického začiatku DM1T a zvýšení sekrécie inzulínu [33,34]. Alternatívou je zameranie sa na moduláciu odpovede B Ly na stresové podnety. Blokátor kalciových receptorov, verapamil, podporuje prežívanie B-buniek u pacientov s novozisteným DM1T redukciami tioredoxín-interacting proteínu, ktorý potencie apoptózu B-buniek LO [35]. Vitamín D moduluje reakciu B-buniek na zápal [36]. Taktiež agonisty GLP1-receptorov zohrávajú úlohu pri znižovaní vplyvu stresu na B-bunky a podporujú ich prežívanie [37].

V júni 2023 FDA schválila prvú alogénnu bunkovú terapiu, donislecel, na liečbu DM1T [24,38]. Schválenie bolo na základe výsledkov 2 nerandomizovaných štúdií s jedným ramenom zahŕňajúcich 30 jedincov s DM1T, ktorí dostali 1–3 infúzie donislecelu [24]. Po 1. roku až 21/30 účastníkov štúdie nepotrebovalo inzulín, 11/30 recipientov nepotrebovalo inzulín v období 1–5 rokov a 10/30 jedincov nepotrebovalo inzulín viac ako 5 rokov. Pacienti vyžadovali imunosupresívnu liečbu [38]. Donislecel sa líši od liečby kmeňovými bunkami, ktorá je biologickou terapiou [24].

## Záver

DM1T je chronické celoživotné autoimunitné ochorenie. Aj keď prínos hybridných inzulínových púmp a CGM je veľký, ochorenie ostáva pre pacientov veľkou záťažou z hľadiska rozvoja chronických komplikácií a kvality života. Transplantácia LO je sľubnou cestou udržania euglykémie u ľudí s DM1T. Chráni ich pred hypoglykémiou a glykemickou variabilitou. Avšak potreba dlhodobej imunosupresívnej liečby zvyšuje riziko infekcií, nádorov a nefrotoxicity. Výskum smeruje k využívaniu kmeňových buniek a bunkovej terapie s menšou potrebou imunosupresívnej liečby. Xenogénne a kmeňové bunky, ako zdroj ostrovčekov, sa dostali do počiatočnej fázy klinického skúšania ako aj ich potenciálnej kompatibility s mikroenkapsuláciou a makroenkapsuláciou. Tieto pokroky poskytujú viac možností pre biologickú/bunkovú terapiu pri liečbe DM1T než v súčasnosti dostupné au-

tológne a alogénne zdroje LO. Kľúčovú úlohu pri určovaní optimálneho prístupu budú zohrávať faktory ako autoimunita, potenciál imunitnej rejekcie a dlhodobá imunosupresia. Zásadný význam bude mať personalizovaná stratégia liečby, ktorá zohľadňuje aspekty ako je progresia ochorenia, imunitný stav pacienta a individuálne riziká a prínosy.

## Prvé skúsenosti s transplantáciou Langerhansových ostrovčekov na Slovensku

V septembri 2023 bola v Univerzitnej nemocnici L. Pasteura v Košiciach (UNLP), v spolupráci s pracoviskom Klinickej a experimentálnej medicíny (IKEM) vykonaná prvá alogéna transplantácia LO na Slovensku. Výkonu predchádzala intenzívna komunikácia s IKEM a zdravotnou poisťovňou, s dohodou poskytnutia pankreasu od nežijúceho darcu zo Slovenska, separáciou LO v IKEM a následnou transplantáciou ostrovčekov pacientke v UNLP v Košiciach. Neskôr, v januári 2024, bola úspešne vykonaná druhá transplantácia LO. Obe pacientky sa liečili na DM1T a boli po transplantácii obličky.

## Kazuistiky

### Kazuistika 1

#### Anamnéza

38-ročná žena s anamnézou DM1T od 8 rokov, v štádiu chronických komplikácií, je sledovaná na diabetologickej ambulancii Fakultnej nemocnice v Košiciach od roku 2016. Napriek liečbe inzulínovou pumpou s hybridným systémom uzavretej slučky, pretrvávala nedostatočná metabolická kompenzácia. U pacientky sa vyskytujú chronické komplikácie ochorenia ako fenomén nevedomenia si hypoglykémie, proliferatívna diabetická retinopatia, diabetická neuropatia, kardiálna autonómna neuropatia a diabetická choroba obličiek G5A3 KDIGO s potrebou hemodialyzačnej liečby v období od februára 2022 do septembra 2023. V dôsledku chronického ochorenia obličiek sa u pacientky vyskytuje sekundárna artériová hypertenzia, hyperlipoproteinémia a hyperparatyreóza.

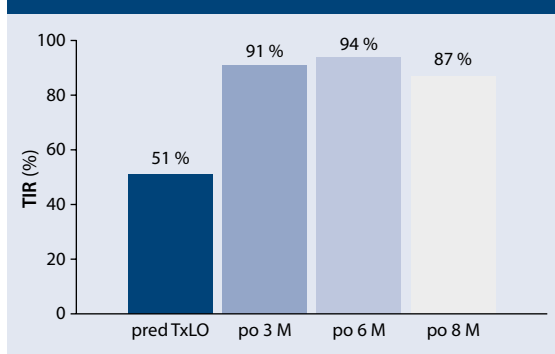
#### Metabolická kompenzácia pred transplantáciou LO

Počas obdobia hemodialýzy sa výrazne zhoršila metabolická kompenzácia DM1T s výraznou variabilitou glykemickej kontroly a častým výskytom hypoglykémii, čo bolo potvrdené časom v optimálnom rozmedzí (TIR – Time In Range) 3,9–10,0 mmol/l len 42–51 %, pri 48–57 % času nad rozmedzím (TAR – Time Above Range). Na druhej strane, z dôvodu rizika hypoglykémie bola inzulínová pumpa pozastavená na 2–9 hodín denne. Pacientke bola odporúčaná transplantácia obličky. Vzhľadom na labilný diabetes a hypoglykémiu s fenoménom nevedomovania si varovných príznakov, sa zvažovala aj transplantácia LO. Keďže takáto liečba nie je na Slovensku dostupná, oslovili sme so žiadosťou o spoluprácu IKEM v Prahe.

## Transplantácia

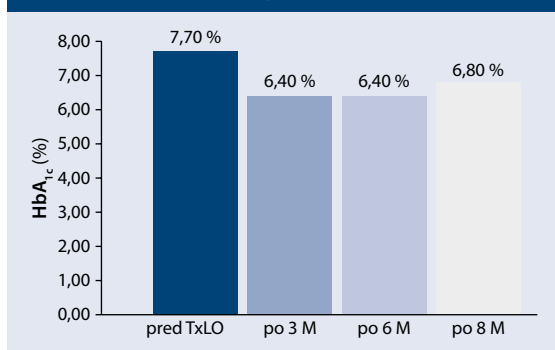
Pacientka podstúpila 5. 9. 2023 transplantáciu obličky od žijúceho, geneticky príbuzného darcu, s primárnym nástupom funkcie štepu (eGF 75 ml/min). Následne, o 3 dni neskôr, bola vykonaná transplantácia Langerhansových ostrovčiekov od mŕtveho darcu **laparotomickým** prístupom, po rekanalizácii pupočníkovej žily, do portálneho riečiska pečene.

**Graf 1 | Porovnanie TIR pred a po transplantácii LO**



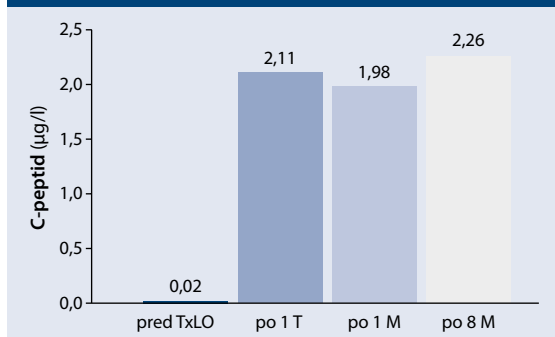
LO – Langerhansove ostrovčiky M – mesiac TIR – čas v optimálnom rozmedzí/Time In Range Tx – transplantácia

**Graf 2 | Porovnanie HbA<sub>1c</sub> pred a po transplantácii LO**



LO – Langerhansove ostrovčiky M – mesiac Tx – transplantácia

**Graf 3 | Porovnanie hladín C-peptidu pred a po transplantácii LO**



LO – Langerhansove ostrovčiky M – mesiac T – týždeň Tx – transplantácia

## Metabolická kompenzácia po transplantácii

Na grafe 1 je znázornené porovnanie TIR pred a po 3, 6 a 8 mesiacoch po transplantácii LO. Hladiny HbA<sub>1c</sub> (DCCT) a bazálneho C-peptidu pred a po 3, 6 a 8 mesiacoch po výkone sú zobrazené na grafe 2 a grafe 3.

## Zhodnotenie

U pacientky pozorujeme zlepšenie variability glykémii, bez výskytu hypoglykémii a výraznú redukciu hyperglykémii, čo sa prejavilo poklesom TAR (Time Above Range) z 48 % pred transplantáciou na 6–13 % po výkone. Pacientka ostáva liečená inzulínovou pumpou s poklesom celodennej spotreby o 5 IU inzulínu, pričom jedlá s nižším obsahom sacharidových jednotiek nie je potrebné kryť bolusovou dávkou inzulínu.

## Kazuistika 2

### Anamnéza

U 43-ročnej ženy s anamnézou DM1T pretrvávala napriek liečbe inzulínovou pumpou dlhodobá nedostatočná metabolická kompenzácia. Z chronických komplikácií ochorenia sa u pacientky vyskytujú diabetická gastroparéza, neuropatia a diabetická choroba obličiek G5A3, pre ktorú bola zaradená do dialyzačného programu. V novembri 2015 jej bola transplantovaná oblička od žijúceho geneticky nepríbuzného darcu (manžela). Pacientka sa lieči aj na sekundárnu arteriálnu hypertenziu.

### Metabolická kompenzácia pred transplantáciou LO

Napriek liečbe inzulínovou pumpou pretrvávala nedostatočná metabolická kompenzácia, ktorá má nepriaznivý vplyv na prežívanie transplantovanej obličky. V dôsledku výraznej variability a častých hypoglykémii, pacientka trpela fenoménom neuvedomenia si varovných príznakov hypoglykémie. Preto bola indikovaná na transplantácia LO.

### Transplantácia

Transplantácia LO bola úspešne realizovaná 22. 1. 2024 **laparoskopickým** prístupom, po rekanalizácii pupočníkovej žily, do portálneho riečiska pečene.

### Metabolická kompenzácia po transplantácii LO

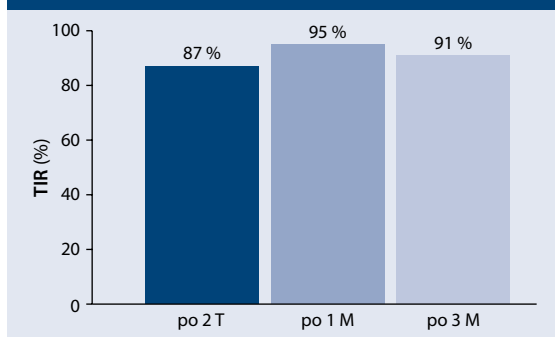
Na grafe 4 (s. 88) je znázornené porovnanie TIR 2 týždne, 1 mesiac a 3 mesiace po transplantácii LO. Údaje o TIR pred transplantáciou LO nemáme k dispozícii. Hladiny HbA<sub>1c</sub> (DCCT) a bazálneho C-peptidu pred a 2 týždne, mesiac a 3, resp. 2 mesiace po transplantácii LO sú zobrazené na grafe 5 a grafe 6 (s. 88).

## Zhodnotenie

Pacientka sa po transplantácii LO cíti veľmi dobre, glykémie sú vyrovnané, bez oscilácií a hyperglykémii, čo potvrdzuje TIR > 90 %. Začala znovu pociťovať varovné príznaky hypoglykémie. Od transplantácie LO došlo k poklesu celodennej dávky inzulínu v inzulínovej pumpe o 6 IU.

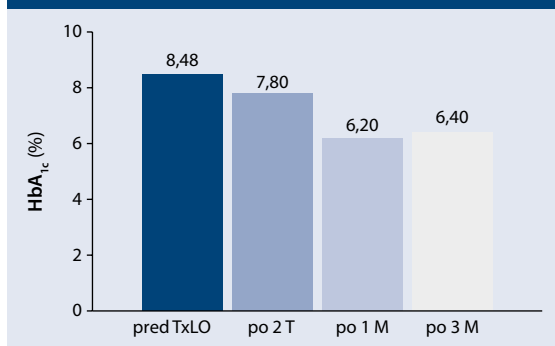
Veľká vďaka patrí doc. MUDr. Girmanovi, Ph.D., a kolektívu pracovníkov z IKEM v Prahe za ochotu hľadať riešenie a spoluprácu pri alogénnej transplantácii Langerhansových ostrovčiek, metóde, ktorá na Slovensku nebola dostupná. Ďakujeme všetkým kolegom z Transplantačného oddelenia a KAİM v UNLP Košiciach, ktorí participovali na tejto úspešnej transplantácii.

**Graf 4 | Hodnoty TIR po transplantácii LO**



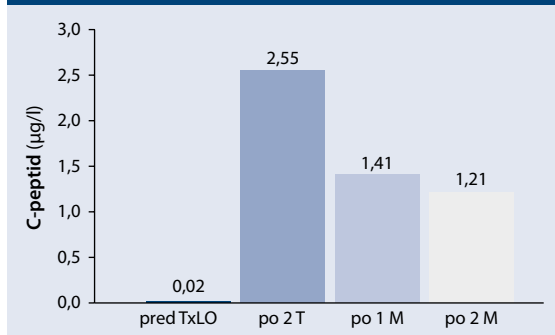
LO – Langerhansove ostrovčieky M – mesiac T – týždeň TIR – čas v optimálnom rozmedzí/Time In Range

**Graf 5 | Porovnanie HbA<sub>1c</sub> pred a po transplantácii LO**



LO – Langerhansove ostrovčieky M – mesiac T – týždeň Tx – transplantácia

**Graf 6 | Porovnanie hladín C-peptidu pred a po transplantácii LO**



LO – Langerhansove ostrovčieky M – mesiac T – týždeň Tx – transplantácia

**Literatúra**

- Rickels MR, Robertson RP. Pancreatic Islet Transplantation in Humans: Recent Progress and Future Directions. *Endocr Rev* 2019; 40(2): 631–668. Dostupné z DOI: <<http://dx.doi.org/10.1210/er.2018-00154>>.
- Czarnecka Z, Dadheech N, Razavy H et al. The Current Status of Allogenic Islet Cell Transplantation. *Cells* 2023; 12(20): 2423. Dostupné z DOI: <<http://dx.doi.org/10.3390/cells12202423>>.
- Shapiro AM, Pokrywczynska M, Ricordi C. Clinical pancreatic islet transplantation. *Nat Rev Endocrinol* 2017; 13(5): 268–277. Dostupné z DOI: <<http://dx.doi.org/10.1038/nrendo.2016.178>>.
- Cayabyab F, Nih LR, Yoshihara E. Advances in Pancreatic Islet Transplantation Sites for the Treatment of Diabetes. *Front Endocrinol (Lausanne)* 2021; 12: 732431. Dostupné z DOI: <<http://dx.doi.org/10.3389/fendo.2021.732431>>.
- Noguchi H, Naziruddin B, Jackson A et al. Fresh islets are more effective for islet transplantation than cultured islets. *Cell Transplant* 2012; 21(2–3): 517–523. Dostupné z DOI: <<http://dx.doi.org/10.3727/096368911X605439>>.
- Sutherland DE, Gruessner AC, Carlson AM et al. Islet autotransplant outcomes after total pancreatectomy: a contrast to islet allograft outcomes. *Transplantation* 2008; 86(12): 1799–1802. Dostupné z DOI: <<http://dx.doi.org/10.1097/TP.0b013e31819143ec>>.
- Chung WY, Pollard CA, Kumar R et al. A Comparison of the Inflammatory Response Following Autologous Compared with Allogenic Islet Cell Transplantation. *Ann Transl Med* 2021; 9(2): 98. Dostupné z DOI: <<http://dx.doi.org/10.21037/atm-20-3519>>.
- Komatsu H, Kandeel F, Mullen Y. Impact of Oxygen on Pancreatic Islet Survival. *Pancreas* 2018; 47(5): 533–543. Dostupné z DOI: <<http://dx.doi.org/10.1097/MPA.0000000000001050>>.
- Shapiro AM, Lakey JR, Ryan EA et al. Islet transplantation in seven patients with type 1 diabetes mellitus using a glucocorticoid-free immunosuppressive regimen. *N Engl J Med* 2000; 343(4): 230–238. Dostupné z DOI: <<http://dx.doi.org/10.1056/NEJM200007273430401>>.
- Buitinga M, Truckenmüller R, Engelse MA et al. Microwell scaffolds for the extrahepatic transplantation of islets of Langerhans. *PLoS One* 2013; 8(5): e64772. Dostupné z DOI: <<http://dx.doi.org/10.1371/journal.pone.0064772>>.
- Ryan EA, Lakey JR, Paty BW et al. Successful islet transplantation: continued insulin reserve provides long-term glycemic control. *Diabetes* 2002; 51(7): 2148–2157. Dostupné z DOI: <<http://dx.doi.org/10.2337/diabetes.51.7.2148>>.
- Ryan EA, Paty BW, Senior PA et al. Five-year follow-up after clinical islet transplantation. *Diabetes* 2005; 54(7): 2060–2069. Dostupné z DOI: <<http://dx.doi.org/10.2337/diabetes.54.7.2060>>.
- Gamble A, Pepper AR, Bruni A et al. The journey of islet cell transplantation and future development. *Islets* 2018; 10(2): 80–94. Dostupné z DOI: <<http://dx.doi.org/10.1080/19382014.2018.1428511>>.
- Berney T, Wassmer CH, Lebreton F et al. From islet of Langerhans transplantation to the bioartificial pancreas. *Presse Med* 2022; 51(4): 104139. Dostupné z DOI: <<http://dx.doi.org/10.1016/j.lpm.2022.104139>>.
- Bouwens L, Houbracken I, Mfopou JK. The use of stem cells for pancreatic regeneration in diabetes mellitus. *Nat Rev Endocrinol* 2013; 9(10): 598–606. Dostupné z DOI: <<http://dx.doi.org/10.1038/nrendo.2013.145>>.
- Gan SU, Notaridou M, Fu ZY et al. Correction of Murine Diabetic Hyperglycaemia With A Single Systemic Administration of An AAV2/8 Vector Containing A Novel Codon Optimized Human Insulin Gene. *Curr Gene Ther* 2016; 16(11): 65–72. Dostupné z DOI: <<http://dx.doi.org/10.2174/1566523216666160122113958>>.
- Cuesta-Gomez N, Verhoeff K, Jasra IT et al. Characterization of stem-cell-derived islets during differentiation and after implantation. *Cell Rep* 2022; 40(8): 111238. Dostupné z DOI: <<http://dx.doi.org/10.1016/j.celrep.2022.111238>>.
- Vertex Pharmaceuticals Incorporated. Vertex Announces Positive Day 90 Data for the First Patient in the Phase 1/2 Clinical Trial Dosed

With VX-880, a Novel Investigational Stem Cell-Derived Therapy for the Treatment of Type 1 Diabetes. *BusinessWire*. Oct 18, 2021.

19. Takahashi K, Yamanaka S. Induction of pluripotent stem cells from mouse embryonic and adult fibroblast cultures by defined factors. *Cell* 2006; 126: 663–676. Dostupné z DOI: <<http://dx.doi.org/10.1016/j.cell.2006.07.024>>.
20. de Klerk E, Hebrok M. Stem Cell-Based Clinical Trials for Diabetes Mellitus. *Front Endocrinol (Lausanne)* 2021; 12: 631463. Dostupné z DOI: <<http://dx.doi.org/10.3389/fendo.2021.631463>>.
21. Zhou X, Xu Z, You Y et al. Subcutaneous device-free islet transplantation. *Front Immunol* 2023; 14: 1287182. Dostupné z DOI: <<http://dx.doi.org/10.3389/fimmu.2023.1287182>>.
22. Arzouni AA, Vargas-Seymour A, Nardi N et al. Using Mesenchymal Stromal Cells in Islet Transplantation. *Stem Cells Transl Med* 2018; 7(8): 559–563. Dostupné z DOI: <<http://dx.doi.org/10.1002/sctm.18-0033>>.
23. Shapiro AM, Thompson D, Donner TW et al. Insulin expression and C-peptide in type 1 diabetes subjects implanted with stem cell-derived pancreatic endoderm cells in an encapsulation device. *Cell Rep Med* 2021; 2(12): 100466. Dostupné z DOI: <<http://dx.doi.org/10.1016/j.xcrm.2021.100466>>.
24. Parums DV. Editorial: First Regulatory Approval for Allogeneic Pancreatic Islet Beta Cell Infusion for Adult Patients with Type 1 Diabetes Mellitus. *Med Sci Monit* 2023; 29: e941918. Dostupné z DOI: <<http://dx.doi.org/10.12659/MSM.941918>>.
25. Vaithilingam V, Bal S, Tuch BE. Encapsulated Islet Transplantation: Where Do We Stand? *Rev Diabet Stud* 2017; 14(1): 51–78. Dostupné z DOI: <<http://dx.doi.org/10.1900/RDS.2017.14.51>>.
26. Kinasiewicz J, Antosiak-Iwanska M, Godlewska E et al. Effect of Over 10-Year Cryopreserved Encapsulated Pancreatic Islets Of Langerhans. *Exp Clin Transplant* 2018; 16(4): 461–465. Dostupné z DOI: <<http://dx.doi.org/10.6002/ect.2016.0343>>.
27. Zhang Y, Yang J, Zhang J et al. A bio-inspired injectable hydrogel as a cell platform for real-time glycaemic regulation. *J Materials Chem B* 2020; 8(21): 4627–4641. Dostupné z DOI: <<http://dx.doi.org/10.1039/d0tb00561d>>.
28. Cohrs CM, Chen C, Speier S. Transplantation of Islets of Langerhans into the Anterior Chamber of the Eye for Longitudinal In Vivo Imaging. *Methods Mol Biol* 2020; 2128: 149–157. Dostupné z DOI: <[http://dx.doi.org/10.1007/978-1-0716-0385-7\\_11](http://dx.doi.org/10.1007/978-1-0716-0385-7_11)>.
29. Cantarelli E, Melzi R, Mercalli A et al. Bone Marrow as an Alternative Site for Islet Transplantation. *Blood* 2009; 114(20): 4566–4574. Dostupné z DOI: <<http://dx.doi.org/10.1182/blood-2009-03-209973>>.
30. Zhan L, Rao JS, Sethia N et al. Pancreatic islet cryopreservation by vitrification achieves high viability, function, recovery and clinical scalability for transplantation. *Nat Med* 2022; 28: 798–808. Dostupné z DOI: <<http://dx.doi.org/10.1038/s41591-022-01718-1>>.
31. Mitsugashira H, Imura T, Inagaki A et al. Development of a novel method for measuring tissue oxygen pressure to improve the hypoxic condition in subcutaneous islet transplantation. *Sci Rep* 2022; 12(1): 14731. Dostupné z DOI: <<http://dx.doi.org/10.1038/s41598-022-19189-2>>.
32. Arutyunyan IV, Fatkhudinov TK, Makarov AV et al. Regenerative medicine of pancreatic islets. *World J Gastroenterol* 2020; 26(22): 2948–2966. Dostupné z DOI: <<http://dx.doi.org/10.3748/wjg.v26.i22.2948>>.
33. Herold KC, Bundy BN, Long SA et al. [Type 1 Diabetes TrialNet Study Group]. An anti-CD3 antibody, teplizumab, in relatives at risk for type 1 diabetes. *N Engl J Med* 2019; 381(7): 603–613. Dostupné z DOI: <<http://dx.doi.org/10.1056/NEJMoa1902226>>.
34. Quattrin T, Haller MJ, Steck AK et al. [T1GER Study Investigators]. Golumumab and beta-cell function in youth with new-onset type 1 diabetes. *N Engl J Med* 2020; 383(21): 2007–2017. Dostupné z DOI: <<http://dx.doi.org/10.1056/NEJMoa2006136>>.
35. Xu G, Chen J, Jing G et al. Preventing  $\beta$ -cell loss and diabetes with calcium channel blockers. *Diabetes* 2012; 61(4): 848–856. Dostupné z DOI: <<http://dx.doi.org/10.2337/db11-0955>>.
36. Wei Z, Yoshihara E, He N et al. Vitamin D switches BAF complexes to protect  $\beta$  cells. *Cell* 2018; 173(5): 1135–1149.e15. Dostupné z DOI: <<http://dx.doi.org/10.1016/j.cell.2018.04.013>>.
37. Farilla L, Bulotta A, Hirshberg B et al. Glucagon-like peptide 1 inhibits cell apoptosis and improves glucose responsiveness of freshly isolated human islets. *Endocrinology* 2003; 144(12): 5149–5158. Dostupné z DOI: <<http://dx.doi.org/10.1210/en.2003-0323>>.
38. Alam S, Khan SJ, Lee CY et al. Type 1 Diabetes Mellitus Management and Islet Cell Therapy: A New Chapter in Patient Care. *Cureus* 2023; 15(10): e46912. Dostupné z DOI: <<http://dx.doi.org/10.7759/cureus.46912>>.