

SúčasnÉ možnosti diagnostiky a liečby diabetickej retinopatie a diabetickeho edému makuly

Current diagnostic and therapeutic possibilities of diabetic retinopathy and macular edema

Mária Molnárová

¹VIKOM, s.r.o., 1. žilinské očné centrum, Žilina

²Očná klinika JLF UK, Martin

✉ **MUDr. Mária Molnárová, PhD.** | molnarova.maria.sk@gmail.com | www.vikom.sk

Doručené do redakcie 10. 4. 2019

Prijaté po recenzii 3. 5. 2019

Abstrakt

V nastávajúcom desaťročí sa predpokladá prudký nárast DM, a tým aj diabetickej retinopatie. Zlepšenie diagnostických a terapeutických možností podstatnou mierou zlepšuje a urýchľuje klinickú a sociálnoekonomickú efektívnosť terapeutických procesov. V liečbe PDR dominuje stále laserkoagulačná liečba. V liečbe diabetickeho edému makuly laserovú liečbu vystriedala intravitreálna farmakoterapia s antirastovými faktormi. Steroidy intravitreálne ostávajú rezervované pre chronický edém makuly. Chirurgická liečba – pars plana vitrektómia – je indikovaná pre rozvinutú proliferatívnu diabetickeju retinopatiu a chronický pretrvávajúci diabetickeý edém makuly nereagujúci na intravitreálnu antiVEGF ani na steroidnú liečbu.

Kľúčové slová: A-OCT – antiVEGF – diabetickeja retinopatia – diabetickeý edém makuly – diagnostika – FAG – chirurgická liečba – intravitreálna liečba – laserová liečba – OCT

Abstract

In the upcoming decade a rapid increase in DM and thereby also diabetic retinopathy is envisaged. The improvement of diagnostic and therapeutic possibilities significantly enhances and accelerates the clinical and socio-economic effectiveness of therapeutic procedures. In the treatment of PDR still predominates laser coagulation. In the treatment of diabetic macular edema, laser therapy was replaced by intravitreal pharmacotherapy with anti-growth factors. Steroids administered intravitreally remain reserved for chronic macular edema. Surgical treatment – pars plana vitrectomy – is indicated for advanced proliferative diabetic retinopathy and chronic persistent diabetic macular edema not responding to intravitreal antiVEGF or steroid therapy.

Key words: A-OCT – antiVEGF – diabetic macula edema – diabetic retinopathy – diagnostics – FAG – intravitreal surgery laser therapy – OCT – surgery

Úvod

Prevalencia diabetickej retinopatie (DR) a diabetickeho edému makuly (DEM) v celom svete narastá. Vo vyspelých krajinách sveta je DR najčastejšou príčinou nových prípadov slepoty u pacientov v produktívnom veku (20–65 rokov). Hlavnými rizikovými faktormi pre vznik DR, resp. progresiu preexistujúcej diabetickej retinopatie podľa štúdií ETDRS, DCCT, UKPDS a FIELD, sú: trvanie DM, metabolická kontrola DM ($HbA_{1c} > 7,0\%$), nedostatočná kompenzácia arteriálnej hypertenzie, nedostatočná kontrola metabolizmu tukov, anémia a gravidita [1–4].

Diabetickeja retinopatia je termín pre prítomné mikrovaskulárne abnormality na sietnici pacienta s diabetes mellitus (DM) pozorované oftalmoskopickým vyšetrením sietnice alebo zobrazením na farebnej fotogtafi fundu (sietnice) [5].

Príznyky a diagnostika

Hlavné príznaky neproliferatívnej DR sú mikroaneurizmy (MA), intraretinálne hemorágie, tvrdé exsudáty, mäkké vavtované ložiská, intraretinálne mikrovaskulárne abnormality (IRMA), flebopatia a nonperfúzne zóny. Pre prolifere-

ratívnu diabetickeú retinopatiu sú tyčké preretinálne alebo sklovcové plošné hemorágie, fibrovaskulárne proliferatívne pruhy a membrány bez alebo s trakčným odlúpením sietnice.

Diabetickeý edém makuly môže byť prítomný pri oboch formách diabetickej retinopatie (obr. 1).

Fluoresceínová angiografia (FAG) posudzuje závažnosť patológie a zobrazuje presakujúce lézie vhodné na uzavretie cielenou fokálnou laserovou liečbou a neperfundované arey v periférii sietnice, ktoré ak sú plošné, sú indikáciou na laserovú liečbu sietnice s cieľom znížiť produkciu rastových faktorov, tzv. panretinálnu laserkoaguláciu [6].

FAG predstavuje v diagnostike diabetickeho edému stále zlatý štandard. Dokáže rozlíšiť a zobraziť dôležité znaky DR a DEM, ako sú mikroaneuryzmy, proliferácie, ischemické oblasti a diabetickeý edém makuly, ktorý je výsledkom presakovania pri cievnom ochorení sietnicových kapilár [7].

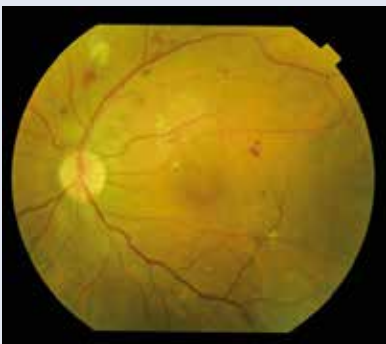Optická koherentná tomografia (OCT) je neinvazívna zobrazovacia vyšetrovacia metóda, ktorá zobrazuje sietnicu v reze in vivo v rozlíšení 3 až 5 μm . OCT meria hrúbku sietnice, umožňuje rozlíšenie presakujúcich mikroaneuryziem od nepresakujúcich, zobrazuje voľnú tekutinu (edém) v jednotlivých vrstvách sietnice, vykazuje morfológické znaky a charakteristiky a diagnostikuje typy DEM. Táto neinvazívna zobrazovacia vyšetrovacia

metóda sa využíva na skríning DR a DEM, klasifikáciu DR a DEM, na monitorovanie vývoja ochorenia a hodnotenie liečby DEM (obr. 2) [8,9].

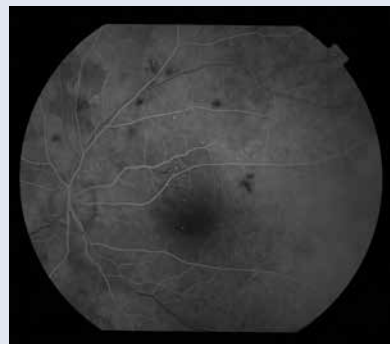Angio-OCT (A-OCT) je nová neinvazívna zobrazovacia vyšetrovacia metóda, ktorá bez použitia kontrastu intravenózne zobrazuje separátne povrchovú a hlbokú kapilárnu sieť sietnice, vonkajšie vrstvy – komplex pigmentový epitel sietnice s fotoreceptormi a extra cievkou. Ako kontrast táto metóda využíva prúdenie erytrocytov v krvi. Princíp A-OCT umožňuje presné vyhodnotenie lokalizácie a veľkosti patologickej lézie v jednotlivých vrstvách sietnice. Nezobrazuje niektoré stredné mikroaneuryzmy, ktoré detekujeme oftalmoskopicky, pretože spomalený krvný prúd v takýchto mikroaneuryzmách je nedostatočný na vytvorenie dekorelačného signálu potrebného na jej zobrazenie. Má však schopnosť zobraziť veľmi malé suboftalmoskopické mikroaneuryzmy, ktoré nie sú detekovateľné oftalmoskopicky, ani pomocou FAG (malé mikroaneuryzmy – majú pomerne rýchly prietok krvi dostatočný na vytvorenie dekorelačného signálu A-OCT). Preto môžeme diagnostikovať už suboftalmoskopické štádiá neproliferatívnej diabetickej retinopatie (NPDR). A-OCT zobrazuje abnormality sietnicovej vaskulatury alebo abnormality v choriocapillaris, ako sú mikroaneuryzmy, remodelácia ciev v blízkosti fyziologickej avaskulárnej zóny fovey (FAZ), rozšírenie FAZ, rozšírenie interkapilárnych priestorov, ktoré pomocou FAG nie je možné zobra-

Obr. 1 | Klinické parametre a štandardná zobrazovacia vyšetrovacia metóda – fluoresceínová angiografia – sú stále základom diagnostiky diabetickej retinopatie. Obr. 1a | Závažná neproliferatívna diabetickeá retinopatia Obr. 1b | Fluoresceínová angiografia závažnej neproliferatívnej diabetickej retinopatie, artério-venózna fáza. Archív autorky

obr. 1a

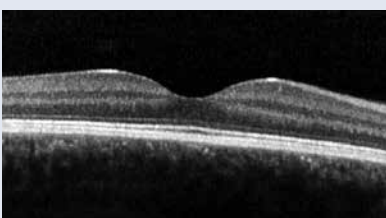


obr. 1b

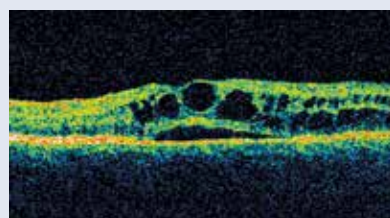


Obr. 2 | Optická koherentná tomografia. Obr. 2a | Optická koherentná tomografia normálnej makuly Obr. 2b | Optická koherentná tomografia diabetickeho cystoidného edému makuly. Archív autorky

obr. 2a



obr. 2b



ziť, kapilárna tortuozita a dilatácia (intraretinálne mikrovaskulárne abnormality) a nonperfúzne zóny (obr. 3) [10,11].

Liečba

V minulosti neexistoval žiaden spôsob liečby diabetickej retinopatie.

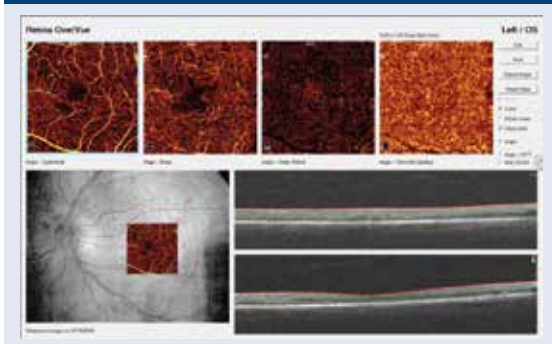
Prvým a zásadným prepočkom akejkoľvek liečby DR a DEM je dobrá kontrola glykémii, čo potvrdili výsledky veľkých štúdií DCCT, UKPDS a FIELD [2–4].

V roku 1956 Mayer Schwickerat ako prvý na svete použil na liečbu diabetickej retinopatie xenónovú výbojku a Maiman v roku 1980 argónový laser. Využitie laserového lúča v liečbe diabetickej retinopatie predstavoval prvý zásadný prelom a pre 50 % pacientov s diabeticou retinopatiou znamenal laser záchranu zraku. Na základe klinických štúdií DRS, ETDRS, DRCR.net a T-protokol sa laserová liečba dodnes používa pri:

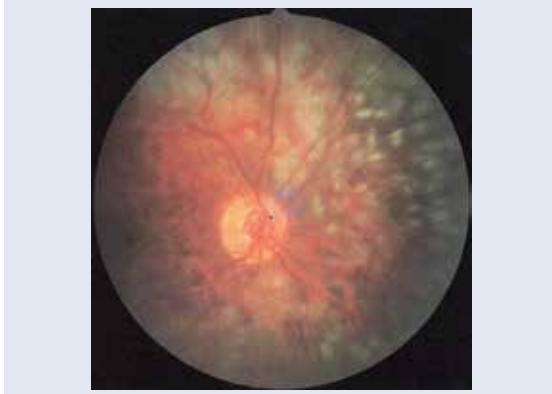- proliferatívnej diabetickej retinopatii (DRS) [12]
- fokálnom diabeticom edéme makuly [7,13]

Pri proliferatívnej diabetickej retinopatii sa robí tzv. panretinálna laserkoagulácia (obr. 4). Je to „deštrukčná“ liečebná metóda, pri ktorej sa po funde rovnomerne apli-

Obr. 3 | Angio-OCT: závažná NPDR s fokálnym diabeticým edémom makuly. Archív autorky



Obr. 4 | Stav po panretinálnej laserkoagulácii sietnice. Archív autorky



kuje 2 000 až 3 000 laserových zásahov veľkosti 200 až 300 μm s vynechaním centrálnej krajiny a okolia terča zrakového nervu. Podstatou tejto liečby je deštrukcia 30 až 40 % hypoxickej sietnice, čím sa dosiahne presun nespotrebovaného kyslíka do susedných nekoagulovaných okrskov sietnice a jej vnútorných vrstiev a na zadný pól fundu (TZN a makula). V dôsledku zlepšenia oxygenácie sietnice nastane zníženie až zastavenie tvorby rastových faktorov pôvodne ischemickým tkanivom sietnice, následne dochádza k uzatváraniu a involúcii neovaskularizácií a k zníženiu patologickej permeability sietnicových kapilár. Pri fokálnom diabeticom edéme makuly sa presakujúce lézie detekujú pomocou FAG a cielene sa laserom uzavú. Existujúci edém sa vstrebe a nový nevznikne [5]. V posledných rokoch sa odporúča používať na laserovú liečbu DEM a DR podprahové lasery [14].

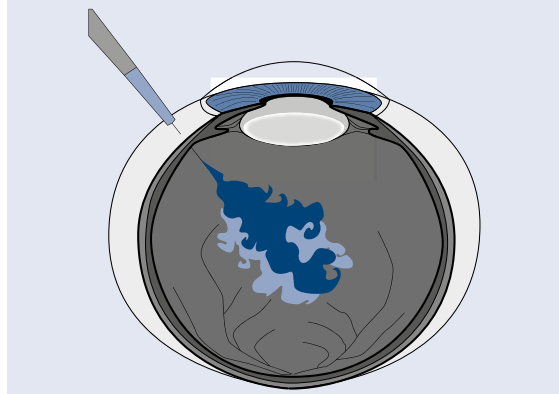
Objavením antiVEGF začala nová éra liečby diabetickeho edému makuly. V roku 2012 sa začalo s intravitreálnou farmakologickou liečbou injekciami antirastových faktorov a neskôr aj steroidov (obr. 5). Veľké klinické štúdie RIDE/RISE [15], RESTORE [13], VIVID, VISTA [16], DRCR.net a T-protokol [17] vykázali vysokú účinnosť a bezpečnosť liečby DEM antirastovými faktormi. Zo záverov klinických štúdií vyplýva viac liečebných režimov vedúcich k zlepšeniu a stabilizácii anatomickeho aj funkčného nálezu pri DEM a DR.

Fixný režim aplikácií predstavuje 3 až 5 nasycovacích dávok = intravitreálne injekcie 1-krát mesačne a potom podľa použitej molekuly antiVEGF pokračovanie buď raz za 1, alebo raz za 2 mesiace až do štádia, kedy sa dosiahnuté zlepšenie nezastabilizuje [13,15].

Pri liečebnom režime „pro re nata“ (PRN) po 3 nasycovacích intravitreálnych injekciách v 1-mesačných intervaloch každá ďalšia injekcia sa indikuje a aplikuje pri pretrvávaní alebo objavení sa aktivity (edému). Pri tomto režime je určité riziko podliečenia [5].

Pri liečebnom režime Treat & Extend (TE) sa po 3–5 nasycovacích intravitreálnych injekciách v 1-mesačných intervaloch postupne predlžuje interval medzi injekciami

Obr. 5 | Intravitreálna liečba DEM intravitreálnou injekciou antiVEGF a steroidov



vždy o 2 týždne a pomocou OCT sa sleduje najdlhší interval medzi injekciami, ktorý stačí na udržanie dosiahnutej stabilizácie nálezu. Výhodnosť tohto liečebného režimu potvrdili klinické štúdie RETAIN a DRCR.net. T-protokol [18,19]. V praxi sa rutinne používajú ranibizumab a aflibercept, off-label aj bevacizumab.

V liečbe diabetickej retinopatie a hlavne diabetickeho edému makuly majú svoje opodstatnenie aj steroidy aplikované intravitreálne na nosičoch. Steroidy v etiopatogenéze DR a DEM znižujú hladinu zápalových mediátorov, hlavne prostaglandínov, interleukínov IL6 a IL8, znižujú transkripciu a tvorbu rastových faktorov: TNF, PDGF a VEGF a znižujú cez ovplyvnenie ICAM1 leukostázu a cievnu permeabilitu [20]. Účinnosť a bezpečnosť liečby potvrdili klinické štúdie DRCR.net. B a I-protokol, štúdie PLACID, MEAD, CHROME a FAME [21,22].

Steroidy intravitreálne sú odporúčané ako druhá voľba, ak DEM nereguje na intravitreálnu liečbu s anti-VEGF.

PDR s možnými komplikáciami je najstaršou a stále platnou indikáciou na chirurgickú liečbu – pars plana vitrektómiu s vnútornou tamponádou vzduchom, expanzným plynom, prípadne silikónovým olejom (obr. 6).

Chirurgická liečba má opodstatnenie aj pri DEM refraktérnom na intravitreálnu farmakoterapiu s anti-VEGF a steroidmi. Vlastnosti zmeneného sklovca u diabetikov môžu súvisieť s vývojom DEM. Vitreomakulárna trakcia môže byť významnou mierou zodpovedná za vznik a udržanie DEM. Pracovná teória vysvetľuje opodstatnenosť chirurgickej liečby aj refraktérneho DEM bez evidentnej trakcie: odstránenie patologického sklovca a subklinickej trakcie, eliminácia zápalových častíc, zlepšenie permeability sietnicových ciev, zlepšenie koncentrácie kyslíka môžu viesť k normalizácii krvného prietoku v makule, k zníženiu permeability, a tým k redukcii edému makuly [23,24].

Záver

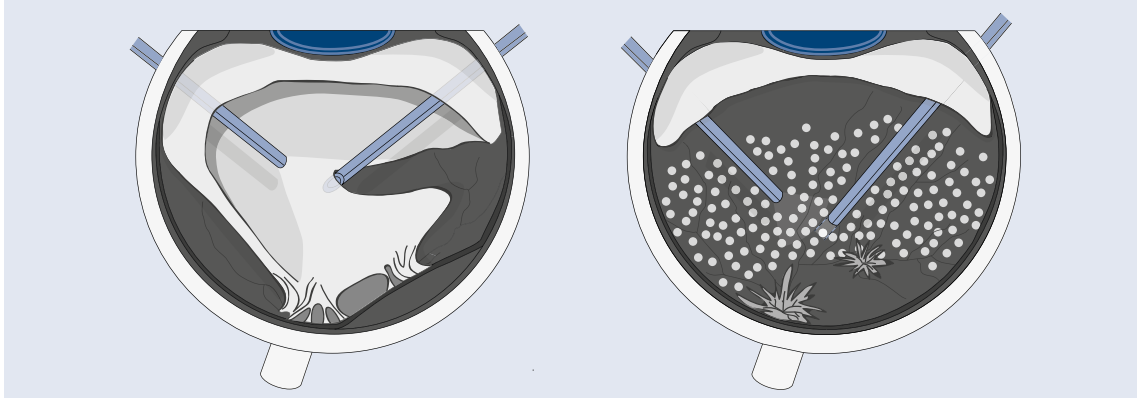
Liečba DEM sa v poslednom desaťročí výrazne zmenila v súvislosti s vývojom anti-VEGF a vývojom a možnosťou

ich intravitreálnej aplikácie formou intravitreálnych injekcií. Druhá línia liečby DEM súvisí s vývojom dexametazónových sklovcových implantátov. Chirurgická liečba sa odporúča pri DEM refraktérnom na intravitreálnu anti-VEGF a steroidnú liečbu a pri prítomnom vitreomakulárnom trakčnom syndrome.

Literatúra

1. Davis MD, Fisher MR, Gangnon RE. Risk factors for high-risk proliferative diabetic retinopathy and severe visual loss: Early Treatment Diabetic Retinopathy Study Report #18. *Invest Ophthalmol Vis Sci* 1998; 39(2): 233–252.
2. Progression of retinopathy with intensive versus conventional treatment in the Diabetes Control and Complications Trial. *Diabetes Control and Complications Trial Research Group. Ophthalmology* 1995; 102(4): 647–661.
3. Intensive blood-glucose control with sulphonylureas or insulin compared with conventional treatment and risk of complications in patients with type 2 diabetes (UKP- DS 33). *UK Prospective Diabetes Study (UKPDS) Group. Lancet* 1998; 352(9131): 837–853.
4. Keech AC, Mitchell P, Summanen PA et al. Effect of fenofibrate on the need for laser treatment for diabetic retinopathy (FIELD study): a randomised controlled trial. *Lancet* 2007; 370(9600): 1687–1697.
5. Schmidt-Erfurth U, Garcia-Arumi J, Bandello F et al. Guidelines for the Management of Diabetic Macular Edema by the European Society of Retina Specialists (EURETINA). *Ophthalmologica* 2017; 237(4): 185–222. Dostupné z DOI: <http://doi: 10.1159/000458539>.
6. Bresnick GH. Diabetic macular edema. A review. *Ophthalmology* 1986; 93(7): 989–997.
7. Early Treatment Diabetic Retinopathy Study Research Group. Treatment techniques and clinical guidelines for photocoagulation of diabetic macular edema. *Early Treatment Diabetic Retinopathy Study Report Number 2. Ophthalmology* 1987; 94(7): 761–774.
8. Wang H, Chhablani J, Freeman WR et al. Characterization of diabetic microaneurysms by simultaneous fluorescein angiography and spectraldomain optical coherence tomography. *Am J Ophthalmol* 2012; 153(5): 861–867. Dostupné z DOI: <http://doi: 10.1016/j.ajo.2011.10.005>.
9. Schmidt-Erfurth U, Chong V, Loewenstein A et al. Guidelines for the management of neovascular age-related macular degeneration by the European Society of Retina Specialists (EURETINA). *Br J Ophthalmol* 2014; 98(9): 1144–1167. Dostupné z DOI: <http://doi: 10.1136/bjophthalmol-2014-305702>.
10. Hwang TS, Gao SS, Liu L et al. Automated Quantification of Capillary Nonperfusion Using Optical Coherence Tomography Angiography

Obr. 6 | Pars plana vitrektómia, membranektómia fibrovaskulárnej membrány a endolaserkoagulácia. Upravené podľa [25]



in Diabetic Retinopathy. *JAMA Ophthalmol* 2016; 134(4): 367–373. Dostupné z DOI: <<http://doi: 10.1001/jamaophthalmol.2015.5658>>.

11. Couturier A, Mane V, Bonnín S et al. Capillary plexus anomalies in diabetic retinopathy on optical coherence tomography angiography. *Retina* 2015; 35(11): 2384–2391. Dostupné z DOI: <<http://doi: 10.1097/IAE.0000000000000859>>.

12. [The Diabetic Retinopathy Study research Group]. Photocoagulation treatment of proliferative diabetic retinopathy. Clinical application of Diabetic Retinopathy Study (DRS) findings, DRS Report Number 8. *Ophthalmology* 1981; 88(7): 583–600.

13. Mitchell P, Bandello F, Schmidt-Erfurth U et al. The RESTORE study: ranibizumab monotherapy or combined with laser versus laser monotherapy for diabetic macular edema. *Ophthalmology* 2011; 118(4): 615–625. Dostupné z DOI: <<http://doi: 10.1016/j.ophtha.2011.01.031>>.

14. Lavinsky D, Cardillo JA, Melo LA Jr et al. Randomized clinical trial evaluating mETDRS versus normal or high-density micropulse photocoagulation for diabetic macular edema. *Invest Ophthalmol Vis Sci* 2011; 52(7): 4314–4323. Dostupné z DOI: <<http://doi: 10.1167/iops.10-6828>>.

15. Nguyen QD, Brown DM, Marcus DM et al. Ranibizumab for diabetic macular edema: results from 2 phase III randomized trials: RISE and RIDE. *Ophthalmology* 2012; 119(4): 789–801. Dostupné z DOI: <<http://doi: 10.1016/j.ophtha.2011.12.039>>.

16. Korobelnik JF, Do DV, Schmidt-Erfurth U et al. Intravitreal aflibercept for diabetic macular edema. *Ophthalmology* 2014; 121(11): 2247–2254. Dostupné z DOI: <<http://doi: 10.1016/j.ophtha.2014.05.006>>.

17. Wells JA, Glassman AR, Ayala AR et al. Aflibercept, bevacizumab, or ranibizumab for diabetic macular edema. *N Engl J Med* 2015; 372(13): 1193–1203. Dostupné z DOI: <<http://doi: 10.1056/NEJMoa1414264>>.

18. Prunte C, Fajnkuchen F, Mahmood S et al. Ranibizumab 0.5 mg treat-and-extend regimen for diabetic macular oedema: the RETAIN study. *Br J Ophthalmol* 2016; 100(6): 787–795. Dostupné z DOI: <<http://doi: 10.1136/bjophthalmol-2015-307249>>.

19. Wells JA, Glassman AR, Ayala AR et al. Aflibercept, Bevacizumab, or Ranibizumab for Diabetic Macular Edema: Two-Year Results from a Comparative Effectiveness Randomized Clinical Trial. *Ophthalmology* 2016; 123(6): 1351–1359. Dostupné z DOI: <<http://doi: 10.1016/j.ophtha.2016.02.022>>.

20. Zhang X, Zeng H, Bao S t al. Diabetic macular edema: new concepts in patho-physiology and treatment. *Cell Biosci* 2014; 4:27. Dostupné z DOI: <<http://doi: 10.1186/2045-3701-4-27>>.

21. Boyer DS, Yoon YH, Belfort R jr et al. Three-year, randomized, sham-controlled trial of dexamethasone intravitreal implant in patients with diabetic macular edema. *Ophthalmology* 2014; 121(10): 1904–1914. Dostupné z DOI: <<http://doi: 10.1016/j.ophtha.2014.04.024>>.

22. Cunha-Vaz J, Ashton P, Iezzi R et al. Sustained delivery fluocinolone acetonide vitreous implants: long-term benefit in patients with chronic diabetic macular edema. *Ophthalmology* 2014; 121(10): 1892–1903. Dostupné z DOI: <<http://doi: 10.1016/j.ophtha.2014.04.019>>.

23. Bhagat N, Grigorian RA, Tutela A et al. Diabetic macular edema: pathogenesis and treatment. *Surv Ophthalmol* 2009; 54(1): 1–32. Dostupné z DOI: <<http://doi: 10.1016/j.survophthal.2008.10.001>>.

24. Haller JA, Qin H, Apte RS et al. Vitrectomy outcomes in eyes with diabetic macular edema and vitreomacular traction. *Ophthalmology* 2010; 117(6): 1087–1093. e1083. Dostupné z DOI: <<http://doi: 10.1016/j.ophtha.2009.10.040>>.

25. Kanski JJ. *Clinical Ophthalmology*. 8rd ed. Saunders 2015. ISBN-13: 978-0702055720. ISBN-10: 0702055727.