proLékaře.cz | 21.10.2026

Celotělová post mortem CT angiografie (PMCTA): technické poznámky

Pohlová Kučerová Š.[1,2], Kovařík D.[1,2], Rejtar P.[3], Draganovičová J.[3], Volt M.[4], Břízová P.[4], Pojar M.[4,5], Manďák J.[4,5], Hejna P.[1,2]

[1] *Ústav soudního lékařství, Lékařská fakulta v Hradci Králové, Univerzita Karlova, Hradec Králové*
[2] *Ústav soudního lékařství, Fakultní nemocnice Hradec Králové, Hradec Králové*
[3] *Radiologická klinika, Fakultní nemocnice Hradec Králové, Hradec Králové*
[4] *Kardiochirurgická klinika, Fakultní nemocnice Hradec Králové, Hradec Králové*
[5] *Kardiochirurgická klinika, Lékařská fakulta v Hradci Králové, Univerzita Karlova, Hradec Králové*

SOUHRN

Celotělová post mortem CT angiografie (PMCTA) představuje v celosvětovém měřítku experimentální metodu závislou především na dostupnosti interdisciplinární spolupráce, personálním a technickém vybavení a finančních možnostech pracoviště. Autoři prezentují technické poznámky k etablovaní PMCTA na pracovišti, které od roku 2015 rutinně provádělo nativní CT vyšetření. Aplikaci této diagnosticky i vědecko-výzkumně výtěžné metody do soudnělékařské praxe umožnila mezioborová spolupráce společně s institucionální podporou rozvoje nových diagnostických metod.

Klíčová slova: celotělová post mortem CT angiografie (PMCTA) – post mortem CT vyšetření (PMCT) – virtuální pitva – pitva – soudní lékařství

Whole-body post mortem computed tomography angiography: technical notes

SUMMARY

Whole-body post mortem CT angiography (PMCTA) is an innovative and experimental imaging technique that relies heavily on interdisciplinary collaboration, access to skilled personnel, advanced technical equipment and the financial possibilities of the workplace. Native CT examinations (PMCT) prior to autopsy are already a standard procedure in certain forensic departments in the Czech Republic (e.g., murders, suicides, deaths of children, traffic accidents etc.). Nonetheless, the progression of forensic sciences all over the world shows the necessity to integrate other advanced imaging modalities in routine forensic practice. Incorporating PMCTA into standard forensic workflows enhances the precision of forensic diagnostics, supplements traditional autopsy findings, and elevates the objectivity of forensic outputs. This paper presents technical notes on the development of PMCTA in forensic practice in a department that since 2015 until now has routinely performed native CT examinations. Institutional support was crucial in enabling the adoption of the imaging technique, which has so far been applied to more than thirty cases. The department is currently conducting a comparative study focused on the application of three different types of perfusion media – polyethylene glycol (PEG), saline, paraffin oil – and assessing the diagnostic efficacy of PMCTA relative to conventional autopsy. Based on our experience, PMCTA is suitable for all corpses except those with advanced post-mortem decomposition or extensive open injuries. The highest diagnostic yield is achieved in cases involving suspected gastrointestinal bleeding or vascular pathologies and lesions especially of large vessels (e.g., dissection/rupture of the aorta). The protocol for whole-body PMCTA can be adapted to meet the specific needs and conditions of individual forensic departments, providing a flexible yet robust framework for enhancing forensic medical investigations.

Keywords: post mortem computed tomography angiography (PMCTA) – post mortem computed tomography (PMCT) – virtopsy – autopsy – forensic pathology

Soud Lek 2025; 70(1): 4–8

Systematické zapojení moderních zobrazovacích metod do post mortem diagnostiky započalo na konci 90. let minulého století ve Švýcarsku, které je považováno za kolébku tzv. virtuální (digitální) pitvy (1). Aplikaci těchto metod do rutinní praxe v některých zemích střední a západní Evropy paradoxně napomáhají legislativní podmínky, dle nichž je ze strany rodiny (pozůstalých) možné odmítnutí konvenční pitvy. V takových případech může být jako alternativa akceptována alespoň tzv. virtuální pitva, typicky založená na provedení nativního post mortem CT vyšetření (PMCT), případně post mortem CT angiografie (PMCTA) a naprosto výjimečně i post mortem magnetické rezonance (PMMRI). Kombinace těchto zobrazovacích metod je v mnoha případech natolik diagnosticky výtěžná, že umožní stanovit přesnou příčinu smrti. I přes tuto skutečnost je PMCTA do rutinní soudnělékařské praxe začleněna výhradně na vybraných univerzitních pracovištích ve Švýcarsku (Bern, Ženeva, Curych); v několika málo dalších soudnělékařských centrech (Mnichov, Hamburk, Krakow, Brusel, Paříž, Modena, Tokio, Sao Paolo, Basilej) představuje PMCTA experimentální metodu závislou především na dostupnosti mezioborové spolupráce, personálním a technickém vybavení, resp. finančních možnostech daného pracoviště (2–4).

V případě soudních pitev prováděných u forenzně exponovaných případů (vraždy, sebevraždy, úmrtí dětí, dopravní nehody apod.) je již na některých pracovištích v České republice, vč. Ústavu soudního lékařství LF HK a FN Hradec Králové, standardem provedení nativního CT vyšetření (PMCT) před pitvou. Nativní CT skenování představuje v Ústavu soudního lékařství LF UK a FN Hradec Králové diagnostickou metodu rutinně využívanou i u zdravotních pitev, indikačně podléhající vnitřním stan-

✉ ***Adresa pro korespondenci:***
MUDr. Bc. Štěpánka Pohlová Kučerová, Ph.D.
Ústav soudního lékařství LF HK a FN Hradec Králové
Sokolská 581, 500 05 Hradec Králové
tel. č. +420495836832
fax +420 495 83 6833
e-mail: kucerovas@lfhk.cuni.cz

Received: December 20, 2024
Accepted: January 5, 2025

proLékaře.cz | 21.10.2026

dardům pracoviště. Vývoj forenzních věd nejen v Evropě ukazuje nezbytnost aplikovat i další pokročilé zobrazovací metody do forenzní praxe. Jejich začlenění do rutinního soudnělékařského vyšetřování přinese další nadstavbovou modalitu ke klasicky prováděné pitvě, zpřesnění forenzní diagnostiky a vyšší objektivitu i míru přezkoumatelnosti soudnělékařských výstupů.

Post mortem CT angiografie (PMCTA) je v oboru soudní lékařství relativně nová diagnostická metoda, jejíž použití je v celotělovém provedení závislé na simulaci krevního oběhu post mortem. Pro nasazení této metody je stěžejní technická a personální dostupnost perfúze (mimotělního oběhu). Rozvoj PMCTA, optimalizace vyšetřovacího postupu (protokolu) a vymezení indikačních kritérií pro toto vyšetření představují hlavní body umožňující širší aplikaci této metody do běžné soudnělékařské praxe, vč. potencionální identifikace a validace nových diagnostických markant, a v neposlední řadě posílí rozsah získaného vizuálně přesvědčivého důkazního materiálu pro soudní proces u forenzně nejzávažnějších případů.

V podmínkách ČR nelze aktuálně jakékoliv post mortem zobrazovací vyšetření považovat za plnohodnotnou alternativu ke klasické pitvě, avšak rozvoj a širší uplatnění této diagnostické metody může představovat v budoucnu určitou virtuální diagnostickou a dokumentační alternativu v případech tzv. upuštění od pitvy na žádost rodiny, která je aktuálně dle platné legislativy možná u tzv. relativně povinných pitev (5). Autoři v předkládaném sdělení sdílejí dosavadní zkušenosti získané provedením celotělové post mortem angiografie u více než tří desítek případů se zaměřením na technický postup a praktickou aplikaci této metody v rutinním provozu.

TECHNICKÉ POZNÁMKY

Přístrojové vybavení

Základním předpokladem provádění celotělové postmortem CT angiografie je vybavenost pracoviště CT přístrojem a přístrojem pro mimotělní oběh (perfúzi). Ústav soudního lékařství v Hradci Králové disponuje CT přístrojem Siemens Somatom Emotion 6 a přístrojem Sorin Stöcker S3 (válečkové čerpadlo poskytnuté Kardiochirurgickou klinikou LF HK a FN Hradec Králové) s monitorací rychlosti průtoku (Obr. 1), na který je napojen zjednodušený systém hadic umožňující vtok perfúzního média do kanyly ve fermorální tepně nebo ve femorální žíle (Obr. 2). Perfúzní set je v průběhu prováděného vyšetření ovládán a monitorován perfuziologem.

Indikace a příprava těla

Cílem PMCTA je diagnostikovat chorobné a úrazové změny postihující především cévní struktury. Primárními indikacemi jsou proto především řezná, bodná a střelná poranění, tupé úrazy hlavy a trupu, akutní cévní uzávěry, disekce velkých i středních tepen, cévní malformace, aneurysma spodinových tepen mozku, krvácení mezi mozkové obaly, krvácení do gastrointestinálního traktu apod. Vylučovacím kritériem jsou zjevné známky hniloby a otevřená devastující poranění, které vedou k úniku perfúzního media do intersticia, resp. mimo tělo (zevně). V případě adekvátního skladování těla nemusí být vylučovacím kritériem ani delší post mortem interval (i nad 96 hodin). Dle vnitřního postupu Ústavu soudního lékařství v Hradci Králové jsou všechna těla indikovaná k PMCTA před tímto vyšetřením vysvlečena z oděvu, kompletně vyfotografována a je provedeno nativní CT vyšetření.

Preparace

Na skenovacím stole v CT sále (po provedení nativního CT vyšetření) je chirurgickým přístupem z pravého třísla (šikmým cca 4–6 cm dlouhým řezem kopírujícím průběh tříselné rýhy) vypreparován nervově cévní svazek v pravém třísle (Obr. 3) a jednotlivé cévní struktury jsou mobilizovány a připraveny k podvazu. Následně je nastřižena *vena femoralis* a po odběru krve k laboratornímu vyšetření (alkohol, toxikologie, biochemie) je do cévy zavedena kanyla o šíři 22 FR a fixována dotažením připraveného podvazu. Obdobným způsobem je postupováno při kanylaci *arteria femoralis*. U tepen lze při menším průsvitu cévy či jejím zúžení aterosklerotickými pláty použít menší kanylu o šíři 18 FR nebo 12 FR, případně lze v případě neúspěšného pokusu o kanylaci aterosklerotický zúženého průsvitu tepny přistoupit



Obr. 1. Válečkové čerpadlo Sorin Stöcker S3.

proLékaře.cz | 21.10.2026

ke kanylaci druhostranné tepny (*arteria femoralis sinistra*). Obě zavedené kanyly je vhodné barevně označit – tepennou kanylu červeně, žilní kanylu modře (Obr. 4). Následně jsou obě kanyly napojeny na perfúzní set, který je barevně označen shodným způsobem (Obr. 5).

Perfúzní medium a kontrastní látka

Pro celotělové angiografické vyšetření je standardně, tj. při průměrné velikosti těla, využito cca 3000 ml perfúzního média a cca 100–200 ml kontrastní látky (ředění 30:1 až 15:1). Jako perfúzní medium lze využít polyethylenglykol (PEG), fyziologický roztok nebo parafínový olej, jako kontrastní látku lze využít Iomeron 400® nebo Ultravist 300®. Obě tekutiny je třeba před plněním perfúzního setu dobře promíchat ve výše uvedeném ředění ve větší nádobě. Následně je nutné tímto kontrastním mediem naplnit uzavřený perfúzní okruh (tj. všechny hadice) s cílem odstranění („vybublání") veškerého vzduchu odvodnou hadicí zavedenou do nádoby s perfúzním mediem. Po naplnění perfúzního setu je proveden klamp přívodných hadic pro arteriální i venózní kanylu, rozpojení perfúzního setu a postupně jsou připojeny přívodné hadice pro arteriální i venózní kanylu na kanyly již zavedené do třísla (červená na červenou, modrá na modrou) za současného velmi pomalého spouštění perfúze, které umožní naplnění do třísla zavedených kanyl perfúzním roztokem a odstranění bublin vzduchu i z těchto kanyl. Po odstranění bublin vzduchu je perfúze zastavena.

Perfúzní a skenovací protokol

Níže uvedený perfúzní a skenovací protokol vychází z doporučení University Center of Legal Medicine Lausanne–Geneva, University Hospital of Lausanne, Lausanne, Švýcarsko (6).



Obr. 2. Zjednodušený systém hadic ponořených v perfúzním mediu a připojených k válečkovému čerpadlu.

Podle Grabherr et al. (6) se standardní PMCTA protokol skládá z provedení jednoho nativního CT skenu, po kterém následují tři angiografické fáze (arteriální, venózní, dynamická). Tento vzorový model byl v průběhu vyšetřování a získávání zkušeností pravidelným prováděním PMCTA mírně modifikován. S ohledem na získané zobrazovací výstupy bylo spolupracujícím radiologem inovativně navrženo zařadit dvě arteriální fáze (časnou a pozdní), ponechat žilní fázi a upustit od provádění dynamické fáze, která již neposkytuje další nadstavbové informace, pokud byly provedeny dvě arteriální a jedna žilní fáze. CT přístroj během vyšetření obsluhuje radiologický asistent. Technický postup vyšetření a parametry perfúzního protokolu jsou následující:

1) NATIVNÍ CT VYŠETŘENÍ – hlava a trup,
2) ARTERIÁLNÍ FÁZE (ČASNÁ) – odklampovat přívod perfúzního roztoku do arterie (červená kanyla), spustit 1. START perfúze rychlostí 0,8 ml/min a ve 30. sekundě start CT vyšetření trupu,
3) po provedení CT vyšetření stále běží perfúze rychlostí 0,8 ml/min,
4) ARTERIÁLNÍ FÁZE (POZDNÍ) – ve 120. sekundě od 1. STARTU perfúze start druhého CT vyšetření trupu,

Obr. 3. Vypreparovaný nervově cévní svazek v pravém třísle.

Obr. 4. Kanyly zavedené do femorální tepny (označena červeně) a femorální žíly (označena modře).

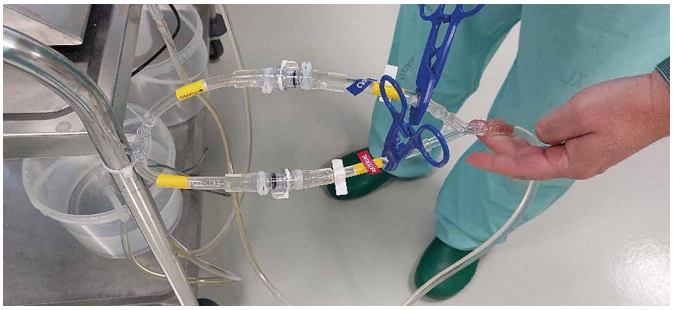

Obr. 5. Uzavřený perfúzní okruh – po jeho rozpojení se červeně označená hadice napojí na červenou kanylu v třísle, modře označená hadice na modrou kanylu v třísle.

proLékaře.cz | 21.10.2026

5) po provedení druhého CT vyšetření trupu STOP perfúze + klamp červené kanyly (arterie),
6) VENÓZNÍ FÁZE – odklampovat přívod perfúzního roztoku do žíly (modrá kanyla), spustit 2. START perfúze rychlostí 0,8 ml/min a ve 120. sekundě od 2. STARTU perfúze start třetího CT vyšetření trupu,
7) po provedení CT vyšetření trupu STOP perfúze + klamp modré kanyly (žíla),
8) konec perfúze,
9) CT hlavy – provedeno při STOP perfúze (arterie i žíly by měly být naplněny z předchozích fází).

Tento modifikovaný perfúzní a skenovací protokol vyhovuje technickým požadavkům lokálního CT přístroje a zároveň umožnil zjednodušení perfúzního setu do té míry, že je kompletně ovladatelný soudním lékařem, bez nutnosti přítomnosti perfuziologa. Celková délka vyšetření od navezení těla na skenovací CT sál po jeho odvezení ze sálu se pohybuje v rozmezí 30–45 minut.

Radiologické zhodnocení

Zhodnocení nálezů získaných PMCTA vyšetřením by mělo být provedeno soudním lékařem ideálně ještě před provedením klasické pitvy a diskutováno s pitvajícím lékařem (7). Nejasné či nejednoznačné nálezy je vhodné zkonzultovat s radiologem se zkušenostmi s post mortem zobrazováním. Na Ústavu soudního lékařství v Hradci Králové je zhodnocení angiografických vyšetření zároveň součástí pravidelných CT vizit vedených spolupracujícím radiologem. Komparace CT nálezů a pitevních nálezů přináší dle dosavadních zkušeností největší diagnostickou výtěžnost. S ohledem na různý stupeň posmrtných změn, vč. rozdílného stupně zevní a vnitřní hniloby, je nutné počítat s možností vzniku artefaktů, mezi které patří především prosakování kontrastu do měkkých tkání v okolí slinivky břišní, hyperdenzita sliznic gastrointestinálního traktu, únik kontrastu do malé pánve při nesprávné kanylaci (ruptuře) femorálních cév aj. Podle Grabherr et al. lze aplikovat pravidlo, dle kterého je nález možné interpretovat jako pravý v případě, že je viditelný alespoň ve dvou ze tří angiografických fází, jinak by měl být hodnocen jako artefakt (8).

Pitva

Po ukončení PMCTA vyšetření jsou z těla vyjmuty všechny použité materiály (kanyly), zatamponována rána v preparovaném (obvykle pravém) třísle a tělo je odvezeno k provedení klasické pitvy či do chladícího boxu. Na závěr klasické pitvy je zašita rána v třísle. Z dosavadních zkušeností pracoviště vyplývá, že u těl po provedeném celotělovém angiografickém vyšetření je akcelerován rozvoj hniloby. Histologické vyšetření tkáňových vzorků odebraných z perfundovaných vnitřních tkání a orgánů není nikterak alternováno.

ZÁVĚR

Ústav soudního lékařství LF HK a FN Hradec Králové má zkušenosti s prováděním celotělového PMCTA vyšetření u více jak tří desítek těl a na pracovišti aktuálně probíhá komparativní studie zaměřená na aplikaci tří různých typů perfúzních medií (PEG, fyziologický roztok, parafínový olej) se stanovením diagnostické výtěžnosti PMCTA a konvenční pitvy. PMCTA vyšetření lze po zvážení indikace doporučit u všech těl s předpokládaně chorobnou i úrazovou příčinou smrti, bez zjevně rozvinutých posmrtných (hnilobných) změn, bez ohledu na délku post mortem intervalu (9-12). Alternativou k celotělové post mortem angiografii představuje především u bodnořezných poranění lokální (končetinová) angiografie, která nevyžaduje perfúzi a lze

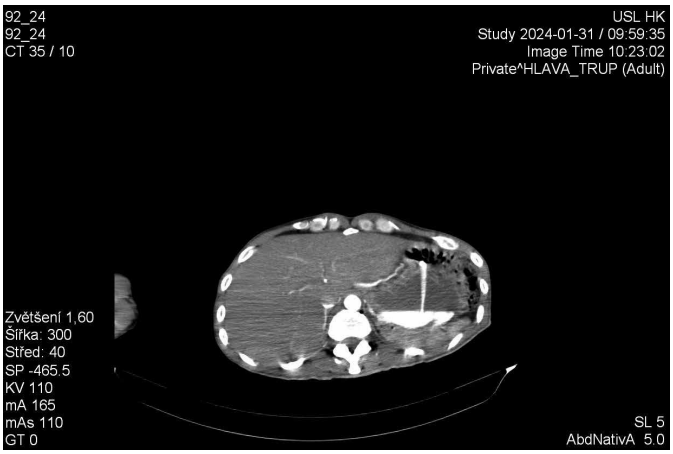

Obr. 6. Horizontální CT řez trupem – angiograficky zobrazený krvácející peptický vřed.

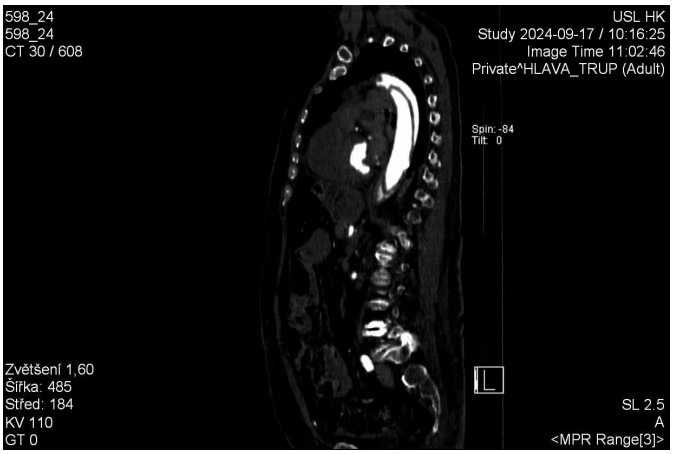

Obr. 7. Sagitální CT řez trupem – angiograficky zobrazená disekce hrudní aorty.

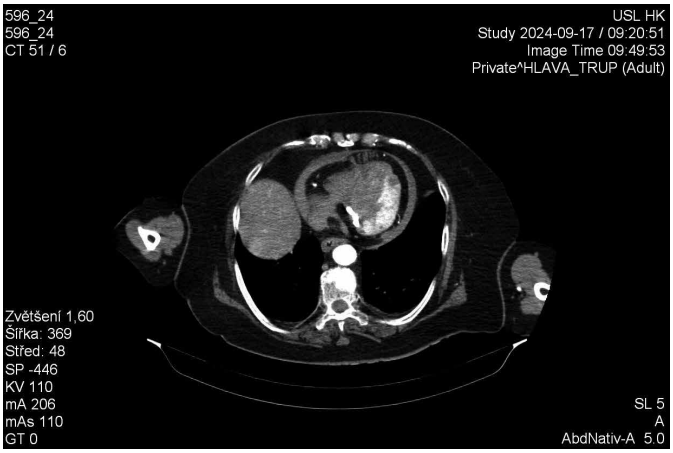

Obr. 8. Horizontální CT řez hrudníkem – angiograficky zobrazená tamponáda srdce při akutním infarktu myokardu.

ji provést injekčním nástřikem cév (13). Vylučovacím kritériem jsou především devastující otevřená poranění. Nejvyšší diagnostickou výtěžnost přináší provedení tohoto vyšetření u případů suspektního gastrointestinálního krvácení a vaskulárních patologií/lézí zejména velkých cév (viz obr. 6, 7 a 8). Vyšetřovací protokol celotělové post mortem angiografie lze upravit dle specifických podmínek oddělení. Za předpokladu technického vybavení pracoviště a edukaci motivovaných soudních lékařů se jedná o relativně jednoduchou vyšetřovací metodu s velkým

proLékaře.cz | 21.10.2026

vědecko-výzkumným potenciálem a nezanedbatelnou diagnostickou výtěžností.

PODĚKOVÁNÍ
Podpořeno MZ ČR – RVO (FNHK, 00179906)

PROHLÁŠENÍ
Autor práce prohlašuje, že v souvislosti s tématem, vznikem a publikací tohoto článku není ve střetu zájmů a vznik ani publikace článku nebyly podpořeny žádnou farmaceutickou firmou. Toto prohlášení se týká i všech spoluautorů.

LITERATURA

1. **Thali MJ, Jackowski C, Oesterhelweg L, Ross SG, Dirnhofer R.** VIRTOPSY - the Swiss virtual autopsy approach. *Leg Med (Tokyo)* 2007; 9(2): 100-104.
2. **Jackowski C, Sonnenschein M, Thali MJ, et al.** Virtopsy: postmortem minimally invasive angiography using cross section techniques–implementation and preliminary results. *J Forensic Sci* 2005; 50: 1175–86.
3. **Grabherr S, Gygax E, Sollberger B, Ross S**, et al. Two-step postmortem angiography with a modifi ed heart-lung machine: preliminary results. *Am J Roentgenol* 2008; 190: 345–51.
4. **Kučerová S, Šafr M, Ublová M, Urbanová P, Hejna P.** Využití RTG vyšetření v soudním lékařství. *Soud Lek* 2014; 59(3): 34–38.
5. **Vojtíšek T, Kučerová Š, Kyzlink P, Sokol M.** Správný postup při indikaci a provádění pitev v České republice. *Cas Lek Cesk* 2016; 155(7): 377–382.
6. **Grabherr S, Doenz F, Steger B, et al.** Multi--phase post-mortem CT angiography: development of a standardized protocol. *Int J Legal Med* 2011; 125: 791–802.
7. **Egger C, Vaucher P, Doenz F, Palmiere C, Mangin P, Grabherr S.** Development and validation of a postmortem radiological alteration index: the RA-Index. *Int J Legal Med* 2012; 126(4): 559–566.
8. **Grabherr S, J Grimm, A Dominguez, J Vanhaebost, P Mangin**. Advances in post--mortem CT-angiography. *Br J Radiol* 2014; 87(1036): 20130488.
9. **Grabherr S, Grimm J, Baumann P, Mangin P.** Application of contrast media in post-mortem imaging (CT and MRI). *Radiol Med* 2015; 120(9): 824–834.
10. **Jackowski C, Bolliger S, Aghayev E, et al.** Reduction of postmortem angiography-induced tissue edema by using polyethylene glycol as a contrast agent dissolver. *J Forensic Sci* 2006; 51: 1134–7.
11. **Bruch GM, Grabherr S, Bruguier C, et al.** Development of a protocol for standardized use of a water-soluble contrast agent with polyethylene glycol in post-mortem CT angiography. *Int J Legal Med* 2024; 138(4): 1437–1446.
12. **Bruch GM, Feldmann NHC, Fischer FT, Fracasso T, Grabherr S, Genet P.** Changes in tissues and organs through PMCTA carrier substances. *Int J Legal Med* 2024. Published online October 24. doi:10.1007/s00414-024-03350-9
13. **Handlos P, Uvíra M, Vojtek V, Smutná M, Mertová J.** Bodnořezná poranění: Postmortem CT angiografie. *Soud Lek* 2024; 69(3): 34-36.