proLékaře.cz | 21.10.2026

Generalizovaná trombóza u pacienta s prebiehajúcim bezpríznakovým ochorením Covid-19 – kazuistika

J. Bajaj[1], L. Hamerlik[1], J. Krajčovič[2]

[1] Súdnolekárske a patologickoanatomické pracovisko Úradu pre dohľad nad zdravotnou starostlivosťou v Poprade
[2] Ústav súdneho lekárstva a medicínskych expertíz Jesseniovej lekárskej fakulty v Martine, Univerzity Komenského v Bratislave

SÚHRN

Autori v kazuistike popisujú prípad úmrtia 48 ročného muža s viacerými chronickými ochoreniami v teréne bezpríznakového covidového zápalu pľúc na masívnu pľúcnu tromboembóliu. Atypickými nálezmi pri pitve bol neobvyklý vzhľad, štruktúra a lokalizácia krvných zrazenín, ktoré sa nachádzali vo viacerých tepnách aj žilách takmer vo všetkých oblastiach tela. Vychádzajúc z viacerých vykonaných pitiev a odborných článkov chcú autori poukázať na spojitosť ochorenia COVID-19 s netypickými tromboembolickými komplikáciami.

Kľúčové slová: COVID-19 – trombóza – neočakávané úmrtie

Generalized thrombosis in a patient with ongoing asymptomatic COVID-19

SUMMARY

In the case report, the authors describe the death of a 48-year-old man with several chronic diseases, like an arterial hypertension, chronic ischemic heart disease and diabetes, 2nd type, in the field of asymptomatic covid pneumonia due to massive pulmonary thromboembolism. Atypical findings at autopsy were the unusual appearance, structure and location of blood clots, which were found in several arteries and veins in almost all areas of the body. At the autopsy it was really difficult to decide, if the found blood cloths are "vital" thrombes, or typical postmortal coagulation of blood, mostly due to their glossy appearance (typical for postmortal coagulation of blood) and strange resistance. An assumtion for thrombosis was proven by microscopical examination of some tissue samples. Based on several performed autopsies and expert articles, the authors want to point out the connection between COVID-19 disease and atypical thromboembolic complications. Demonstration of similar deaths may be helpful in the future in diagnosis and especially in preventive treatment, or in its research in patients with Covid-19.

Keywords: COVID-19 – thrombosis – unexpected death

Soud Lek 2021; 66(4): 54–57

Ochorenie COVID-19 v centrálnej Európe predstavuje od začiatku roka 2020 globálny problém, prejavujúci sa oblastiach zdravotníctva, ekonomiky a obvyklého pohybu obyvateľstva. Od rozšírenia tohto ochorenia vo svete došlo k potrebe medicínsky skúmať jeho prejavy a dôsledky na ľudský organizmus. V danej dobe, kedy ochorenie spôsobilo smrť závratného množstva ľudí v celosvetovom meradle a zároveň veľká časť populácie toto ochorenie prekonala, vzniká potreba rozvíjať výskum vo vzťahu k neskorším až neskorým (chronickým) následkom ochorenia COVID-19 v ľudskom tele. Vzhľadom na relatívne veľké množstvo vykonaných pitiev na našom pracovisku v Poprade (s prihliadnutím na príslušné spádové územie), by sme chceli demonštrovať prípad úmrtia 48 ročného muža s niektorými nižšie popísanými chorobnými komplikáciami s prebiehajúcim bezpríznakovým ochorením COVID-19 a rozobrať možný účinok, či dôsledok tohto ochorenia na zvýšený trombofilný stav so súbežným porovnaním údajov z vybraných odborných článkov.

✉ ***Adresa pro korespondenci:***
MUDr. Ján Bajaj
Súdnolekárske a patologickoanatomické pracovisko
Úradu pre dohľad nad zdravotnou starostlivosťou v Poprade
Zdravotnícka ul. 3, 058 97 Poprad
Slovenská republika
tel.: +421 948 464 262
e-mail: kurdelov@gmail.com

Received: July 1, 2021
Accepted: August 4, 2021

KAZUISTIKA

Menovaný s anamnézou artériovej hypertenzie, chronickej ischemickej choroby srdca a cukrovej úplavice 2. typu bol dňa 01.02.2021 pozitívne testovaný na COVID-19, avšak nemal pociťovať žiadne zjavné zdravotné ťažkosti. Dňa 10.02.2021 v čase okolo 05:10 hod. cestou na WC skolaboval a prestal javiť známky života. Privolaná posádka RLP pre isté známky smrti neresuscitovala. Vzhľadom na neočakávané úmrtie s pozitívnym výsledkom antigénového testu na SARS-CoV-2 bola prehliadajúcim lekárom na mieste nariadená pitva.

VYŠETRENIA POST MORTEM

Bezprostrednou príčinou smrti bola masívna obojstranná pľúcna tromboembólia v dôsledku roztrúseného zrážania krvi

proLékaře.cz | 21.10.2026

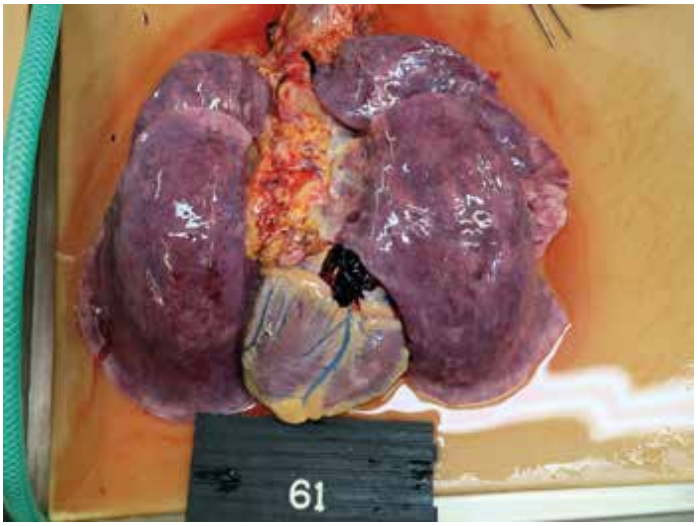

Fig. 1. Makropreparát krčného komplexu (macropreparation of neck complex).

Fig. 2. Detailný pohľad na priečny rez pľúcami s viditeľnými krvnými zrazeninami v periférnych pľúcnych cievach (detailed view of lung cut in that are seen thrombes in peripheral vessels).

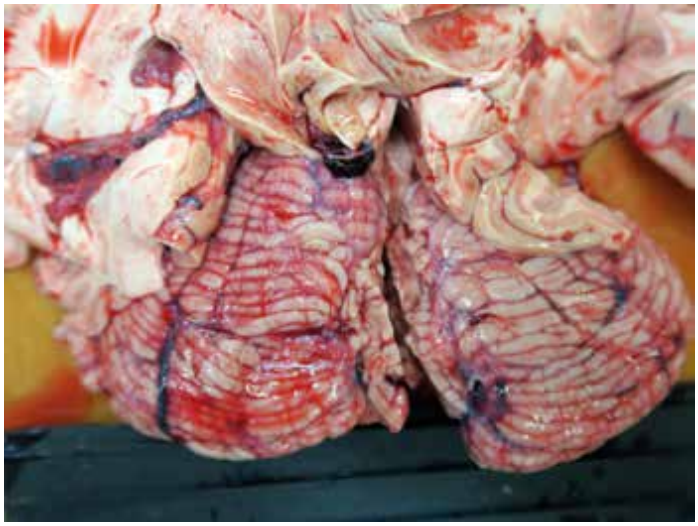

Fig. 3. Detail tepien Willisovho okruhu s prítomnými krvnými zrazeninami (detailed view of the vessels of Willis circuit with thrombes).

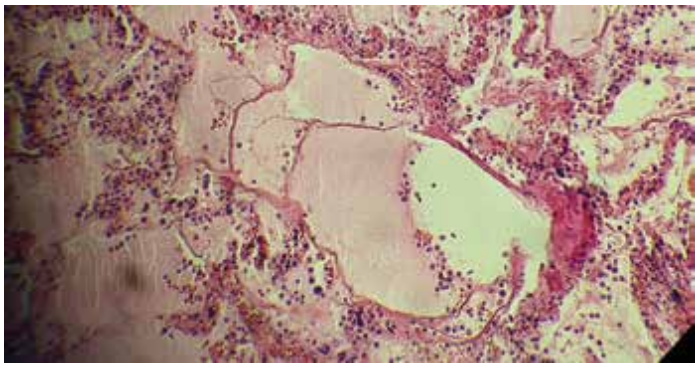

Fig. 4. Mikropreparát pľúc s charakteristickým obrazom covidového zápalu pľúc (microscopical view of the lung with characteristic scene of covid pneumonia).

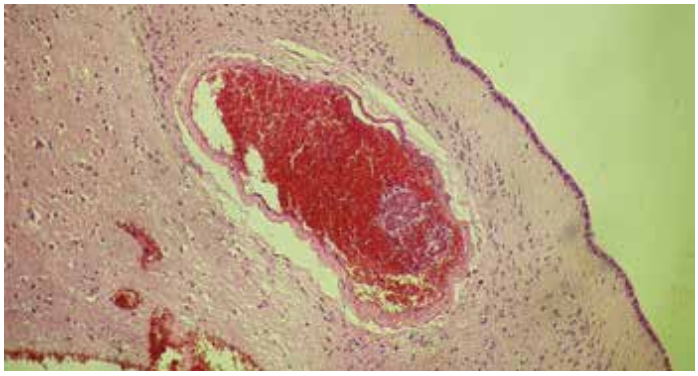

Fig. 5. Mikropreparát spodinových uzlín mozgu s prítomnými drobnými krvnými zrazeninami v cievach pod ependýmom (microscopical view of basal ganglia of brain with microthrombes in the subependymal vessels).

(trombózy) v tepnách a žilách vo viacerých oblastiach tela pri obojstrannom vírusovom zápale pľúc (SARS-CoV-2 pozitivita PCR testovaním vzoriek tkaniva priedušnice a pľúc, negativita vzorky sleziny) (Fig. 1, Fig. 2, Fig. 3) so zistenými komplikáciami, ako nadmerná výživa (výška 175 cm, hmotnosti 100 kg), zrážanie krvi (trombóza) v povrchových aj hlbokých žilách ľavého predkolenia, septická slezina, pasívne prekrvenie vnútorných orgánov, krvné výrony pod popľúcnicou obidvoch pľúc (Fig. 1) a v sliznici priedušnice, opuch pľúc a opuch mozgu s mozočkovým kužeľom. Pridruženou chorobu v danom prípade bolo chronické pľúcne srdce (hmotnosť srdca 470 g).

V rámci vedľajšieho nálezu bolo zistené celkové skôrnatenie tepien ľahkého až stredného stupňa, skôrnatenie vencovitých tepien srdca ľahkého až stredného stupňa, trojcievne postihnutie, drobnoložiskové zjazvenie srdcového svalu, chronický zápal priedušiek a ich rozšírenie, chronické rozdutie pľúc a stukovatenie pečene.

Mikroskopické vyšetrenie viacerých vzoriek tkaniva pľúc potvrdilo aktívny vírusový zápal pľúc s typickými črtami covidovej pneumónie – zmnoženie fibrínu s „tapetovaním“ stien pľúcnych

proLékaře.cz | 21.10.2026

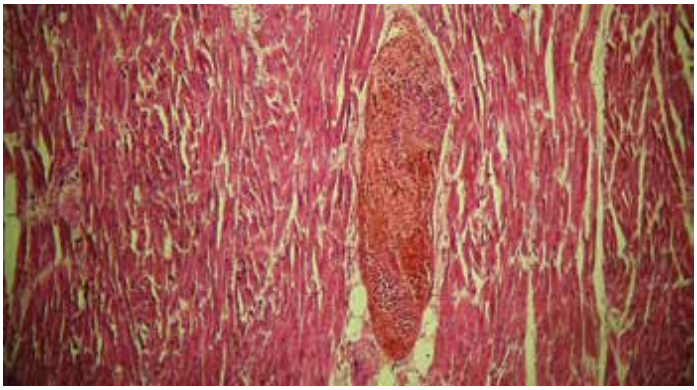

Fig. 6. Mikropreparát srdca s prítomnými drobnými krvnými zrazeninami v periférnych cievach (microscopical view of heart with microthrombes in the peripheral vessels).

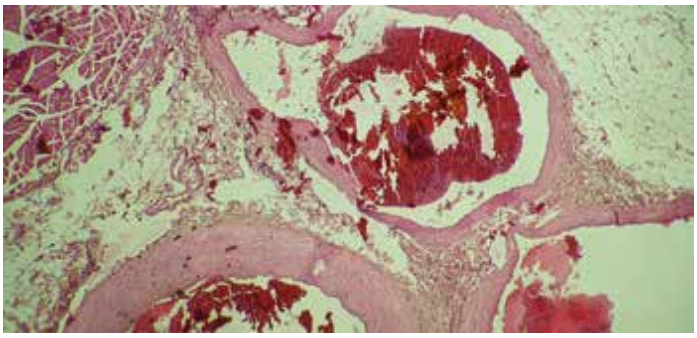

Fig. 7. Mikropreparát ciev ľavého predkolenia (2 žily a 1 tepna) s prítomnými drobnými krvnými zrazeninami, podobný obraz bol zachytený v cievach z viacerých oblastí tela (hrudná a brušná dutina, končatiny) (microscopical view of the vessels from the left foreleg / 2 veins and 1 artery /, the similiar view it could be seen in the vessels from various areas of the body / thoracic and stomach cavity, limbs)

mechúrikov a ich „plastovaním, či sieťovaním", prítomnosť rozmernejších zhlukov olúpanej výstelky (pneumocytov) v pľúcnych mechúrikoch a opuchom pľúc (Fig. 4).

V mikroskopicky vyšetrených vzorkách z tkaniva kôry mozgu, bazálnych ganglií, srdca, pľúc, pečene a obličky dominovali vo viacerých cievach zmiešané krvné zrazeniny s prítomnosťou voľného fibrínu, v niektorých vzorkách s rozoznateľnými krvnými doštičkami (Fig. 5, Fig. 6, Fig. 7).

Vyšetrenie koncentrácie etanolu v krvi a v moči bolo negatívne, iné toxikologické vyšetrenia v danom prípade neboli realizované.

DISKUSIA A ZÁVER

Už pri výskyte prvých prípadov ochorenia ľudí na COVID-19 s potrebou ich hospitalizácie a následne pri výskyte prvých prípadov úmrtí bolo zrejmé, že mnoho komplikácií tohto ochorenia neprebieha štandardne, ako je tomu u iných rozšírenejších chorôb, v užšom slova zmysle pri rutinne známych povrchových a intersticiálnych zápaloch pľúc. Výskyt markantných trombotických a tromboembolických komplikácií v súvislosti s ochorením COVID-19 bol zaznamenaný pomerne skoro po rozšírení ochorenia do Európy a USA. Pri pitve pacientov s akútne prebiehajúcim ochorením, resp. v horizonte niekoľkých dní a týždňov po jeho prekonaní sme sa s popisovanými komplikáciami pri pitvách stretli. V danom prípade nás však zaujal rozsah zrážania krvi, ktorý bol zjavný takmer v každej cieve (schválne používame výraz „cieva", nakoľko atypické tromby boli ako v tepnách, tak v žilách a vlásočniciach). Napriek týmto nálezom pri samotnej pitve nebolo možné jednoznačne prehlásiť, či ide o tromby alebo krvné koagulá vzniknuté posmrtne, nakoľko bol na nich prítomný nepravidelný lesk a istá „tekutosť", resp. tvárnosť. Napriek popisovanému vzhľadu a konzistencii však boli tieto tromby najmä v pľúcach a vo väčších cievach pomerne elastické, roztiahnuteľné do strán o niekoľko centimetrov bez ich trhania. Taktiež na rozdiel od posmrtných koagúl bolo markantné ich nepravidelné priliehanie na endotel ciev. Následné mikroskopické vyšetrenie niektorých orgánov a samotných zrazenín odobratých z viacerých oblastí tela potvrdilo, že jednoznačne ide o krvné zrazeniny vzniknuté za živa – tromby. V rámci diagnostickej rozvahy prichádzala vzhľadom na daný prípad diagnóza roztrúseného vnútrocievneho zrážania krvi (difúznej intravaskulárnej koagulopatie, DIC), ktorú sme ako chorobnú jednotku nechceli primárne použiť vzhľadom na rozsiahlosť nálezov zrážania krvi (v prípadoch DIC ide obvykle o mikroskopické nálezy trombov v životne dôležitých orgánoch). Nápomocnou sa nám v tom čase stala aktualizácia Medzinárodnej klasifikácie chorôb č. 10 v rámci ochorenia COVID-19, kedy boli pridané ďalšie kódy pod písmenom U, konkrétne U10.0 – Multisystémový zápalový syndróm v časovom vzťahu ku COVID-19, ktorý nami zistený stav pokryl lepšie ako pôvodná diagnóza DIC. Kumulácia obdobných pitevných nálezov u viacerých pacientov s ochorením COVID-19, aj keď nie v takom rozsahu, nás viedla ku vyhľadaniu danej problematiky v odborných článkoch. Vedecké práce v rámci problematiky ochorenia COVID-19 v súvislosti s trombofilným stavom popisujú, že rozsah prejavov vzniku trombóz koreluje so závažnosťou ochorenia COVID-19. Interakcia vírusu SARS-CoV-2 s angiotenzín konvertujúcim enzýmom 2 (ACE2), pripojeným ku membránam buniek nachádzajúcich sa v pľúcach, tepnách, srdci, obličkách a črevách a následná aktivácia endotelu spolu so zápalom, môžu spustiť intenzívny tromboinflamatívny stav. Ďalej môže interakcia medzi aktivovanými krvnými doštičkami a neutrofilnými leukocytmi podporovať imunotrombotickú dysreguláciu. Tieto patologické javy majú škodlivý účinok na zrážanie krvi, čo vedie k rôznym klinickým prejavom ovplyvňujúcim kardiovaskulárny systém ako celok (1,2). V prácach skúmajúcich interakcie medzi aktiváciou komplementu po covidovej pneumónii a koagulačnými systémami bol zistený celý rad interakcií medzi nimi, pričom aktivácia jednej zosilňuje aktiváciu druhej nezávisle od ich príslušných zavedených dráh. Napríklad faktory komplementu sú schopné zvýšiť aktivitu tkanivových faktorov tvoriť aktivovaný trombín z protrombínu, zvyšujú aktivitu a zhlukovanie krvných doštičiek, zvyšujú aktivitu viacerých prokoagulačných faktorov a taktiež stimulujú endotelové bunky. Komplement tiež viacerými cestami inhibuje fibrinolýzu na viacerých úrovniach. Z uvedených skutočností vyplýva, že zvýšená aktivita komplementu ako celku vedie k zvýšenej aktivite koagulačnej kaskády, výsledkom ktorej je značný protrombotický stav. V prípade pacientov s ochorením/po ochorení COVID-19 sa hromadia dôkazy o vyššej incidencii výskytu poškodenia myokardu, mozgovej príhody a pod., oproti porovnateľným kohortným štúdiám (3). V danom prípade išlo z hľadiska ochorenia COVID-19 o rizikového pacienta vzhľadom na zistené chronické chorobné zmeny srdcovocievneho a dýchacieho systému.

Kombinácia praktických pozorovaní zdravotného stavu pacientov s ochorením a po prekonaní ochorenia COVID-19 v najbližšom čase na klinických pracoviskách, v prípadoch úmrtí aj pri pitvách, v kombinácii s vedeckými pozorovaniami samotného vírusu SARS-CoV-2 a jeho interakcií s ľudským organizmom (konkrétnymi bunkami ľudského tela), bude nevyhnutnou súčasťou moderného zdravotníctva a v najbližšej dobe môže

proLékaře.cz | 21.10.2026

značne prispieť k úspešnému zvládaniu pandémie. Modifikácia liečebných postupov od bazálnej až po molekulovú úroveň u tohto „moderného“ ochorenia spolu s vakcináciou prispeje k promptnejšej odpovedi na stále vysokú svetovú úmrtnosť a jej dôsledky v súvislosti s ochorením COVID-19.

PREHLÁSENIE

Autor práce prehlasuje, že v súvislosti s témou, vznikom a publikácií tohto článku nie v konflikte záujmov a vznik ani publikácia článku neboli podporené žiadnou farmaceutickou firmou. Toto prehlasenie sa týka i všetkých spoluautorov.

LITERATÚRA

1. **Ortega-Paz L, Capodanno D, Montalescot G, Angiolillo Dominick J.** Coronavirus Disease 2019–Associated Thrombosis and Coagulopathy: Review of the Pathophysiological Characteristics and Implications for Antithrombotic Management. *J Am Heart Assoc* 2021; 10(3): e019650.
2. https://en.wikipedia.org/wiki/Angiotensin-converting_enzyme_2
3. **Fletcher-Sandersjöö A, Bellander BM.** Is COVID-19 associated thrombosis caused by overactivation of the complement cascade? A literature review. *Thromb Res* 2020; 194: 36-41.