proLékaře.cz | 21.10.2026

Viacnásobné strelné poranenie spôsobené expanznou strelnou zbraňou

Eva Nevická[1], Rastislav Rozboril[1], Boris Ťažký[2], Ivan Závodný[1], Martin Zdarilek[1,3], Jozef Šidlo[3]

[1] *Súdnolekárske a patologickoanatomické pracovisko ÚDZS, Nitra, Slovenská republika*
[2] *Súdnolekárske a patologickoanatomické pracovisko ÚDZS, Banská Bystrica, Slovenská republika*
[3] *Ústav súdneho lekárstva, LF UK, Bratislava, Slovenská republika*

SÚHRN

Autori prezentujú prípad suicidálneho konania ženy za použitia expanznej strelnej zbrane zn. Umarex cal. 9 mm s akustickými nábojkami PA Blanc. Pri pitve boli zistené tri strelné poranenia - v spánkovej oblasti, na tvrdom podnebí a na hrudnej stene. Napriek tomu, že všetky strelné poranenia vznikli výstrelom z absolútnej blízkosti, poškodenie bolo obmedzené len na kožu a mäkké tkanivá. Bezprostrednou príčinou smrti bola smrteľná otrava tramadolom v kombinácii s dibenzepínom.

Kľúčové slová: strelné poranenie – expanzná zbraň – slepá nábojka – intoxikácia – samovražda

Multiple firearm injury caused with a blank pistol

SUMMARY

The authors present a case of a complex suicide of a 60-year-old woman found dead on her bed. A blank pistol Umarex caliber 9-mm, several blank cartridges and a lot of drug packages were discovered near the body. The woman suffered from a psychiatric depression. There were three gunshot wounds on the body: in the right temporal region, on the palatum of the mouth and on the left chest wall. The gunshot wounds in the right temporal region and in the mouth had central circle defects with the margins of stellate or star-like appearance and blackening. In the right temporal region the temporal muscle was contused but skull and intracranial tissues were without any injury. On the palatum of the mouth there was neither facial skeleton nor skull injury. The numerous small tears of lips and contusions of buccal mucosa were observed. On the left chest wall there was an abrasion with a bruise on the skin and contusion of thoracic muscles. Neither ribs nor intrathoracic organs were inflicted. At autopsy blood in the amount of 600 ml and a few tablets were found in the stomach as well as an insignificant blood aspiration into lungs. In spite of the fact that all the gunshot wounds were caused by shots fired at contact range they were not lethal. The woman died of lethal intoxication with tramadol and dibenzepin. Although this report differs from the ones published in literature, the authors believe that can contribute to the issue of gunshot wounds caused by gas weapons.

Keywords: firearm injury – expansive gas weapon – blank cartridge – intoxication – suicide

Soud Lek 2017; 62(1): 8–10

Expanzné zbrane sú definované ako palné zbrane skonštruované výhradne pre použitie streliva určeného do expanzných zbraní tak, že znemožňujú použitie guľového náboja alebo náboja s hromadnou strelou. Vzhľad expanzných zbraní býva najčastejšie kópiou krátkych guľových zbraní (1,2). Práve podobnosť so štandardnými palnými zbraňami používajúcimi letálne strelivo vedie k rozšírenému zneužívaniu expanzných zbraní na páchanie násilných trestných činov (2).

Riziko použitia expanzných zbraní spočíva v nedodržaní odporučenej vzdialenosti použitia, teda vo výstrele z relatívnej blízkosti najmä proti oblasti oka, telových otvorov, krku, ale aj hrudníka a brucha. Zraňujúcim faktorom je prudko sa rozpínajúci horúci plyn a splodiny horenia výmetnej náplne, event. i plameň. U orgánov obsahujúcich tekutý obsah, nachádzajúcich sa pod povrchom tela, sa môže uplatniť aj hydrodynamický efekt.

✉ ***Adresa pre korešpondenciu:***
MUDr. Eva Nevická
Súdnolekárske a patologicko-anatomické pracovisko ÚDZS
Špitálska č. 6, 949 01 Nitra, Slovenská republika
tel: +421 37 2852 648
fax: +421 37 2852 656
e-mail: eva.nevicka@udzs.sk-sk

OPIS PRÍPADU

Nájdené bolo mŕtve telo 60-ročnej ženy, ktoré sa nachádzalo v spálni na posteli v polohe na chrbte. Na posteli vpravo od tela sa nachádzali početné blistre a škatuľky od rôznych liekov, expanzná zbraň typu Umarex cal. 9 mm a viaceré nábojky typu 9 mm PA Blanc. Prehliadkou a pitvou tela bolo v pravej spánkovej oblasti hlavy zistené strelné poranenie s otvorom vstrelu priemeru 1,0 cm s rozsiahlymi, nepravidelne cípovito roztrhnutými očadenými okrajmi (obr. 1). Pravý spánkový sval bol pomliaždený, ale pravá spánková kosť (obr. 2) a vnútrolebečné štruktúry nevykazovali v mieste uvedeného poranenia žiadne úrazové zmeny. Na tvrdom podnebí ústnej dutiny sa nachádzalo ďalšie strelné poranenie okrúhleho tvaru priemeru cca 1cm s cípovito roztrhnutými očadenými okrajmi (obr. 3). Bukálna sliznica bola ložiskovo pomliaždená a na červeni hornej a dolnej pery sa nachádzali početné radiálne usporiadané drobné trhliny. Povrch jazyka bol očadený a svalovina jazyka bola ložiskovo pomliaždená. Na kabátiku pyžama bol v oblasti hrudníka vľavo prítomný defekt tkaniny s nepravidelnými očadenými okrajmi. Na hrudnej stene vľavo v oblasti dolného rebrového oblúka bola prítomná kožná odrenina oválneho tvaru rozmerov 4x3 cm v okolí s krvnou podliatinou (obr. 4). V podkoží bolo zistené pomliaždenie svalstva (obr. 5). Na rebrách a vnútrohrudných orgánoch neboli zistené žiadne úrazové zmeny. Strelné porane-

proLékaře.cz | 21.10.2026

Obr. 1. Otvor vstrelu v pravej spánkovej oblasti s cípovito roztrhnutými a očadenými okrajmi.

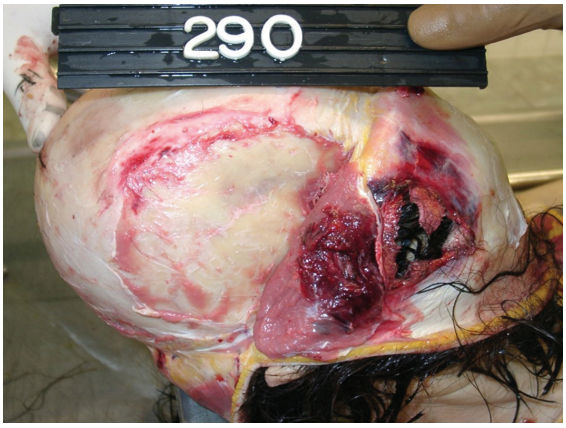

Obr. 2. Neporušené lebečné kosti v pravej spánkovej oblasti.

Obr. 4. Strelné poranenie kože vzhľadu odreniny na hrudnej stene vľavo.

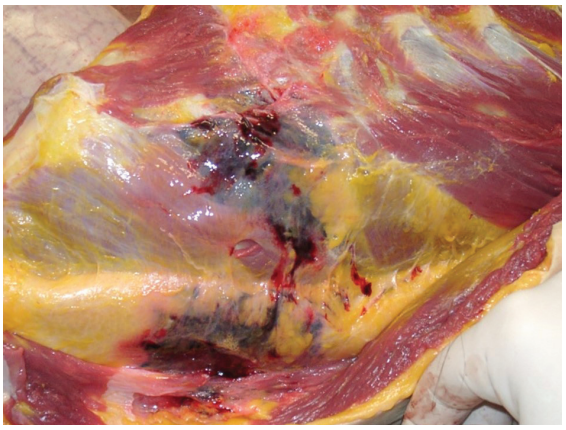

Obr. 5. Pomliaždenie svalstva hrudnej steny vľavo.

nia vykazovali známky ich vzniku výstrelom z expanznej zbrane z absolútnej blízkosti, pričom strelné poranenie na tvrdom podnebí ústnej dutiny vzniklo tak, že poškodená mala hlaveň krátkej zbrane vloženú do úst a pery zvierali jej hlaveň. Pitvou bola ďalej zistená menšia aspirácia krvi do pľúc, početné ekchymózy pod popľúcnicou, tekutá krv v priesvite ciev, dilatácia pravej komory srdca a v žalúdku prítomnosť 600 ml krvi a väčší počet tabletiek. Anamnesticky bolo zistené, že žena trpela depresívnym syndrómom, ktorý psychiater opísal ako „neschopnosť vyrovnať sa so starnutím". Následná toxikologická analýza biologického materiálu odobratého pri pitve preukázala prítomnosť toxickej koncentrácie tramadolu a subtoxickej koncentrácie dibenzepínu v krvi mŕtvej. Krv a moč boli negatívne na prítomnosť alkoholu. Vyhodnotením pitevného nálezu a výsledkov toxikologického vyšetrenia bolo konštatované, že bezprostrednou príčinou smrti bola akútna smrteľná otrava tramadolom v kombinácii s dibenzepínom. Expanzná zbraň zn. Umarex cal. 9 mm bola v legálnej držbe manžela, ktorý ju využíval na výcvik psov.

Obr. 3. Otvor vstrelu na tvrdom podnebí ústnej dutiny s cípovito roztrhnutými a očadenými okrajmi.

DISKUSIA A ZÁVER

Ranivé účinky expanzných zbraní na ľudský organizmus sú spôsobené predovšetkým tlakovým účinkom usmernenej expanzie plynov, pár a čiastočiek splodín výstrelu, event. plameňa. Najvýznamnejším parametrom ovplyvňujúcim ranivý účinok je druh zasiahnutého tkaniva (lokalizácia na tele) a vzdialenosť medzi tkanivom a hlavňou zbrane. Expanzia plynu vo voľnom priestore razantne znižuje tlakový potenciál splodín výstrelu a s rastúcou vzdialenosťou sa významne znižuje ranivý účinok. Ďalšími faktormi ovplyvňujúcimi ranivý účinok expanzných zbraní je typ použitej zbrane a streliva (tvar hlavne, utesnenie hlavne a iné). Najnáchylnejšie k poškodeniu účinkami expanzných zbraní sú mäkké tkanivá a tkanivá citlivé na zmenu tlaku. Ranivý účinok expanzných zbraní sa najmarkantnejšie prejavuje pri streľbe z absolútnej blízkosti. V individuálnych prípadoch môže byť použitie expanznej zbrane smrteľné (1,2).

Dané tvrdenie podporujú údaje zo zahraničnej literatúry, v ktorých autori prezentujú početné prípady smrteľných poranení spôsobených výstrelom z expanznej zbrane. Tlak uvoľnených plynov pri streľbe z expanznej zbrane má dostatočný

proLékaře.cz | 21.10.2026

potenciál spôsobiť závažné až smrteľné poranenie v zmysle roztrhnutia hrudnej steny, steny krčnej cievy, zlomeniny lebečnej klenby a pod. (2,6-16). Z tohto dôvodu by tento typ zbraní nemal byť podceňovaný a mnohí odborníci poukazujú na nutnosť sprísnenia podmienok nadobudnutia a používania tohto typu zbraní.

PREHLASENIE
Autor práce prehlasuje, že v súvislosti s témou, vznikom a publikácií tohto článku nie v konflikte záujmov a vznik ani publikácia článku neboli podporené žiadnou farmaceutickou firmou. Toto prehlasenie sa týka i všetkých spoluautorov.

LITERATURA

1. Šafr M, Hejna P. Střelná poranění, Praha: Galén, 2010.
2. **Klučka P**. Bezpečnostní studie ranivého účinku na člověka při použití plynovkových (expanzních) zbraní: Diplomová práca. Ostrava: VŠB-TUO, 2015.
3. SLOVENSKO. Zákon č.190/2003 Z. z. *o strelných zbraniach a* strelive a o zmene a doplnení niektorých zákonov, v platnom znení.
4. SLOVENSKO. Vyhláška MV SR č.555/2003 Z. z. *ktorou sa vykonávajú niektoré ustanovenia zákona č.l190/2003 Z. z. o strelných zbraniach a strelive a o zmene a doplnení niektorých zákonov,* v platnom znení.
5. SLOVENSKO. Nariadenie vlády SR č.397/1999 Z. z. *ktorým sa ustanovujú podrobnosti o technických požiadavkách a postupoch posudzovania zhody na strelné zbrane a strelivo,* v platnom znení.
6. **Bungardt N, Dettmeyer R, Madea B**. Suicidal shot in the mouth with an unmodified blank cartridge pistol. *Arch Kriminol* 2005; 216: 1-6.
7. **Buyuk Y, Cagdir S, Avsar A, Duman GU, Melez DO, Sahin F**. Fatal cranial shot by blank cartridge gun: two suicide cases. *J Forensic Leg Med* 2009; 16: 354-356.
8. **Clarot F, Vaz E, Papin F, Clin B, Vicomte C, Proust B**. Lethal head injury due to tear-gas cartridge gunshots. *Forensic Sci Int* 2003; 137: 45-51.
9. **Demirci S, Dogan KH, Erkol Z, Gunaydin G, Deniz I**. A suicidal death with an unmodified blank cartridge gun. *Bull Leg Med* 2008; 13: 25-29.
10. **Giese A, Koops E, Lohmann F, Westphal M, Puschel K**. Head injury by gunshots from blank cartridges. *Surg Neurol* 2002; 57: 268-277.
11. **Jacob B, Huckenbeck W, Daldrup T, Haarhoff K, Bonte W**. Suicides by starter s pistols and air guns. *Am J Forensci med Pathol* 1990; 11: 285-290.
12. **Rothschild MA, Karger B, Strauch H, Joachim H**. Fatal wounds to the thorax caused by gunshots from blank cartridges. *Int J Leg Med* 1998; 111: 78-81.
13. **Rothschild MA, Liesenfeld O**. Is the exploding powder gas of the propellant from blank cartridges sterile? *Forensic Sci Int* 1996; 83: 1-13.
14. **Rothschild MA, Maxeiner H**. Unusual findings in a case of suicide with a gas weapon. *Int J Leg Med* 1994; 106: 274-276.
15. **Rothschild MA, Maxeiner H., Schneider V**. Cases of death caused by gas or warning firearms. *Med Law* 1994; 13: 511-518.
16. **Zdravkovic M, Milic M, Stojanovic M, Kostov M**. Three cases of death caused by shots from blank cartridge. *Am J Forensic Med Pathol* 2009; 30: 403-406.