proLékaře.cz | 21.10.2026

Poranění horní krční páteře

Luděk Ryba, Jan Cienciala, Richard Chaloupka, Martin Repko, Robert Vyskočil

Ortopedická klinika LF MU a FN Brno

SOUHRN

Poranění horní krční páteře představuje až 1/3 všech poranění krční páteře a až 40 % z nich končí smrti. K úrazu může dojít na každé úrovní páteře. U mladších pacientů převažují vysokoenergetické poranění, autonehody, motonehody, úrazy na kole a srážky chodců s autem, u starších pacientů jednoduché pády. Mechanismus úrazu je axiální násilí, hyperflexe, hyperextenze, lateroflexe, rotace a různé kombinace. Klinický nález je různorodý. Poranění jsou často kombinovaná.

Klíčová slova: trauma – traumatologie – krční páteř – tupé poranění – mechanizmus vzniku poranění – závažnost poranění

Injury of upper cervical spine

SUMMARY

Injuries of the upper cervical spine represent 1/3 of all cervical spine injuries and approximately 40 % result by the death. Every level of the cervical spine can be injured – fractures of condyles of the occipital bone (CO), atlantooccipital dislocation (AOD), fractures of the Atlas (C1), atlantoaxial dislocation (AAD) and fractures of the axis (C2). Most of cases in younger patients are caused by high-energy trauma, while by elderly people, because of the osteoporosis, is needed much less energy and even simple falls can cause the injury of the cervical spine. That´s why the etiology of injuries can be different. In younger patients are caused mainly by car accidents, motorcycle and bicycle accidents and pedestrian crashes by car and in elderly populations are the main reason falls. The mechanism of the injury is axial force, hyperflexion, hyperextension, latero-flexion, rotation and combination of all. The basic diagnostic examination is X ray in AP, lateral and transoral projection. But in the most of cases is CT examination necessary and in the suspicion of the ligamentous injury and neurological deterioration must be MRI examination added. Every injury of the upper cervical spine has its own classification. Clinical symptoms can vary from the neck pain, restricted range of motion, antalgic position of the head, injury of the cranial nerves and different neurologic symptoms from the irritation of nerves to quadriplegia. A large percentage of deaths is at the time of the injury. Therapy is divided to conservative treatment, which is indicated in bone injuries with minimal dislocation. In more severe cases, with the dislocation and ligamentous injury, when is high chance of the instability, is indicated the surgical treatment. We can use anterior or posterior approach, make the osteosynthesis, stabilisation and fusion of the spine. Complex fractures and combination of different types of injuries are often present in this part of the spine. Correct and early diagnosis with the best treatment option is necessary for successful result of the cervical spine injuries.

Keywords: injury – traumatology – cervical spine – blunt injury – biomechanics of trauma – heaviness of injury

Soud Lek 2016; 61(2): 20-25

Poranění krční páteře vzhledem k anatomické a biomechanické odlišnosti dělíme na dvě základní skupiny. Horní krční páteř tvoří okciput (C0), atlas (C1), epistrofei (C2) a jejich kloubní a vazivové spojení. Střední a dolní krční páteř tvoří obratle C3-7 a jejich spojení. Právě anatomické odlišnosti atlasu, který nemá typické obratlové tělo, ale skládá se ze dvou oblouků a dále tvar epistrofeu s typickým zubem, spolu s rozvojem diagnostických metod počítačová tomografie (CT) a magnetická rezonance (MRI), vedlo k objasnění poranění a rozvoji různých klasifikací. Skloubení C0-C1 dovoluje flexi a extenzi v rozsahu 25 stupňů, dále laterální úklony kolem 8 stupňů na každou stranu a není možná rotace. V kloubu C1-2 naopak probíhá až 50 % rotace celé krční páteře, flexe a extenze v rozsahu 20 stupňů a nejsou možné úklony. Úrazy horní krční páteře C0-C2 tvoří až třetinu všech poranění krční páteře. Jedná se o vážný úraz a asi 25 – 40 % postižených umírá na místě nehody (1) v důsledku vážného poškození prodloužené míchy. Ve studii zemřelých osob násilnou smrtí bylo zranění krční páteře ve 14,6 % (2). Často je smrtelné poranění krční páteře spojeno s úrazem hlavy. Nejčastější příčinou poranění horní krční páteře jsou dopravní nehody, 70 – 80 %, pády a skoky do vody (3). Pokud nedojde ke smrtelnému zranění, nemusí být klinické známky poškození horní krční páteře výrazně vyjádřeny. Z nejčastějších projevů jsou to bolesti hlavy, při dislokaci asymetrické postavení hlavy. Díky prostornosti páteřního kanálu v této oblasti, kdy mícha zaujímá kolem 25 %, může být stav neurologický i praktický bez nálezu. Základní rentgenová diagnostika, AP (předozadní) a boční projekce, musí být doplněna o transorální snímek. Při nejasnostech, nebo u vážných poranění, je nutné vždy CT vyšetření s rekonstrukcí ve všech rovinách. MRI doplňujeme při nejasnostech stran poranění vazů a meziobratlových plotének, hlavně C1-2 skloubení, lig. transversum atlantis, lig. apicis dentis, ligg. alaria a podezření na vazivovou nestabilitu. Terapii dělíme na konzervativní a operační. Principem je vždy fixace krční páteře event. i hlavy. Při konzervativní terapii a vážnějších úrazech nakládáme halo vestu (hlavová objímka spojená s plastovou vestou), u méně závažných úrazů buď pevný Philadelphia límec, nebo pouze měkký límec. Při operačním řešení je principem většinou zpevnění, fúze, části obratle, např. při zlomenině dentu, dále zpevnění celého pohybového segmentu, dvou ob-

✉ ***Adresa pro korespondenci:***
MUDr. Luděk Ryba
FN Brno, Ortopedická klinika
Jihlavská 20, 625 00 Brno,
tel.: 532232703
e-mail: lryba@fnbrno.cz

proLékaře.cz | 21.10.2026

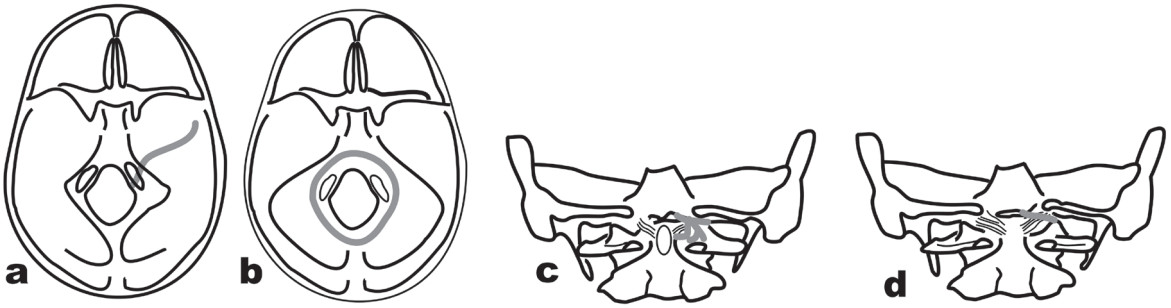

Obr. 1. Klasifikace zlomenin kondylů okcipitální kosti podle Jeannereta. **A:** Typ I - zlomenina baze lební zasahující do foramen magnus, **B:** Typ II - kruhové vylomení foramen magnum, **C:** Typ III - kompresní zlomenina kondylu, **D:** Typ IV - avulzní zlomenina kondylu.

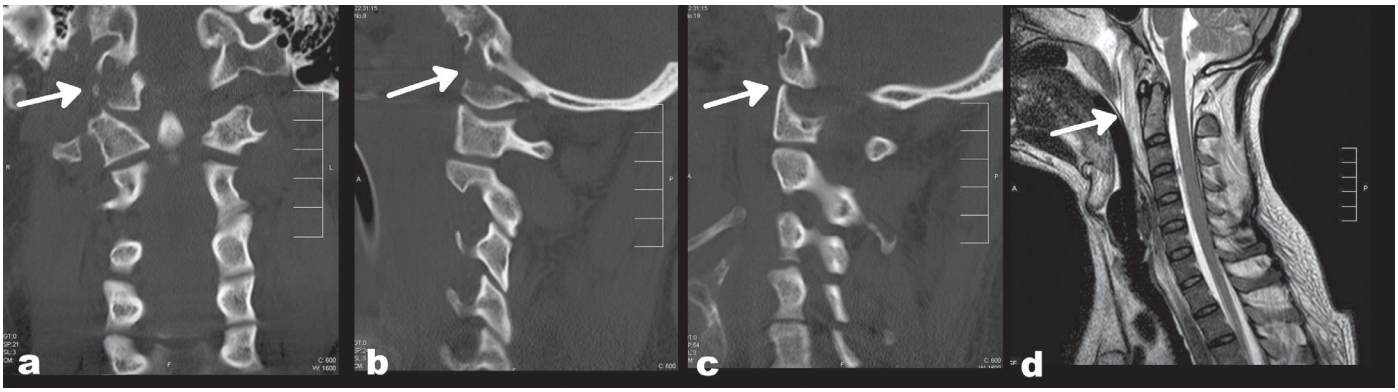

Obr. 2. Atlantooccipitální dislokace se zlomeninou kondylu occiputu. **A:** CT frontální rovina, zlomenina kondylu vpravo (šipka), dislokace AO vlevo, **B:** CT sagitální rovině zlomenina kondylu (šipka), **C:** Ventrální luxace (šipka), **D:** MRI výrazný prevertebrální hematom (šipka).

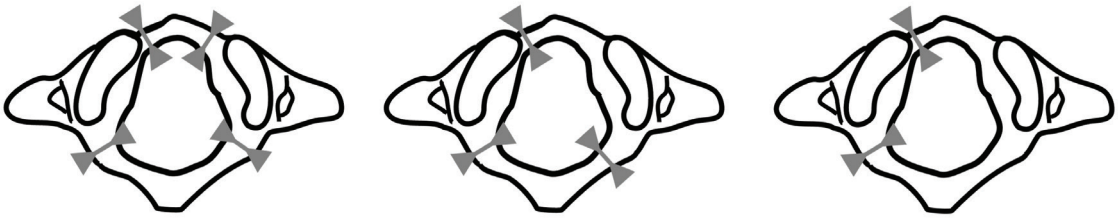

Obr. 3. III typ zlomeniny atlasu (Jeffersonova zlomenina) dvou až čtyřúlomková podle počtu fragmentů.

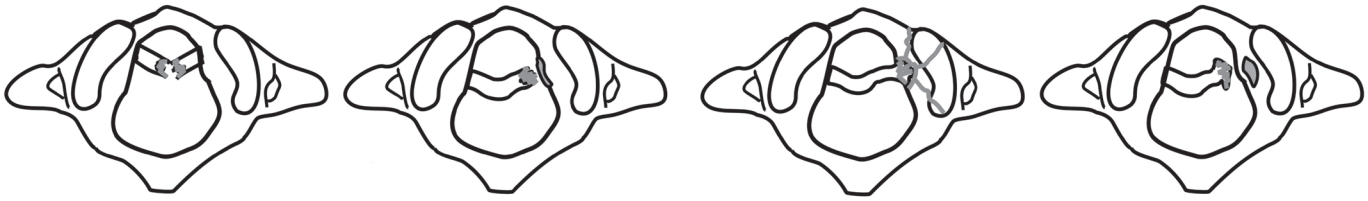

Obr. 4. Poranění lig. transversum atlantis podle Dickmana et al. Typ I ruptura vazu - nahoře, typ II s kostěným fragmentem - dole.

ratlů, a nebo přemostění a zpevnění větší části páteře s hlavou, OC fúze. V poslední době došlo k výraznému rozvoji instrumentárii, včetně možnosti počítačové navigace.

Podle úrovně poranění dělíme úrazy horní krční páteře do několika skupin, zlomeniny kondylů okcipitální kosti C0, atlantookcipitální dislokace C0-C1 (AOD), zlomeniny atlasu C1, atlantoaxiální dislokace C1-C2 (AAD), zlomeniny epistrofeu C2 a komplexní zlomeniny, zahrnující kombinaci poranění horní krční páteře.

Zlomeniny kondylů okcipitální kosti

První popsal zlomeninu kondylu okcipitální kosti Bell v roce 1817 (4) jako pitevní nález. Dříve velice vzácně popisované poranění, spíše v rámci soudních pitev. S rozvojem CT diagnostiky se zvýšila četnost. Původní tříbodovou klasifikaci navrhli Anderson a Montesano v roce 1988 (5) a Jeanneret doplnil čtvrtý typ (6), kruhové vylomení kolem foramen magnum (obr. 1), tzv. „oblomení". Typ I vzniká jako součást zlomeniny báze lební, jdoucí přes occipitální kondyl do foramen magnum. Nejčastější příčina je boční komprese lebky. Typ II vzniká axiálním násilím, kdy dochází k vylomení base lební s foramen magnum a při dislokaci dochází k bazilární impresi. Typ III kompresivní izolovaná zlomenina jednoho kondylu, která vzniká opět axiálním násilím. Typ IV střižná nebo avulzní zlomenina jednoho nebo obou kondylů, tahem ligg. alaria. Mechanismu je násilná rotace, úklon nebo jejich kombinace. Další uváděnou příčinou může být distrakce

proLékaře.cz | 21.10.2026

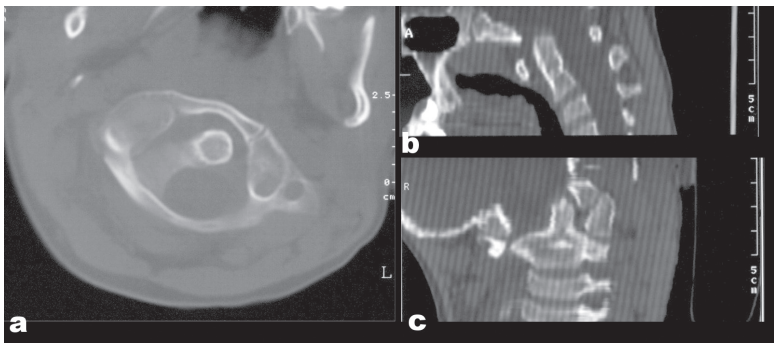

Obr. 5. Atlantoaxiální rotační dislokace, CT snímky. **A:** Transverzální řez, dislokace atlasu ventrálně, **B:** V sagitální rovině rozšíření atlanto-dentální distance, **C:** Ve frontální rovině luxace atlantoaxiální vpravo.

Obr. 6. Klasifikace zlomenin dentu podle Andersona a D´Alonza I-III typ.

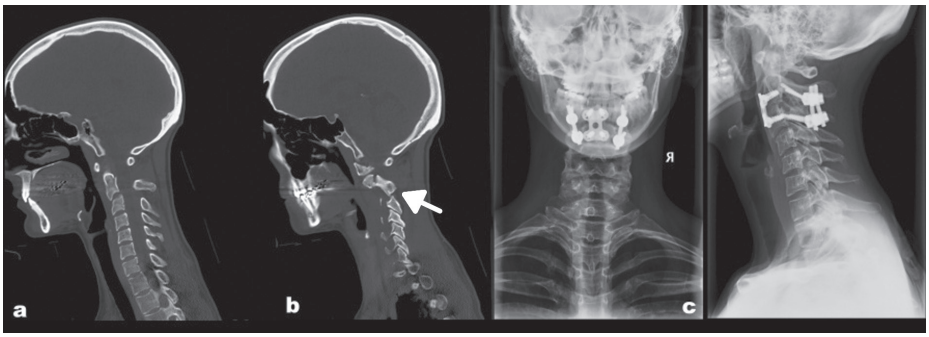

Obr. 7. Katovská zlomenina Effendy III. **A:** CT ventrální posun těla C2, **B:** Zlomenina pars interarticularis C2 a luxace C2/3 (šipka), **C:** Kombinovaný zadní a přední výkon s repozicí a stabilizací.

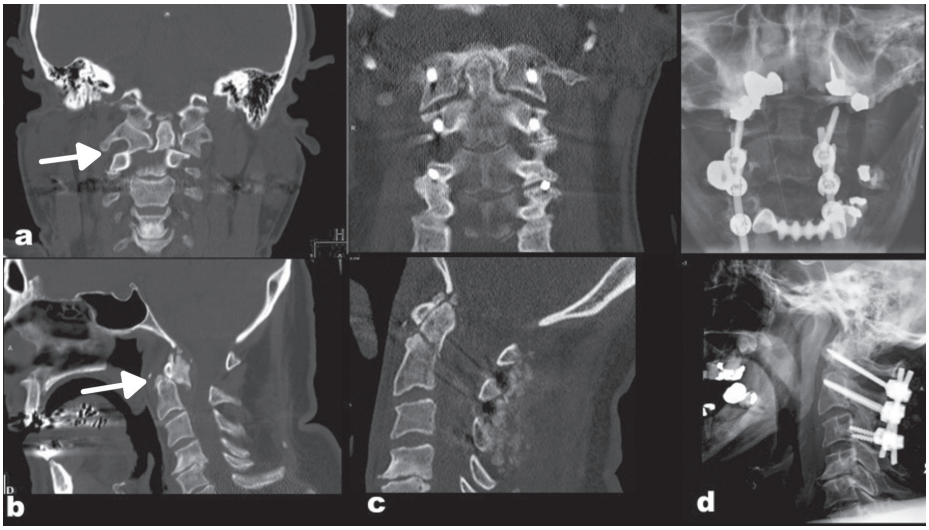

Obr. 8. Komplexní zlomenina C1,2. **A:** CT frontální rovina - zlomenina dentu typ II a laterální luxace atlasu (šipka), **B:** CT sagitální rovina - dorzální luxace C1 s dentem (šipka), **C:** Pooperační CT, stabilizace C1-2-3, s repozicí ve frontální i sagitální rovině, **D:** Rtg pooperační.

s napnutím ligg. alaria. Klinickému nálezu dominuje bolest šíje, u I. a II. typu může být postižení IX. - XII. hlavového nervu kdy II typ při výraznější dislokaci je většinou smrtelný. Vzhledem k axiálnímu působení sil často doprovází příznaky komoce či kontuze mozková. Diagnózu nám většinou potvrdí CT. U Rtg dochází k překrytí, sumaci s lebkou. Při léčení je nutné brát v potaz poranění vazivové aparátu - ligg. alaria a membrána tectoria. Při jejich porušení u IV. typu je indikované operační řešení, zadní stabilizace s OC fúzí. U prvního typu stačí pevný Philadelphia límec na 6 týdnů. U druhého, třetího a stabilního čtvrtého typu halo stabilizace na 8-10 týdnů.

Atlantookcipitální dislokace C0-C1 (AOD)

Atlantookcipitální dislokace je většinou smrtelné poranění, kdy při výraznější dislokaci dochází k poškození mozkového kmene, míchy a okamžité smrti. V literatuře se uvádí 8 – 31 %

proLékaře.cz | 21.10.2026

nález AOD u pacientů zemřelých na silnici. Při úrazu dochází k poranění vazivových stabilizátorů mezi okciputem a atlasem – membrána tectoria, ligg. alaria, lig apicis dentis a kloubní pouzdro mezi atlasem a okciputem První popsal AOD v roce 1908 Blackwood (7) u pacienta, který přežil 34 hodin a 40 minut na řízené ventilaci. Nejčastější příčinou je sražení chodce autem, dále úrazy na kolech a motocyklech, tedy většinou vysokoenergetické poranění. Vyšší incidence je u dětských pacientů, u kterých je také větší šance přežití, vzhledem k nezralosti páteře a nervových struktur. Klasifikace je zde rozdělena podle typu dislokace, kdy posuzujeme posun hlavy oproti krční páteři. Traynelis (8) popsal tři typy, I. ventrální, přední dislokace, II. longitudinální, distrakční dislokace a III. dorzální, zadní dislokace hlavy. Jeanneret (9) doplnil IV. typ, laterální dislokace. Klinický nález je velmi pestrý, od okamžité smrti, přes dechovou insuficienci, srdeční arytmie, různě závažné neurologické postižení včetně poškození VI. – XII. hlavového nervu, až po pouhé bolesti hlavy a šíje. Často dochází i k poškození a. carotis interna a a. vertebralis. Při Rtg diagnostice posuzujeme vztah base lební a mandibuly k atlasu a dentu. Na boční projekci pozorujeme rozšíření prevertebrálního stínu měkkých tkáni hematomem (obr. 2). Základem je opět CT vyšetření s rekonstrukcí v sagitální i frontální rovině. Nutno při zjištění subarachnoidálního krvácení v oblasti kraniocervikálního přechodu na CT myslet na možnost AOD. V první fázi léčení je zajištění vitálních funkcí, pomocí lehké trakce a manipulace snaha o zavřenou repozici (10). Pozor při longitudinální dislokaci je trakce kontraindikovaná. Definitivní ošetření při zjištění AOD, pokud stav pacienta dovolí, je vždy operační a metodou volby je okcipitocervikální fúze. Konzervativní terapie, vzhledem k vazivové nestabilitě, nevede ke zhojení a časem může docházet ke zhoršení neurologických příznaků.

Zlomeniny atlasu C1

Zlomeniny atlasu jsou relativně časté. Představují 1 – 3 % všech poranění páteře a 4 – 15 % z poranění krční páteře. 30 – 70 % je kombinováno s jiným poraněním krční páteře, nejčastěji se zlomeninou dentu C2 (11). Příčinou je při víceúlomkové zlomenině axiální násilí, přenášené přes lebku na atlas. U izolovaných fraktur předního nebo zadního oblouku je mechanismus hyperextenze. Kromě dopravních nehod, je častá u skokanů do vody a jiných pádech na hlavu. První podrobný popis zlomenin C1 popsal v roce 1920 sir Geoffrey Jefferson (12), podle kterého je také pojmenovaná kombinovaná zlomenina předního a zadního oblouku. Nyní je používaná klasifikace podle Gehweilera (13), který dělí izolované zlomeniny atlasu do 5 typů. Typ I zlomenina předního oblouku, kdy se jedná o avulzní zlomeninu při hyperextenzi a tahem m. longus colli dojde k odtržení tuberculum anterius atlantis. Typ II zlomenina zadního oblouku je většinou oboustranná a k zlomenině dochází v nejslabším místě, v oblasti sulcus a. vertebralis. Mechanismus úrazu je hyperextenze s axiálním násilím. Typ III kombinace zlomeniny předního a zadního oblouku - Jeffersonova zlomenina (obr. 3). Podle počtu úlomků dělíme na čtyř-, tří-, dvouúlomkové. Mechanismus poranění je axiální násilí přenášené přes lebku na atlas. Typ IV zlomenina massa lateralis a typ V zlomenina processus transversus jsou vzácnější. Klinickému nálezu dominují bolesti šíje, neurologické postižení je zřídka. U Jeffersonovy zlomeniny může být přítomna hyposenzibilita v oblasti n. occipitalis major. V důsledku prevertebrálního hematomu jsou popisované polykací potíže. Diagnostika je založena na klasickém Rtg včetně transorální (Sandbergovy) projekce, kde si všímáme asymetrie postavení dentu a dislokaci laterálních mas C1 laterálně z atlantoaxiálního skloubení. Na Rtg nevidíme poranění předního oblouku, je nutné opět doplnění CT vyšetření. Důležité pro stabilitu zlomeniny je opět vazivové poranění. Zde posuzujeme stav lig. transversum atlantis, kdy Dickman et al. (14) dělí na dva typy (obr. 4). Typ I rupturu vazu a typ II avulze s kostěným fragmentem massa lateralis. Pro zhodnocení je nutné doplnění MRI vyšetření. Právě poranění lig trasversum atlantis u kombinovaného poranění předního i zadního oblouku s výraznější laterální dislokací a nemožností repozice považujeme za nestabilní s indikací operačního řešení. Při úspěšné peroperační repozici stačí stabilizace C1-2. Pokud není možná dostatečná repozice, je indikovaná OC fúze. Stabilní zlomeniny a izolované zlomeniny předního, zadního oblouku jsou léčeny konzervativně pevným límcem nebo halo vestou.

Atlantoaxiální dislokace C1-2 (AAD)

Traumatická atlantoaxiální dislokace je poměrně vzácná a incidence v oblasti krční páteře je 2,5 – 10% (15). Základním stabilizátorem atlatoaxiálního komplexu je lig. transversum atlantis, dále Y vazy a ligg. alaria. Většina klasifikací rozděluje opět dle posunu atlasu vůči C2 na 3 typy. První typ přední dislokace atlasu může být pouze s rupturou lig. trasnversum atlantis, nebo častěji spojená se zlomeninou dentu C2. Mechanismus poranění je hyperflexe hlavy. Druhý typ atlatoaxiální rotační dislokace je u dospělých poměrně vzácný. Mnohem větší výskyt je u dětí a adolescentů. Nutno odlišit úrazovou rotační AAD a dále AAD vznikající při kongenitálních a systémových onemocněních, při lokálním onemocnění v oblasti krku a base lební, anebo při iatrogenním postižení. Fielding a Hawkins (16) dělí rotační AAD dle posunu atlasu do 4 typů: typ I rotační fixace bez přední dislokace atlasu, typ II rotační fixace s přední dislokací atlasu o 3 – 5mm, typ III rotační fixace s přední dislokací atlasu o více než 5mm a raritní typ IV typ, rotační fixace se zadní dislokací atlasu. Mechanismus je násilná rotace hlavy, u autonehod pří nárazu z boku. Problém je většinou s diagnostikou a podceněním a často je AAD diagnostikovaná až několik týdnů od úrazu a většinou jsou popisované pouze jednotlivé případy (17). Třetí typ zadní dislokace atlasu bez zlomeniny dentu je velice vzácný. Mechanismus je hyperextenze hlavy s trakcí. Poslední možnou dislokací je vertikální atlantoaxiální distrakce, která je popisovaná pouze raritně. V klinickém nálezu dominuje bolest šíje, možnost neurologických příznaků dle rozsahu dislokace, postižení hlavových nervů IX – XI, u větší dislokace smrt. Nutné si všimnout postavení hlavy, kdy u rotační dislokace dochází k úklonu hlavy na jednu stranu a rotaci na druhou, torticolis, s omezením pohybu hlavy. Při Rtg diagnostice si všímáme asymetrie dentu, rozšíření predentálního prostoru, postavení spinózního výběžku C2, na transorálním snímku při rotaci dochází k překrytí kloubu C1-2. Základem je opět došetření pomocí CT (obr. 5) a MRI, které nám může odhalit jinou příčinu dislokace, zánět, nádor, atd a poranění vazivových struktur. Pouze u minimálních dislokací je možná konzervativní terapie, kdy po zavřené repozici fixujeme pomocí halo vesty na 12 týdnů. Ve většině případů je indikované operační řešení. Tomu může předcházet postupná zavřená repozice pomocí trakce za hlavu, se zvyšující se zátěží. Následuje operační řešení, kdy principem je ze zadního přístupu fixace C1-2 s fúzí. V současné době je k dispozici několik technik, transartikulární fixace dle Magerla, zadní atlantoaxiální fixace s polyaxiálními šrouby do C1 a 2 dle Harmse, nebo dříve hodně používané sublaminární fixace pomocí drátěných kliček dle Gallieho či Brookse a Jenkinse, atd.

Zlomeniny epistrofeu C2

Zlomeniny druhého krční obratle, epistrofeu, jsou relativně časté. Představují kolem 20 % všech poranění krční páteře. Vzhledem k anatomické odlišnosti je dělíme do třech základních skupin. Zlomeniny dentu tvoří kolem 50 – 60 %, katovská zlomenina 25 % a dále ostatní zlomeniny C2 20 – 25 %. Zlomeniny dentu jsou nejčastější izolovanou zlomeninou krční páteře u pacientů nad 70 let. Všeobecně uznávaná klasifikace publikovaná

proLékaře.cz | 21.10.2026

v roce 1979 Andersonem a D´Alonsem (18) rozděluje tyto zlomeniny na tři typy (Obr. 6). Typ I šikmo probíhající lomná linie v oblasti hrotu dentu. Jako izolovaná zlomenina je stabilní a hojí se dobře v límci. Typ II, nejčastější, až kolem 70 %, kdy linie lomu probíhá v oblasti isthmu, krčku, dentu. Mechanismus zlomeniny je násilná flexe nebo extenze a tím dochází i k dislokaci ventrálně nebo dorzálně. Vzhledem k malé lomné linii a horšímu cévnímu zásobení je zde větší výskyt nezhojení a vznik pakloubu. Konzervativní terapie je možná při dokonalé zavřené repozici, s naložením halo vest na 3 měsíce. V současné době se preferuje operační řešení. Pokud je možno manipulací dosáhnout repozice, je na prvním místě přímá osteosyntéza dentu 1–2 šrouby. V případě nemožnosti repozice a zavedení šroubů a také pokud anatomické poměry nedovolí zavedení šroubů, je indikovaná zadní fúze C1-2. Typ III kdy linie zlomeniny zasahuje do base a těla C2 a někdy i do horních kloubních ploch C2. U mladších pacientů se jedná většinou o vysokoenergetické poranění, při autonehodě, pádu, u starších pacientů jsou to pády bez většího násilí. Vzhledem k větší lomné ploše je zde při dobré repozici tendence ke zhojení při konzervativní terapii pevným límcem nebo halo vestou. Je možnost vzhledem ke stavu pacienta operační řešení jako u typu II. Klinické příznaky se mění, od bolestí šíje až po okamžitou smrt. Pouze asi v 10 % jsou neurologické příznaky (19). Diagnostika při dislokované zlomenině je na Rtg včetně transorální projekce zřejmá. K doplnění a u nejasností, je indikované CT vyšetření. Druhým nejčastějším poraněním C2 je tzv. katovská zlomenina (hangman´s fracture), někdy nazývané traumatická spondylolistéza C2-3. Jedná se o oboustrannou zlomeninu C2 v oblasti mezi horním a dolním kloubním výběžkem C2, současně různě závažné postižení meziobratlové ploténky C2-3 a výjimečně i luxace v intervertebrálních kloubech C2/3. První publikoval o zlomenině vzniklé oběšením Houghton v roce 1866 (20) a následně v roce 1888 Marshall (21) navrhl umístění uzlu oprátky pod bradu, kdy smrt nastala v důsledku hyperextenze. Mechanismus hyperextenčního poranění je i v současné době, kdy se přidává distrakce nebo komprese. Nejčastější příčinou jsou dopravní nehody s nárazem hlavou na čelní sklo u nepřipoutaného automobilisty, nehody na motocyklu, kole a pády z výšky s hyperextenzí hlavy. Nejběžnější a přehledná je klasifikace dle Effendiho et al. (22), který podle postižení jednotlivých struktur a dislokace dělí na tři základní typy. Typ I stabilní nedislokovaná zlomeniny, bez porušení meziobratlové ploténky C2-3, tvoří až 65 % zlomenin. Typ II zlomeniny s dislokací těla C2 ventrálně, roztržení meziobratlové ploténky C2-3. Typ III zlomenina s poškozením ploténky C2-3, dislokací těla C2 ventrálně a luxace v intervertebrálních kloubech C2/3 (Obr. 7). Klinické příznaky jsou opět různorodé, nejčastěji bolesti šíje, polykací či dechové potíže v důsledku prevertebrálního hematomu, neurologické příznaky při větší dislokaci, možnost poranění a. vertebralis s diplopii, poruchy vidění a nystagmem. Diagnostika je většinou patrná na bočním Rtg, k upřesnění vždy CT a rozsahu poškození meziobratlové ploténky doplňujeme MRI. První typ zlomeniny je stabilní a stačí 3 měsíční fixace většinou pevným límcem, dříve halo vestou. Druhý a třetí typ je nestabilní, došlo k poškození meziobratlové ploténky a na místě je přední fúze C2-3 štěpem a dlažkou. U II typu je možnost přímé osteosyntézy ze zadního přístupu dle Judeta (23). U III typu je nejprve nutná repozice intervertebrálních kloubů zavřeně nebo ze zadního přístupu a následně postupujeme jako u typu II s možností kombinované zadní i přední dézy C2-3. Mezi ostatní zlomeniny C2 patří zlomeniny těla, pediklu, laterální masy, laminy a processus spinosus. Klinickému nálezu dominují bolesti šíje, omezení pohybu, při větší dislokaci možnost neurolog. symptomatologie, Klasické Rtg doplněné CT nám upřesní diagnózu. Pokud není vazivová nestabilita, většinou volíme konzervativní postup.

Komplexní zlomeniny

U mladších pacientů vzhledem k vysokoenergetickým poraněním a u starších pacientů v důsledku porózy skeletu narůstá počet komplexních zlomenin, kdy se kombinují jednotlivé typy zlomenin a dislokací. Nejčastější výskyt je u starších pacientů po pádu, kdy se kombinuje zlomenina C1 a dentu (24) a vzájemná dislokace (Obr. 8). Diagnostika, klinika i terapie pak odpovídá kombinaci jednotlivých poranění.

ZÁVĚR

Anatomické odlišnosti v oblasti horní krční páteře podmiňují celé spektrum úrazů v této oblasti a jejich kombinaci. U dětí a mladších pacientů převládá vysokoenergetické poranění, nejčastější příčinou jsou autonehody, pády z výšek, skoky do vody. U starších pacientů jednoduché pády s menším násilím a často kombinace poranění v této oblasti. Nutno myslet na poranění vždy při mechanismu prudkého pohybu hlavou a pádu na hlavu. Základem vyšetření a upřesnění je vždy indikace CT s rekonstrukcí, následovaná přesnou diagnózou. Často dochází k podcenění a nekompletní došetření s pozdním stanovením diagnózy, zvláště u rotačních dislokací. Následná terapie, zvláště operační, by měla být soustředěná do specializovaných center.

Použité zkratky:

AAD - atlantoaxiální dislokace
AOD - atlantookcipitální dislokace
C1 - atlas, první krční obratel
C2 - epistrofei, druhý krční obratel
CO - okcipitální kost
CT - počítačová tomografie
lig.- ligamentum
MRI - magnetická rezonance
OC - okcipitocervikální
Rtg - rentgen

LITERATURA

1. **Greene KA, Dickman CA, Marciano FF, Drabier JB, Hadley MN, Sonntag VK.** Acute axis fractures. Analysis of management and outcome in 340 consecutive cases. *Spine* 1997; 22: 1843-1852.
2. **Adámek T. Hladík J. Štefan J. Vyhnánek F.** Epidemiologická studie smrtelných úrazu pitvaných v Ústavu soudního lékařství 3. LF UK a FNKV v Praze v letech 1996-1999. *Soud lek* 2001; 46(2): 21-23.
3. **Alcelik I, Manik KS, Sian PS, Khoshneviszadeh SE.** Occipital condylar frastures. Review of the literature and case report. *J Bone Jt Surgery* 2006; 88 B: 665-669.
4. **Bell C.** Surgical pbservations. *Middlesex Hosp J* 1817; 4: 469.
5. **Anderson PA, Montesano PX.** Morphology and treatment of occipital condyle fractures. *Spine* 1988; 13: 731-736.
6. **Jeanneret B.** Obere Halswirbesaule. *In:* **Hohman G, Hackenbroch M, Lindemann K.** Orthopädie in Praxis und Klinik, 2. Auflage, Stuttgart-New York: Thieme 1994.
7. **Blackwood NJ.** Atlanto-occipital dislocation. *Ann Surg* 1908; 47: 654-658.
8. **Traynelis VC, Marano GD, Dunker RO, et al.** Traumatic Atlanto-occipital dislocation: Case report. *J Neurosurg* 1986; 65: 863-870.
9. **Jeanneret B.** Obere Halswirbesaule. *In:* **Hohman G, Hackenbroch M, Lindemann K.** Orthopädie in Praxis und Klinik, 2. Auflage, Stuttgart-New York: Thieme 1994.
10. **Kočiš J, Wendsche P, Mužík V.** Traumatická atlantookcipitální dislokace. *Acta Chir Orthop Traum Cech* 2004; 71/2: 336-372.
11. **Štulík J, et al.** Poranění krční páteře. Galen; 2010: 100-110.

proLékaře.cz | 21.10.2026

12. **Jefferson G.** Fracture of the atlas vertebra. Report of four cases, and a review of those previously recorded. *Brit J Surg* 1920; 407-422.
13. **Gehweiler JA, Osborne RL, Becker RF.** The radiology of vertebral trauma. Philadelphia; Saunders 1980.
14. **Dickman CA, Greene KA, Sonntag VK.** Injuries involving the transverse atlantal ligament: classification and treatment guidelines based upon experience with 39 injuries. *Neurosurgery* 1996; 38: 44-50.
15. **Spoor AB, Diekerhof CH, Bonnet M, Öner FC.** Traumatic complex dislocation of the atlanto--axial joint with odontoid and C2 superior articular facet fracture. *Spine* 2008; 33: 708-711.
16. **Fieleding JW, Hawkins RJ.** Atlanto-axial rotatory fixation. *J Bone Jt Surg* 1977; 59A: 37-44.
17. **Štulík j, Krbec M.** Atlantoaxiální rotační dislokace (kazuistika). *Acta Chir Orthop Traum Cech* 2002; 69(1): 49-53.
18. **Anderson LD, D´Alonzo RT.** Fractures of the odontoid process of the axis. *J Bone Jt Surg* 1974; 56A: 1663-1674.
19. **Štulík J, Suchomel P, Lukáš R, et al.** Přímá osteosyntéza dentu - multicentrická studie. *Acta Chir Orthop Traum Cech* 2002; 69(3): 141-148.
20. **Houghton S.** On hanging, considered from a mechanical and physiological point of view. *Philos Mag J Sci* 1866; 32: 23-34.
21. **Marshall JJD.** Judical executions. *BMJ* 1888; 779-782.
22. **Efendi B, Roy D, Cornish B, Dussault RG, Lauring CA.** Fractures of the ring of the axis: A classification based on the analysis of 131 cases. *J Bone Jt Surg* 1981; 63B: 319-327.
23. **Judet R, Roy-Camille R, Sailant G.** Actualités de chirurgie orthopédique de l´Hopital Raymond-Poincare. VIII. Fractures du rachis cervical. Paris: Masson 1970.
24. **Štulík J, Vyskočil T, Šebesta P, Kryl J.** Komplexní atlantoaxiální zlomeniny. *Acta Chir Orthop Traum Cech* 2005; 72(2): 105-110.