proLékaře.cz | 21.10.2026

Traumatická pseudoaneuryzma descendentnej torakálnej aorty riešená aortálnym stentgraftom s následnou fatálnou aortoezofageálnou fistulou

Daniel Farkaš [1], Ľubomír Špak [2], Marián Švajdler ml. [3], Silvia Farkašová Iannaccone [4], Vladimír Sihotský [5], Jana Kaťuchová [6], Alžbeta Ginelliová [1]

[1] *Úrad pre dohľad nad zdravotnou starostlivosťou, SLaPA pracovisko, Košice, Slovenská republika*
[2] *Angiologické oddelenie, Východoslovenský ústav srdcových chorôb, Košice, Slovenská republika*
[3] Šiklův *ústav patologie, Univerzita Karlova Praha, Lékařská fakulta Plzeň, Česká republika; Bioptická laboratoř s.r.o., Plzeň, Česká Republika a Oddelenie patológie, Univerzitná nemocnica Louisa Pasteura, Košice, Slovenská republika*
[4] *Ústav súdneho lekárstva UPJŠ LF, Košice, Slovenská republika*
[5] *Klinika cievnej chirurgie, Východoslovenský ústav srdcových chorôb, Košice, Slovenská republika*
[6] *I. chirurgická klinika, Univerzitná nemocnica Louisa Pasteura, Košice, Slovenská republika*

SÚHRN

Prezentujeme prípad 69-ročného pacienta hospitalizovaného po tupom úraze hrudníka. Diagnostikovaná mu bola traumatická pseudoaneuryzma zostupnej časti hrudníkovej aorty, ktorá bola riešená implantáciou aortálneho stentgraftu. Po 2. mesiacoch bol pacient hospitalizovaný pre hemoptýzu, znova bol zavedený stentgraft avšak pacient na druhý deň po implantácii pri masívnom krvácaní z pažeráka zomrel. Predmetom kazuistiky je histologický nález traumatickej pseudoaneuryzmy aorty s rozvojom aortoezofageálnej fistuly.

Kľúčové slová: traumatická pseudoaneuryzma – TEVAR – aortoezofageálna fistula – dekubitálna nekróza

Traumatic pseudoaneurysm of descendent thoracic aorta solved by aortal stentgraft repair followed by development of fatal aortoesophageal fistula

SUMMARY

Traumatic pseudoaneurysms are relatively frequently mentioned in textbooks of pathology and forensic medicine but their incidence in pathological reports is seldom documented. Our described case presented a patient who suffered from chronic alcoholism and who was repeatedly hospitalised because of various injuries including epidural and subdural hematomas. We present a case of a 69-year-old man who was hospitalised after nonspecific blunt chest injury with chest pain and dysphagia. By computed tomography the traumatic pseudoaneurysm of the descendent thoracic aorta was diagnosed pressing the oesophageal wall which was solved by implantation of aortal stent graft (TEVAR – thoracic endovascular aortic/aneurysm repair). Since after the implantation there was no blood leak, no progression of the lesion, he was soon discharged from hospital. The patient was hospitalised again after two months for newly developed haemoptysis. On suspicion of bleeding from aortal arch a carotid-carotid bypass from right to left side was performed and then re-TEVAR was implanted proximally to the first one. The man died two days following the implantation after a massive bleeding from oesophagus due to aortoesophageal fistula. The presented case deals with the etiology of the development of pseudoaneurysms, histomorphological picture of pseudoaneurysm resembling not only an isolated thoracic aortitis but slightly also the Takayashu disease. We suppose that in this case the most probable cause of necrosis and perforation of aortal wall was a decubital necrosis caused by stent graft which led to the fatal aortoesophageal necrosis. Aortoesophageal fistula belongs to the most common lethal complications of the TEVAR.

Keywords: traumatic pseudoaneurysm – TEVAR – aortoesophageal fistula – decubital necrosis

Soud Lek 2015; 60(4): 46-50

Nepravá aneuryzma (pseudoaneuryzma) vzniká vzácne, ako následok perforácie steny tepny najrôznejšieho pôvodu (1). K vzniku pseudoaneuryzmy môže dôjsť na podklade chorobného postihnutia steny aorty (2), ale najčastešie z dôvodu úrazového poškodenia. Traumatická trhlina aorty je zriedkavým poranením u kriticky poškodených obetí s tupým poranením (3). Veľmi zriedkavo môže dôjsť k ruptúre steny aorty so vznikom pseudoaneuryzmy aj bez chorobného postihnutia a úrazového poškodenia (4). V nami popísanom prípade sa jednalo o pacienta s chronickým alkoholizmom s opakovanými úrazmi. Pacient bol po bližšie nešpecifikovanom úraze hrudníka hospitalizovaný pre bolesti hrudníka a dysfágiu. CT vyšetrením bola zistená pseudoaneuryzma zostupnej časti hrudníkovej aorty, ktorá bola riešená retrográdnou implantáciou aortálneho stentu. Po dvoch mesiacoch od implantácie aortálneho stentu bol pacient prijatý do nemocnice pre novovzniknutú hemoptýzu, čo si vyžiadalo reimplantáciu aortálneho stentu, avšak na druhý deň po operácii pacient za príznakov masívneho krvácania navonok zomrel.

✉ ***Adresa pre korešpondenciu:***
MUDr. Daniel Farkaš
Úrad pre dohľad nad zdravotnou starostlivosťou
SLaPA pracovisko Košice
Letná 47, 040 01 Košice
tel.: +421552852660
fax: +421552852655
e-mail: farkas.dany@gmail.com

proLékaře.cz | 21.10.2026

Predmetom kazuistiky je zaujímavý histomorfologický nález traumatickej pseudoaneuryzmy aorty s rozvojom aortoezofageálnej fistuly.

OPIS PRÍPADU

Jednalo sa o opakovane hospitalizovaného 69-ročného muža. V anamnéze bol udaný chronický abúzus alkoholu s opakovanou hospitalizáciou po tupých úrazoch hlavy s diagnostikovaným subdurálnym a epidurálnym krvácaním, ktoré boli liečené konzervatívnym spôsobom. Z dostupných informácii o zdravotnom stave vyplýva, že pacient sa neliečil na žiadne závažnejšie ochorenie, netrpel žiadnym systémovým ochorením (napr. Marfanov syndróm). V júli 2013 bol prijatý do nemocnice s tupým poranením hrudníka s následne vzniknutou dysfágiu a bolesťami na hrudníku, pričom pacient nemal prejavy hemoptýzy, alebo hematemézy. Ani po opakovanom cielenom zisťovaní sa nepodarilo zistiť presný mechanizmus úrazu (napr. pád, dopravná nehoda). Počítačovou tomografiou (CT – computed tomography) bola zistená traumatická pseudoaneuryzma zostupnej časti hrudníkovej aorty naliehajúca na oblasť pažeráka (obr. 1). Pseudoaneuryzma nekomunikovala s pažerákom, neboli prítomné známky mediastinitídy ani pneumomediastína. Tento životohrozujúci stav bol riešený retrográdnou transfemorálnou endovaskulárnou implantáciou aortálneho stentgraftu (TEVAR - thoracic endovascular aortic/aneurysm repair) (obr. 2). Pooperačné angiografické vyšetrenie CTA (CTA – computed tomography angiography) vyšetrenie vylúčilo krvácanie do okolia (tzv. leak). Po necelých 2. mesiacoch bez klinických obtiaží bol muž v septembri 2013 opäť prijatý do nemocnice pre novo vzniknutú hemoptýzu. Pre nespoluprácu bolo pacienta obtiažné objektívne vyšetriť. Na základe výsledku vyšetrenia CTA bolo vyslovené podozrenie na únik krvi (tzv. endoleak) z kraniálnej časti už implantovaného stentgraftu. Následne bol našitý karotikokarotický bypass (sprava doľava debranching) a opätovne retrográdne transfemorálne endovaskulárne implantovaný aortálny stentgraft (re-TEVAR) do predchádzajúceho stentgraftu, s prekrytím proximálnej časti pôvodného stentgraftu (obr. 3). Na druhý deň po operácii sa objavili príznaky masívnej hematemézy. Za účelom vylúčenia možnosti krvácania mimo priesvit stentgraftu z oblasti arteria subclavia sinistra bol do nej cez arteria brachialis zavedený oklúder, avšak krvácanie sa nepodarilo zastaviť. Endoskopickým vyšetrením bola na rozhraní strednej a dolnej tretiny pažeráka zistená prítomnosť krvného koagula, pod ktorým sa nachádzalo cudzie teleso. Samotnú léziu steny nebolo možné endoskopicky ošetriť. Zakrátko po vyšetrení došlo k masívnemu krvácaniu do žalúdka s hematemézou a ku smrti pacienta. Echokardiografickým vyšetrením počas prvej a druhej hospitalizácie pacientovi nebola zistená aortálna insuficiencia. Laboratórnymi a klinickými vyšetreniami nebola zistená prítomnosť protilátok proti syfilisu, neboli zistené prejavy prebiehajúceho zápalového ochorenia, novovzniknutej sepsy, ani prejavy iných systémových (napr. systémový lupus erythematosus, systémová vaskulitída, Behcetova choroba), reumatologických alebo iných autoimunitných ochorení. Počas hospitalizácie nebolo vykonané vyšetrenie sérového IgG.

Pitva bola vykonaná po dvoch dňoch od úmrtia. Najdôležitejším miestom z hľadiska posúdenia príčiny smrti bol krčný komplex. Po preparácii štruktúr krku bolo **makroskopicky** zistené operačné premostenie karoticko-karotickým bypassom sprava doľava, pod ktorým sa vo vzdialenosti 11 cm nachádzalo krvné koagulum, prekrývajúce transmurálny defekt pažeráka o dĺžke 3,5 cm, ktorý nasadal na oblasť descendentnej aorty. V mieste defektu bolo viditeľné cudzie teleso – aortálny stentgraft (obr. 4). V oblasti oblúka aorty bol zistený implantovaný aortálny stentgraft, kompletne prekrývajúci arteria subclavia sinistra (v nej bol zavedený oklúder), ako aj a. carotis communis sinistra. Po odstránení stentgraftu bol na zadnej stene aorty za odstupom art. subclavia sinistra prítomný defekt nepravidelne oválneho tvaru o veľkosti 2x1 cm s fibrínom v okolí (obr. 5), pričom endotelová plocha vykazovala sklerotické zmeny ľahkého stupňa. Adventícia bola prekrvácaná na ploche 6x4 cm. Aorta v celom rozsahu (hrudníková a brušná) nevykazovala prejavy aneuryzmatického

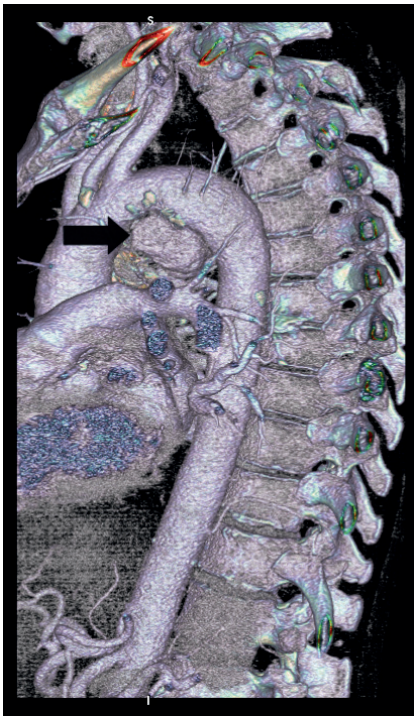

Obr. 1. CTA obraz posttraumatickej pseudoaneuryzmy descendentnej aorty (šípka).

Obr. 2. CTA obraz po prvotnej implantácii aortálneho stentgraftu.

Obr. 3. CTA obraz po implantácii druhého aortálneho stentgraftu.

proLékaře.cz | 21.10.2026

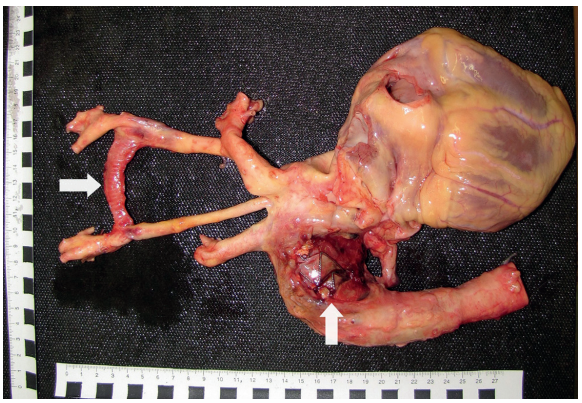

Obr. 4. Srdce, aorta a jej hlavné odstupy pri pohľade zozadu. Prítomný defekt descendentnej aorty s presvitajúcim aortálnym stentgraftom (zvislá šípka) a karotickokarotickým bypassom (vodorovná šípka).

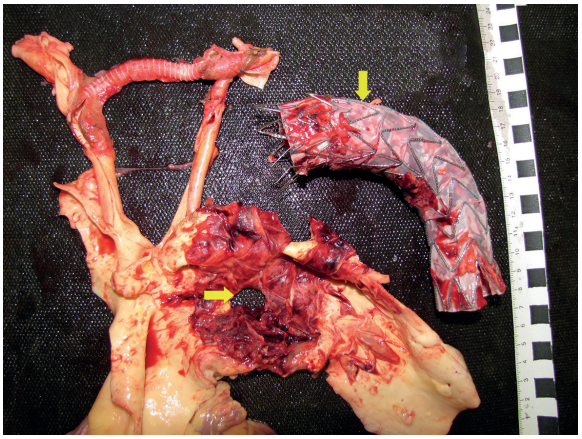

Obr. 5. Rozstrihnutý oblúk aorty s defektom aortálnej steny (vodorovná šípka) a vyňatým aortálnym stentgraftom (zvislá šípka).

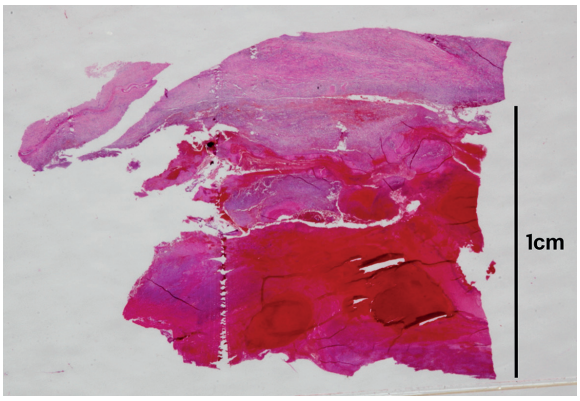

Obr. 6. Histotopogram pseudoaneuryzmy aorty s recentným krvácaním (hematoxylín-eozín).

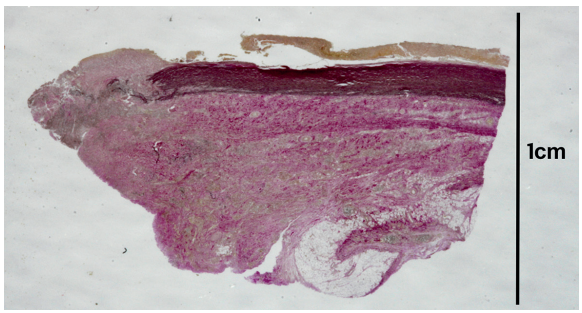

Obr. 7. Histotopogram pseudoaneuryzmy aorty s fibroproduktívnymi zmenami (van Gieson + elastika).

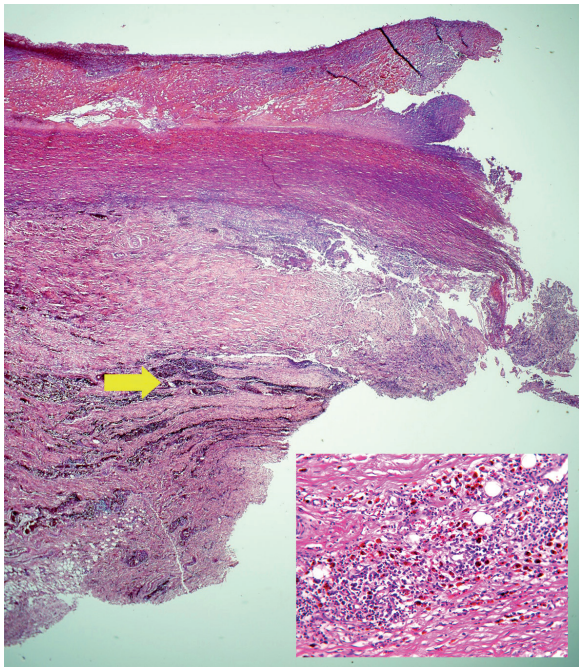

Obr. 8. Okraj perforácie aorty s nekrózou steny s masívnymi depozitmi plazmatických buniek a siderofágov v priľahlej adventícii (šípka + vložený obrázok) (hematoxylín-eozín, zväčšenie 20x).

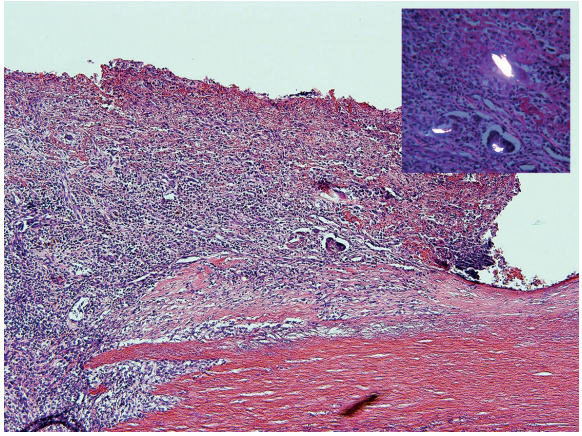

Obr. 9. Oblasť endotelu aorty v blízkosti perforácie s prítomnosťou mnohojadrových buniek z cudzích telies obsahujúcich dvojlomný materiál (vložený obrázok) (hematoxylín-eozín, zväčšenie 100x).

rozšírenia. Po fixácii vo formole bolo miesto aortoezofageálnej fistuly kompletne, cirkulárne v celom rozsahu **histologicky** vyšetrené tak zo strany aorty, ako aj zo strany pažeráka. Recentné krvácanie v mieste pseudoaneuryzmy aorty malo po fixácii vo formole hrúbku 1 cm (obr. 6), fibroproduktívne zmeny po predchádzajúcich krvácaniach mali hrúbku maximálne 0,7 cm (obr. 7). Mikroskopickým vyšetrením defektu aorty sme zistili širokú paletu zmien postihujúcu všetky vrstvy steny aorty. V intime boli prítomné minimálne prejavy aterosklerózy, nekróza endotelu zasahujúca do médie (obr. 8) nástenný zmiešaný trombus (miestami v štádiu hojenia) a početné nakopenia mnohojadrových buniek z cudzích telies obsahujúcich dvojlomný materiál (obr. 9). V médii bola vo všetkých preparátoch prítomná nekróza okrajovej časti defektu. Na jednom mieste v blízkosti recentnej

proLékaře.cz | 21.10.2026

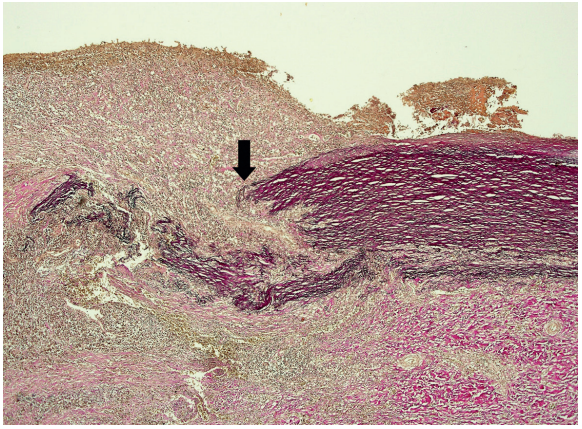

Obr. 10. V blízkosti perforácie aorty bolo izolované ložisko segmentálneho rozpadu elastických vlákien (šípka) (hematoxylín eozín, zväčšenie 40x).

perforácie bol prítomný segmentálny defekt elastických vlákien so zachovaním jej farbiteľnosti, pričom tak na strane endotelu, ako aj na strane adventície sa nachádzalo nešpecifické granulačné tkanivo o približne rovnakej hrúbke (obr. 10). V adventícii aorty v blízkosti defektu bolo zachytené recentné masívne krvácanie s výraznou leukocytárnou reakciou, ako aj rozsiahle nešpecifické fibroproduktívne zápalové zmeny s neovaskularizáciou sprevádzanou nakopeniami siderofágov, lymfocytov, plazmocytov a celkom ojedinele s obrazom endarteritis obliterans. Aorta bola histologicky vyšetraná aj zo vzdialnejších miest pod a nad léziou za účelom vzájomného porovnania a vylúčenia iných chorobných jednotiek. Prejavy granulomatózneho zápalu, depozícia mukoidných substancií a ložiskový výpadok elastických vlákien (známky granulomatóznej aortitídy a cystickej degenerácie medie) v stene aorty neboli zistené.

V pažeráku na okraji defektu komunikujúceho so stenou aorty bolo mikroskopicky zistené ložiskovo výrazné zmnoženie väziva v svalovine, jej zhrubnutie a papilárna prestavba epitelu v okrajovej časti. Miestami boli prítomné nakopenia siderofágov a recentné disekujúce krvácanie v oblasti adventície. Pitvou boli potvrdené prejavy staršieho epidurálneho a subdurálneho krvácania, ktoré sa však na smrti pacienta nepodieľali.

Na základe pozitívnej úrazovej anamnézy, klinického priebehu, a na podklade mikroskopických zmien bola ako príčina smrti stanovená progredujúca traumatická pseudoaneuryzma zostupnej časti hrudníkovej aorty, so vznikom aortoezofageálnej fistuly po implantácii stentgraftu a následným fatálnym vykrvácaním.

DISKUSIA

Nepravá aneuryzma (pseudoaneuryzma, aneurysma spurium) vzniká vzácne, ako následok perforácie steny tepny najrôznejšieho pôvodu, kedy však vďaka miestnym anatomickým pomerom dôjde k ohraničeniu krvného výronu a zastaveniu krvácania. Vzniknutý periarteriálny hematóm je často organizovaný a väzivovo opuzdrený, takže môže imponovať ako arteriálna výduť (pravá aneuryzma). Na rozdiel od pravej aneuryzmy máva pseudoaneuryzma úzke hrdlo a stena jej vaku je tvorená len väzivom, bez prítomnosti štruktúr cievnej steny (1). V nami popisovanom prípade dosiahlo väzivo v okolí perforácie aorty hrúbku 0,7 cm, avšak hrdlo už pre pokročilejšie reparatívne zmeny nebolo možné jednoznačne identifikovať. K vzniku pseudoaneuryzmy môže dôjsť na podklade chorobného postihnutia steny aorty (2), ale najčastejšie z dôvodu úrazového poškodenia. Traumatická trhlina aorty je zriedkavým poranením u kriticky poškodených obetí s tupým poranením hrudníka. Príčinou poranení sú zväčša pády z výšky viac ako 3 m a dopravné úrazy. Tupé poranenia môžu poškodiť hrudníkovú aortu niekoľkými mechanizmami, napr. úlomkami zlomených a dislokovaných hrudníkových stavcov, penetráciou prvého rebra, alebo kľúčnou kosťou. K prasknutiu steny aorty môžu taktiež viesť veľmi rýchlo prebehnuté zmeny tlaku v aorte pri akcelerácii a decelerácii (3). Veľmi zriedkavo môže dôjsť k ruptúre steny aorty so vznikom pseudoaneuryzmy aj bez chorobného postihnutia a úrazového poškodenia (4). Vznik pseudoaneuryziem bol popísaný nielen v artériách, ale aj v žilových štepoch po implantácii koronárneho stentu (5). V nami popísanom prípade sa jednalo o nespolupracujúceho pacienta s chronickým alkoholizmom s opakovanými úrazmi, u ktorého presný spôsob vzniku posledného poranenia hrudníka nebolo možné objektivizovať. Na základe anamnézy však bolo možné konštatovať, že od vzniku nešpecifikovaného úrazu s vykonanou a zobrazovacími metódami skontrolovanou retrográdnou transfemorálnou endovaskulárnou intervenciou po úmrtie prešli 2 mesiace.

TEVAR – implantácia stentgraftu (polypropylénová trubica, na ktorú sú našité z jej vonkajšej časti nitinolové prstence, ktoré zabezpečujú jej samoexpandibilitu) predstavuje v poslednom období výrazne sa rozmáhajúce východisko nechirurgického, endovaskulárneho riešenia mnohých život ohrozujúcich stavov. Hlavným cieľom implantácie je zastaviť alebo obmedziť progresiu patologických procesov v aorte, respektíve v jej bezprostrednom okolí. Indikáciu implantácie aortálneho stentgraftu predstavujú rôzne patologické stavy napr. aterosklerotická aortálna aneuryzma, penetrujúci aortálny vred (6,7), akútna a chronická disekcia, traumatické poranenia, koarktácia aorty (8), pseudoaneuryzma a predchádzajúca urgentne vykonaná implantácia hrudného stentgraftu (9). K ďalším indikáciám patrí riešenie aortobronchiálnych fistúl (10,11). Zavádzanie nových liečebných metód je takmer stále sprevádzané aj vznikom a rozvojom nepredvídateľných problémov. Medzi dobre dokumentované komplikácie súvisiace s implantáciou aortálneho stentgraftu patrí napríklad ischémia miechy (12) a vznik aortoezofageálnej fistuly (9,13,14). V niektorých obsiahlejších prácach je vznik aortoezofageálnej fistuly po implantácii stentgraftu popísaný v časovom rozmedzí 1. až 16. mesiacov s incidenciou 1,9 % (13), pričom takmer vždy predstavuje smrteľnú komplikáciu. Ďalšia multicentrická štúdia udáva incidenciu aortoezofageálnych a aortobronchiálnych fistúl na úrovni 1,7 % (9). V nami popísanom prípade sa jednalo o rozvoj aortoezofageálnej fistuly po dvoch mesiacoch po implantácii stentu, pričom po prvotnej implantácii aortálneho stentu neboli zistené žiadne komplikácie.

Považujeme za nevyhnuté zdôrazniť diskrepanciu medzi negatívnym klinickým nálezom a zaujímavým histologickým nálezom v aorte. Za jeden z najzaujímavejších mikroskopických nálezov považujeme obraz segmentálneho defektu elastických vlákien médie s fibrózou na strane intimy a adventície v blízkosti perforácie. Obraz (obr. 10) do istej miery pripomínal zmeny pri Takayasuovej chorobe s postihnutím aorty (15). U pacienta však neboli splnené klinické diagnostické kritéria nutné na diagnózu Takayasuovej arteritídy (začiatok ochorenia vo veku ≤ 40 rokov, klaudikácia končatiny, znížený brachiálny arteriálny pulz, > 10 mm Hg rozdiel v systolickom krvnom tlaku medzi ramenami, šelest nad arteria subclavia alebo aortou, arteriografický dôkaz zúženia alebo oklúzie aorty, jej hlavných vetiev, alebo veľkých tepien končatín), a diagnózu Takayasuovej choroby nie je možné stanoviť len na základe histológie (16). Myslíme si, že práve táto oblasť aorty bola veľmi pravdepodobne primárnym miestom traumatického poškodenia a tvorila pôvodné hrdlo pseudoaneuryzmy. Poškodenie tejto

proLékaře.cz | 21.10.2026

oblasti aorty malo za následok nielen bolesti na hrudníku, ale aj klinicky udanú dysfágiu v dôsledku krvácania do okolia s rozvojom pseudoaneuryzmy, ktorá tlačila na oblasť pažeráka a spôsobovala bolesti pri prehĺtaní.

Ďalším zaujímavým histologickým nálezom v mieste poškodenia aorty bolo abnormálne ložiskové nahromadenie lymfocytov a plazmatických buniek. Dilatácia vzostupnej časti aorty s abnormálnym ložiskovým nakopením lymfocytov a plazmatických buniek sa sa popisuje pri izolovanej torakálnej aortitíde (17,18), ktorá si častokrát vyžaduje operačné riešenie. Vzhľadom k tomu, že vo vzostupnej časti oblúka aorty sme nenašli patologickú akumuláciu zápalových buniek, ako aj fakt, že u pacienta pri opakovanom echokardiografickom vyšetrení počas života nebola zistená dilatácia aorty sa o túto chorobnú jednotku v tomto prípade nejednalo.

Prítomnosť mnohojadrových buniek obsahujúcich dvojlomný materiál na strane intimy možno vysvetliť odpoveďou organizmu na prítomnosť cudzorodého polypropylénového materiálu.

V adventícii aorty zistený ojedinelý obraz endarteritis obliterans sa vyskytuje pri Takayasuovej chorobe ako aj syfilitickej aortitíde. Protilátky proti treponemám v predoperačnom období u pacienta neboli zistené, takže sa jednalo o cievne zmeny indukované reparatívnymi zmenami v okolí pôvodného traumatického poškodenia hrudníkovej aorty.

V okrajových častiach steny aorty z miesta perforácie bola zistená nekróza. Táto oblasť pevne naliehala na súčasti stentgraftu a nezistili sme žiadne iné chorobné zmeny, ktoré by perforáciu mohli jednoznačne vysvetliť. Domnievame sa preto, že najpravdepodobnejšou príčinou nekrózy a perforácie steny aorty bola dekubitálna nekróza spôsobená stentgraftom. Pacienti s implantovaným stentgraftom by mali byť aj v asymptomatickom období častejšie vyšetrovaní práve za účelom vylúčenia rozvoja tejto fatálnej komplikácie, ktorá sa môže skončiť vnútorným vykrvácaním do hrudníka, alebo vonkajším vykrvácaním cez aortoezofageálnu alebo aortobronchiálnu fistulu.

ZÁVER

Popísaný prípad dokumentuje aortoezofageálnu fistulu ako jednu z najčastejších komplikácií po implantácii aortálneho stentgraftu. Kazuistika poukazuje na nutnosť oboznámenia sa pitvajúceho lekára so súčasnými progresívnymi operačnými metódami, ktoré pri vonkajšej obhliadke nemusia zanechať prakticky žiadne zistiteľné nálezy. S takýmito operačnými technikami a ich možnými komplikáciami by mali byť jednoznačne oboznámení aj obhliadajúci lekári rozhodujúci o nariadení, respektíve nenariadení výkonu pitvy. Nenariadenie pitvy v takýchto poúrazových prípadoch, zvlášť po dlhšom čase prežívania, by jednoznačne mohlo viesť k strate súvisu medzi pôvodným úrazovým poškodením a smrťou pacienta, a tým aj k ďalším nadväzujúcim právnym súvislostiam, napr. k zmareniu práv a nárokov rodiny poškodeného, alebo k nemožnosti zmeny trestnej kvalifikácie (úraz ťažký na úraz ťažký s následkom smrti).

V uvedenom prípade by absencia presnej zdravotnej dokumentácie, nekompletné vyšetrenie aortoezofageálnej fistuly a makroskopicky nezmenených oblastí aorty mohli viesť k mylnej interpretácii nálezu, napr. ako iatrogénneho poškodenia aorty s pretrhnutím steny pažeráka pri zavádzaní aortálneho stentu, čo by v konečnom dôsledku mohlo mať vážne právne dôsledky.

POĎAKOVANIE

Za cenné konzultácie a pripomienky doc. MUDr. Janovi Lacovi, PhD. a prof. MUDr. I. Šteinerovi, DrSc. z Fingerlandovho ústavu patológie v Hradci Královom.

PREHLÁSENIE

Autor práce prehlasuje, že v súvislosti s témou, vznikom a publikáciou tohoto článku nie v konflikte záujmov a vznik ani publikácia článku neboli podporené žiadnou farmaceutickou firmou. Toto prehlásenie sa týka i všetkých spoluautorov.

LITERATÚRA

1. **Povýšil C, Šteiner I, et al.** Speciální patologie (druhé, doplněné a přepracované vydání). Galén Karolinum 2007: 8-10.
2. **Gornik HL, Creager MA.** Aortitis. *Circulation* 2008; 117(23): 3039-3051.
3. **Beslic S, Beslic N, Beslic S, Sofic A, Ibralic M, Karovic J.** Diagnostic imaging of traumatic pseudoaneurysm of the thoracic aorta. *Radiol Oncol* 2010; 44(3): 158–163.
4. **Hirai S, Hamanaka Y, Mitsui N, Morifuji K, Uegami S.** Spontaneous rupture of the ascending thoracic aorta resulting in a mimicking pseudoaneurysm. *Ann Thorac Cardiovasc Surg* 2006; 12(3): 223-227.
5. **Jirásek T, Kočka V, Szarszoi O, Pirk J.** Nepravá výduť stěny žilního štěpu štěpu u pacienta s implantovaným MGuard typem koronárního stentu: kauzistické sdělení a popis mikroskopických změn. *Cesk Patol* 2013; 49(3): 137-140.
6. **Schoder M, Grabenwöger M, Hölzenbein T, et al.** Endovascular stent-graft repair of complicated penetrating atherosclerotic ulcers of the descending thoracic aorta. *J Vasc Surg* 2002; 36: 720–726.
7. **Šteiner I.** Kardiopatologie pro patology i kardiology. Galén; 2010: 101.
8. **Santo KC, Guest P, McCafferty I, Bonser RS.** Aortoesophageal fistula secondary to stent-graft repair of the thoracic aorta after previous surgical coarctation repair. *J Thorac Cardiovasc Surg* 2007; 134(6): 1585–1586.
9. **Chiesa R, Melissano G, Marone EM, Marrocco-Trischitta MM, Kahlberg A.** Aorto-oesophageal and aortobronchial fistulae following thoracic endovascular aortic repair: a national survey. *Eur J Vasc Endovasc Surg* 2010; 39(3): 273–279.
10. **Riesenman PJ, Brooks JD, Farber MA.** Thoracic endovascular aortic repair of aortobronchial fistulas. *J Vasc Surg* 2009; 50(5): 992-998.
11. **Canaud L, Ozdemir BA, Bahia S, Hinchliffe R, Loftus I, Thompson M.** Thoracic endovascular aortic repair for aortobronchial fistula. *Ann Thorac Surg* 2013; 96(3): 1117-1121.
12. **Feezor RJ, Martin TD, Hess PJ Jr, Daniels MJ, Beaver TM, Klodell CT, Lee WA.** Extent of aortic coverage and incidence of spinal cord ischemia after thoracic endovascular aneurysm repair. *Ann Thorac Surg* 2008; 86(6): 1809-1814.
13. **Eggebrecht H, Mehta RH, Dechene A, et al.** Aortoesophageal fistula after thoracic aortic stent-graft placement: a rare but catastrophic complication of a novel emerging technique. *JACC Cardiovasc Interv* 2009; 2(6): 570–576.
14. **Sager HB, Wellhöner P, Wermelt JA, Schunkert H, Kurowski V.** Lethal hemorrhage caused by aortoesophageal fistula secondary to stent-graft repair of the thoracic aorta. *Cardiovasc Intervent Radiol* 2011; 34(2): 60–63.
15. **Weidner N, Cote RJ, Suster S, Weiss LM.** Modern Surgical Pathology (2nd ed.). Saunders, Elsevier 2009: 537-538.
16. **Arend WP, Michel BA, Bloch DA, et al.** The American College of Rheumatology 1990 criteria for the classification of Takayasu arteritis. *Arthritis Rheum* 1990; 33(8): 1129-1134.
17. **Laco J, Šteiner I, Holubec T, Dominik J, Holubcová Z, Vojáček J.** Isolated thoracic aortitis: clinicopathological and immunohistochemical study of 11 cases. *Cardiovasc Pathol* 2011; 20(6): 352-360.
18. **Holubec T, Laco J, Holubcová Z, Vojáček J, Dominik J, Šteiner I, Harrer J.** Repair of thoracic aortic aneurysm due to noninfectious aortitis. *J Card Surg* 2012; 27(2): 199-204.