proLékaře.cz | 21.10.2026

Dva případy náhlého úmrtí dětí s mesenterium commune – kazuistika

Kateřina Grusová, Milan Votava, Martin Zeman

Ústav soudního lékařství, Fakultní nemocnice u sv. Anny v Brně a Lékařské fakulty Masarykovy univerzity, Brno

SOUHRN

Vrozené vývojové vady trávicí trubice představují komplikovanou problematiku týkající se řady lékařských odvětví. Cílem tohoto příspěvku je prezentovat dva případy náhlého úmrtí dětí v důsledku volvulu a hemoragické infarzace střeva zapříčiněných vrozenou vývojovou odchylkou střeva – mesenterium commune. Při provádění pitev se v praxi s podobnými případy setkáváme zřídka, v klinické i soudně-lékařské praxi je ovšem nutné myslet na přítomnost malpozice střeva jako na možnou příčinu náhlé příhody břišní.

Klíčová slova: náhlé úmrtí – vrozené vývojové vady střeva – mesenterium commune – náhlá příhoda břišní

Two sudden deaths of chidren with mesenterium commune – a case report

SUMMARY

Congenital anomalies of the digestive system represent a complicated topic concerning many medical specializations.
The goal of this article is to describe two cases of children with mesenterium commune. First was an infant (5.5 months old female) who died shortly after being admitted to hospital with acute bronchitis, vomiting and diarrhoea. The autopsy revealed the cause of death – volvulus of the entire small intestine and the first portion of the large intestine with haemorrhagic infarsation of the intestinal wall in an infant with congenital anomaly of intestinal fixation – mesenterium commune. Second case was a 2. 5 years old female after two heart surgeries, with pulmonary hypertension, who died suddenly at home. The cause of death was volvulus of a portion of the small intestine with haemorrhagic infarsation of the intestinal wall and also mesenterium commune.
Congenital malpositions of the intestine originate due to malrotation and malfixation of the intestine during prenatal and early postnatal period. This wide range of the individual's developmental disorders always result in a condition where the topographical findings in the abdominal cavity are not as commonly found. Abnormally positioned intestines cannot develop a normal mesentery and are prone to volvulus, which represents the most serious complication with acute abdominal symptoms and when diagnosed late, it can lead to sudden death.
Whilst performing autopsies such cases are rarely seen. However in forensic medicine and also in clinical practice it is important to consider intestinal malposition as a cause of acute abdomen.

Keywords: sudden death – congenital anomalies of digestive system – mesenterium commune – acute abdomen

Soud Lek 2015; 60 (2): 17-20

Vrozené vývojové vady trávicí trubice představují komplikovanou problematiku týkající se řady lékařských odvětví. Cílem tohoto článku je prezentovat dva případy náhlého úmrtí dětí s mesenterium commune a shrnout obecné rysy značně různorodých vrozených odchylek uložení střeva.

Embryologie a anatomie

V časných stadiích vývoje embrya je gastrointestinální trakt tvořen rovnou primitivní střevní trubicí, jejíž střední část je spojena se žloutkovým váčkem, který se později zužuje a prodlužuje v ductus omphaloentericus. Tato střední část trávicí trubice je nazývána střední střevo a tvoří základ části budoucího duodena, celého tenkého a části tlustého střeva.

Střední střevo se prodlužuje rychleji než celé embryo, vzniká tak klička pupeční tvaru U, zavěšená na dorzálním mezenteriu, která má kraniální a kaudální raménko. V ose pupeční kličky probíhá základ arteria mestenterica superior. Kraniální raménko je základem jejuna a proximálního ilea, z kaudálního raménka později vzniká distální ileum, cékum, appendix a část colon po flexura lienalis.

V 5. až 6. týdnu intrauterinního vývoje dochází k herniaci pupeční kličky do extraembryonálního célomu pupečníku. Vyhřezlá pupeční klička během dalšího růstu do délky postupně dvakrát rotuje o 90° proti směru hodinových ručiček kolem osy arteria mesenterica superior.

V 10. týdnu gestace vstupují střevní kličky zpět do břišní dutiny, současně dochází k další rotaci o 90° proti směru hodinových ručiček. První vstupuje původní kraniální klička, jejunum zaujímá levou část břišní dutiny. Následně vstupuje původní kaudální klička, ileum je uloženo v pravé části břišní dutiny. Cékum je dočasně uloženo v pravém horním kvadrantu dutiny břišní.

Po zbytek gestace a v několika počátečních měsících postnatálně probíhá další prodlužování céka a jeho sestup do pravé jámy kyčelní. Po repozici střevních kliček do dutiny břišní dochází k postupné fixaci střeva k zadní stěně břišní dorsálním mesenteriem, která je dokončena až krátce po narození. (1)

Po dokončení procesu fixace je tedy tenké střevo ukotveno širokým úponem mezenteria, který probíhá od duodenojejunální junkce v levém horním kvadrantu k ileocékální chlopni

✉ ***Adresa pro korespondenci:***
MUDr. Kateřina Grusová
Ústav soudního lékařství FNUSA a LFMU
Tvrdého 2a, 662 99 Brno
tel.: 00420543185851, fax: 00420543426519
e-mail: katerina.grusova@fnusa.cz

proLékaře.cz | 21.10.2026

v pravém dolním kvadrantu. Tento závěs taktéž zajišťuje přívod arteriální krve cestou arteria mesenterica superior.

Vrozené polohové malformace střeva

Vrozené malformace spočívající v odchylce polohy střeva vznikají při nesprávné rotaci a fixaci střeva během nitroděložního a časného postnatálního vývoje. Není zcela jasné, zda k chybné poloze vede porušení sledu dějů při vývoji střeva či prosté zastavení embryonálního vývoje v určitém stadiu (2). Výsledkem je vždy stav, kdy uložení střev v dutině břišní neodpovídá obvyklým anatomickým poměrům. Tento stav lze obecně nazývat **malpozicí** střeva (2). Poruchy rotace střeva v období embryonálního vývoje lze obecně popsat jako **malrotaci**. Abnormálně rotované a uložené střevo nemůže mít obvykle utvářené mezenterium, dochází tedy zároveň k **malfixaci** střeva (3).

Poruchou rotace v různých stadiích vývoje střeva a následné fixace, či poruchou postihující pouze určitý segment střeva může vzniknout široké spektrum nálezů, které není možné striktně rozdělit a klasifikovat (2).

Epidemiologie a etiologie

Četnost výskytu malpozice střeva je v literatuře uváděna v rozsahu 1 případu na 500 až 5000 narozených dětí (2, 5). Novorození chlapci jsou postiženi dvakrát častěji než dívky, s postupujícím věkem se incidence u obou pohlaví vyrovnává (2). V pitevních nálezech jsou polohové odchylky střeva popisovány u 0,2 – 1 % případů (2), není ovšem specifikována věková struktura zemřelých.

Etiologie malpozice střeva není zřejmá, pravděpodobně se jedná o vývojovou poruchu jedince, která není dědičná (4). Přibližně u 40 % dětí s malpozicí střeva je nacházena další vývojová odchylka, nejčastěji urogenitálního systému, centrálního nervového systému či srdce (2). V literatuře bylo popsáno několik málo případů familiárního výskytu polohových odchylek střeva u sourozenců či dokonce postihující více generací (4).

Klinické příznaky a komplikace

Příznaky vrozené malpozice střeva mohou být chronické či akutní. Mezi chronické příznaky patří neprospívání dítěte, opakované zvracení žaludečního obsahu s příměsí žluči, distenze epigastria, opakované pankreatitidy, psychomotorická retardace vývoje. Některé z těchto příznaků mohou být zhoršovány příjmem potravy. Příznaky mohou být natolik nespecifické, nebo mohou úplně chybět, takže je stav náhodně diagnostikován při operačním výkonu z jiné indikace. (2)

Nejobávanější akutní komplikací vrozené malpozice střeva a s ní spojené malfixace je (kompletní) **volvulus**, tedy otočení celého tenkého střeva a části vzestupného tračníku kolem osy, kterou tvoří arteria mesenterica superior (2). K otočení střeva v tomto případě vždy dochází ve směru hodinových ručiček, a to až o 720°. Tuto situaci je nutné odlišit od **segmentálního volvulu**, kdy dochází k přetočení segmentu tenkého střeva (2). K segmentálnímu volvulu může dojít i u pacienta bez vrozené malpozice střeva.

Klinický obraz volvulu závisí na současné přítomnosti strangulace, tedy znemožnění cévního zásobení stlačením cév mezenteria. Příznaky jsou způsobeny akutní neprůchodností trávicího traktu a akutní ischemií postiženého úseku střeva. Jedná se o náhlou příhodu břišní, která typicky vzniká z plného zdraví. Projevuje se náhlou silnou bolestí břicha, dítě je výrazně neklidné. Dochází ke zvracení žaludečního obsahu zbarveného žlučí, břicho je vzedmuté a břišní stěna tvrdá. Postupně dochází k rozvoji šokového stavu, dítě je apatické. Při znemožnění přítoku a odtoku krve dochází k otoku a hemoragické infarzaci střevní stěny až k její nekróze, střevní obsah je zbarven krví. Krevní ztráta vede k anémii až hemoragickému šoku. (2)

POPIS PŘÍPADŮ

5,5měsíční dívka byla léčena s akutní bronchitidou, byl podáván Augmentin. Sedmý den léčby došlo dle rodičů ke zhoršení zdravotního stavu, dívka jednou masivně zvracela a jedenkrát měla řídkou stolici, byla spavá a velmi bledá. Téhož dne byla přijata k hospitalizaci na dětském a kojeneckém oddělení.

Dívka byla jediným dítětem zdravých rodičů, doposud zdravá, řádně očkovaná, plně kojená. Dítě matčiny sestry zemřelo ve věku 1 roku na vrozenou srdeční vadu, kdy nebyla vyvinuta jedna ze srdečních komor. Z tohoto důvodu byla dívka sledována na kardiologii, prenatálně ani postnatálně nebyla zjištěna žádná jednoznačná patologie.

Při vstupním vyšetření byly nalezeny následující odchylky: celková alterace stavu, tachykardie až 200/min, kůže bledá až mramorovaná, hrdlo zarudlé a prosáklé, břicho mírně vzedmuté, ale měkké a prohmatné, bez rezistence. Teploty neměla. Při prvním laboratorním vyšetření byly zjištěny snížené hodnoty hemoglobinu (113,0 g/l) a hematokritu (0,334), při opakovaném laboratorním vyšetření téhož dne bylo patrné další snížení hodnoty hemoglobinu (75,0 g/l), hematokritu (0,216) a počtu erytrocytů (3,0 x 10^{12}/l). Dále byla popsána mírná hyperglykémie a hypernatrémie.

Ze zobrazovacích vyšetření byl zhotoven rentgenový snímek hrudníku, nebyly nalezeny chorobné změny na plicích, byla popsána dilatace levostranných srdečních oddílů a bulbu aorty a bylo vysloveno podezření na vrozenou srdeční vadu.

Během několika hodin hospitalizace docházelo k další anemizaci, poruchám vědomí a následně ke kardiorespiračnímu selhání a úmrtí. Jako příčina úmrtí v Listu o prohlídce zemřelého byla uvedena septikémie.

Byla provedena zdravotní pitva na Ústavu soudního lékařství Fakultní nemocnice u sv. Anny v Brně. Bylo nalezeno mírné překrvení sliznice dýchacích cest, srdce bez patrných vývojových vad, mírně dilatovaná vzestupná aorta. V dutině břišní bylo přítomno 40 ml hemoragického výpotku. Omentum majus nebylo vytvořeno. Závěs tenkého střeva nebyl obvykle fixován k zadní stěně dutiny břišní, byl společný s volným mesocolon vzestupného tračníku – mesenterium commune (obr. 1, 2, 3). Cévní zásobení těchto oddílů pocházelo z arteria mesenterica superior. Kličky tenkého střeva a vzestupný tračník byly rotovány o 360° ve směru hodinových ručiček, došlo k zaškrcení cévní stopky mesenteria, přechodu duodena v jejunum a příčného tračníku. Kličky tenkého střeva, cékum a appendix byly hemoragicky infarzovány (obr. 1). Střevním obsahem byla krví zbarvená tekutina. Jako příčina úmrtí byla stanovena hemoragická infarzace při volvulu tenkého a části tlustého střeva při vrozené vadě fixace střeva – mesenterium commune.

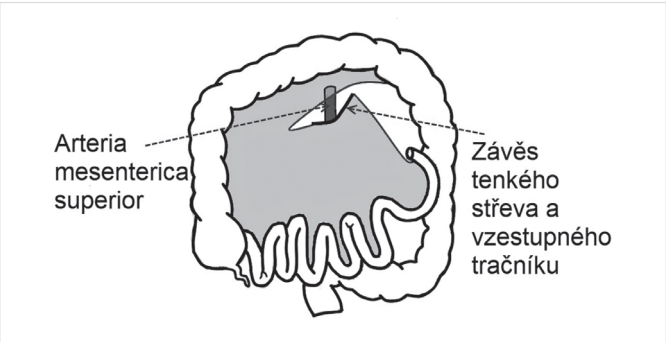

Obr. 1. Schématické znázornění mesenterium commune.

proLékaře.cz | 21.10.2026

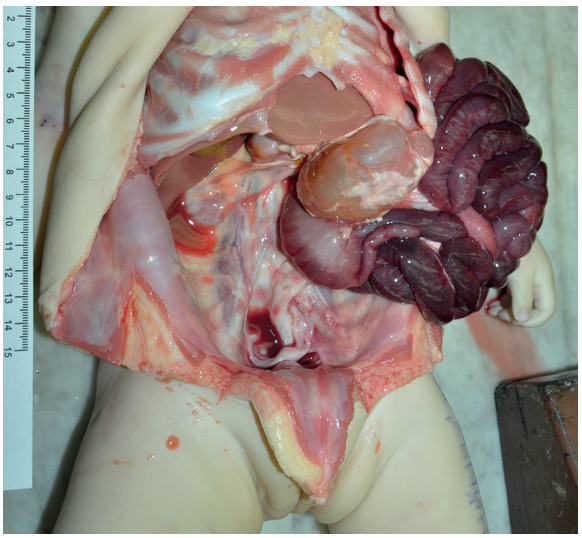

Obr. 2. Nález v dutině břišní u 5,5měsíční dívky. Volvulus celého tenkého střeva a vzestupného tračníku se strangulací a s hemoragickou infarzací střevní stěny. Není přítomen obvyklý široký úpon mezenteria k zadní stěně dutiny břišní, probíhající od duodenojejunální junkce do pravého dolního kvadrantu dutiny břišní. Závěs tenkého střeva je úzký, společný s volným mesocolon vzestupného tračníku – mesenterium commune.

Obr. 3. Detail nálezu v dutině břišní u 5,5měsíční dívky. Úzký závěs tenkého střeva a vzestupného tračníku s cévním zásobením cestou arteria mesenterica superior.

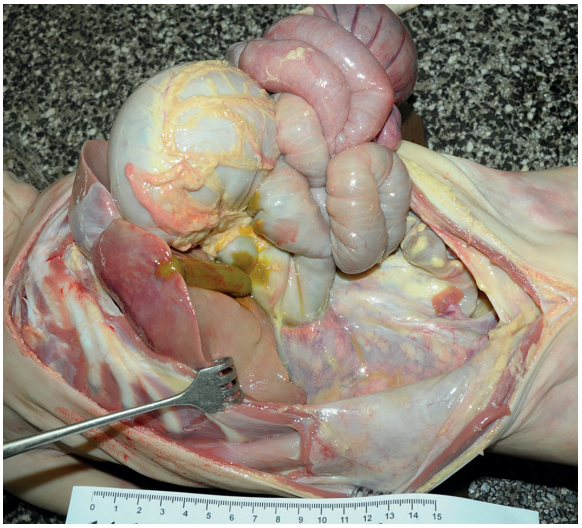

Obr. 4. Nález v dutině břišní u 2,5leté dívky. Segmentální volvulus tenkého střeva s hemoragickou infarzací střevní stěny v postiženém úseku. Ani v tomto případě není přítomen obvyklý široký úpon mezenteria k zadní stěně dutiny břišní. Závěs tenkého střeva je úzký, společný s volným mesocolon vzestupného tračníku – mesenterium commune.

O několik měsíců později došlo k podobnému případu. Jednalo se o náhlé úmrtí 2,5leté dívky, která byla dlouhodobě sledována na dětské kardiologii, v minulosti dvakrát prodělala ligaci otevřené Botallovy tepenné dučeje, trpěla plicní hypertenzí. Toho času bylo diagnostikováno opětovné otevření dučeje, další operace byla rodiči odmítnuta vzhledem k přidružené plicní hypertenzi a celkovému závažnému stavu dítěte. Dívka byla v domácí péči rodičů, v noci došlo ke zhoršení dušnosti, později k bezvědomí, přivolaná posádka Zdravotnické záchranné služby s lékařem prováděla rozšířenou resuscitaci, kterou se nepodařilo obnovit životní funkce. Ačkoli se příčina úmrtí jevila jako zřejmá, byla vzhledem k úmrtí mimo zdravotnické zařízení doporučena zdravotní pitva na Ústavu soudního lékařství v Brně.

Při pitvě byla potvrzena přítomnost otevřené tepenné dučeje, ve spolupráci s I. patologicko-anatomických ústavem Fakultní nemocnice u sv. Anny v Brně byla diagnostikována intersticiální plicní fibróza. Jako příčina úmrtí byla překvapivě stanovena hemoragická infarzace části tenkého střeva při segmentálním volvulu tenkého střeva u pacientky s vrozenou vadou fixace střeva – mesenterium commune (obr. 4). 30 cm dlouhý úsek střední části tenkého střeva byl přetočen o 360° proti směru hodinových ručiček.

DISKUZE

Vzhledem ke složitosti embryonálního vývoje střeva, velkému množství možných výsledných patologických stavů při poruše tohoto vývoje a nejednotné terminologii je vhodné při popisu malpozicí střeva vycházet ze znalostí embryologie a z detailního popisu topografického nálezu. Během eviscerace a pitvy je vhodné postupně fotograficky dokumentovat nález v dutině břišní, protože při manipulaci se střevem není možné zachovat původní uspořádání střevních kliček, rozsah přetočení postiženého segmentu apod. Zvláště pokud není přítomnost polohové odchylky střeva u pacienta předem známá, či není uvedena v přiložené zdravotnické dokumentaci, může být orientace v topografickém nálezu komplikovaná.

Problém nejednotné terminologie je zvláště patrný v literatuře při uvádění četnosti výskytu malpozice střeva (tedy obecně stavu, kdy uložení v dutině břišní neodpovídá obvyklým anatomickým poměrům). Dostupné údaje se pohybují od 1:500 po 1:5000 narozených dětí (2,5). Autoři volně používají termíny malpozice, malrotace, nonrotace, aniž by jasně definovali pojem a výsledky se značně liší. Při uvádění četnosti polohových odchylek střeva v pitevních nálezech (0,2 – 1 % případů) (2) není specifikována věková struktura zemřelých, která je důležitým údajem, protože jak bylo uvedeno výše, proces fixace střeva je dokončen až v postnatálním období. U skupiny novorozenců a předčasně narozených dětí bychom tedy očekávali incidenci vyšší.

ZÁVĚR

Při provádění pitev se v praxi pouze zřídka setkáváme s podobnými případy náhlého úmrtí v důsledku volvulu a následné hemoragické infarzace střeva zapříčiněných vrozenou vývojovou odchylkou střeva. Na prezentovaných kazuistikách je ovšem patrné, že v klinické i soudně-lékařské praxi je nutné myslet na přítomnost malpozice střeva jako na možnou příčinu náhlé příhody břišní.

PROHLÁŠENÍ
Autor práce prohlašuje, že v souvislosti s tématem, vznikem a publikací tohoto článku není ve střetu zájmů a vznik ani publikace článku nebyly podpořeny žádnou farmaceutickou firmou. Toto prohlášení se týká i všech spoluautorů.

proLékaře.cz | 21.10.2026

LITERATURA

1. **Vacek Z.** Embryologie pro pediatry. 2., doplněné vydání. Praha: Karolinum společně s Nakladatelstvím a vydavatelstvím JP; 1992.
2. **Pumberger W, Kargl S.** Malposition of the intestine malposition malrotation volvulus "midgut volvulus". *Eur Surg.* 2012; 44(4): 237-247.
3. **Strouse PJ.** Disorders of intestinal rotation and fixation ("malrotation"). *Pediatr Radiol.* 2004; 34(11): 837-851.
4. **Beaudoin S, Mahtiot-Gavarin A, Gouizi G, Bargy F.** Familial malrotation: report of three affected siblings. *Pediatr Surg Int.* 2005; 21(10): 856-857.
5. **Kamal IM.** Defusing the intraabdominal ticking bomb: intestinal malrotation in children. *CMAJ.* 2000; 162(9): 1315-1317.

RECENZE

Soudní znalectví v oboru zdravotnictví

Miroslav Hirt a kolektiv

Publikace vydávaná nakladatelstvím Grada v závěru roku 2014 přináší stručný a ucelený přehled informací potřebných k výkonu činnosti znalců jmenovaných pro obor zdravotnictví. Dovoluje zejména budoucím a začínajícím odborníkům velmi dobrou orientaci v problematice, usnadňuje edukaci v rámci jejich přípravy ke jmenování při účasti v tzv. kurzu znaleckého minima a usnadní tak vstup lékařů do znalecké činnosti.

Zohledňuje přitom specifika znalectví právě ve zdravotnictví, zejména práci znalce se zdravotnickou dokumentací, znalecké úkony proveditelné pouze lékaři, řeší potřebné právní otázky atd.

Stěžejní kapitola se věnuje skladbě znaleckého posudku při posuzování zdravotního stavu a poškození zdraví člověka.

Je koncipována velmi prakticky, tak aby jmenovaný znalec měl kdykoliv k dispozici příručku s informacemi, jak postupovat ve všech fázích zpracování posudku, a to včetně příloh s potřebnými vzory.

Předkládaná kniha nepochybně má svůj význam i pro zadavatele znaleckých posudků, zejména orgány činné v trestním řízení, advokáty a další.

Osobně jako absolvent kurzu znaleckého minima pro znalce v oboru zdravotnictví organizovaném Ústavem soudního lékařství LF Masarykovy univerzity a FN u sv. Anny v Brně tuto publikaci velmi oceňuji jako přínosnou a usnadňující výkon mé znalecké činnosti.

V Brně 28.1.2015

Prof. MUDr. Aleš Hep, CSc.
Přednosta IGEK FN a LF MU Brno