proLékaře.cz | 21.10.2026

Ultrastrukturální diagnostika hypertrofické kardiomyopatie s mutací β-aktinu u náhlého úmrtí - kazuistika

Vajtr David[1], Staněk Libor[2], Dogoši Marek[1], Benada Oldřich[3], Strejc Přemysl[1], Dundr Pavel[2]

[1] Ústav soudního lékařství a toxikologie 1. LFUK a VFN
[2] Ústav patologie 1. LFUK a VFN
[3] AVČR, Laboratoř elektronové mikroskopie

SOUHRN

Úvod: Do diagnostiky kardiomyopatií ve forenzní medicíně patří metody světelné i elektronové mikroskopie a v současné době i metody molekulární biologie. Případ: Vyšetření myokardu u 27-letého muž, který zkolaboval při cestě do práce, přivolané RZS se nepodařilo obnovit vitální funkce.Výsledky: Světelnou a elektronovou mikroskopií byly prokázány změny svědčící pro kardiomyopatii (nepravidelně probíhající hypertrofické kardiomyocyty, ultrastrukturálně neuspořádanost Z proužků, zmnožení mitochondrií, myofibrily probíhající longitudinálně i transverzálně). Genetické vyšetření prokázalo mutaci beta-aktinu. Závěr: Kardiomyopatie může být příčinou náhlého úmrtí u mladých jedinců a její diagnostika vyžaduje interdisciplinární spolupráci.

Klíčová slova: náhlé úmrtí – hypertrofická kardiomyopatie – ultrastruktura kardiomyocytu – genové mutace

Ultrastruktural diagnosis of hypertrophic kardiomyopathy with β-aktin mutation in sudden death –case report

SUMMARY

Introduction: Light microscopy and electron microscopy rank among methods to diagnose of cardiomyopathy in forensic medicine, and, recently, the methods of molecular biology. Methods: Investigation of 27 year old man who collapsed on his way to work. The Rescuers did not succeed resuscitation of vital function. Samples were H-E stained and processed for the electron microscopy. RNA was isolated from the tissue for the alpha, beta, gama actine primer investigation. Results: By H-E staining we proved irregular hypertrophic cardiomyocytes (disarray) with the links and loci patches of thin fibrosis. Ultrastructurally we diagnosed a disarray of Z-bands, accumulation of mitochondria, rectangular nuclei of cardiomyocytes. We have detected rare plasmocytes and leucocytes with specific granules in cytoplasma. In the electronogrames we can see myofibriles oriented longitudinally and transversally. A genetic examination demonstrated beta actin mutation. Conclusion: Cardiomyopathy can be a cause of sudden and unexpected death in young individuals and its diagnostics requires an interdisciplinary collaboration.

Keywords: Sudden and unexpected death – hypertrophic cardiomyopathy – ultrastructure of cardiomyocyte – gene mutation.

Soud Lek 2014; 59(2): 17-19

Hypertrofická kardiomyopatie (HKM) je často příčinou náhlé smrti v mladém věku (rizikovým faktorem je věk 10-35 roků). Náhlá smrt probíhá pod obrazem arytmie (fibrilace komor, komorové tachykardie). K úmrtí dochází v 60 % případů při lehké námaze nebo v klidu, ve 40% při sportu a výrazné námaze (1,2). Maron BJ a spolupracovníci popsali náhlá úmrtí sportovců (basketbalistů, hráčů amerického fotbalu) zapříčiněné selháním oběhu u HKM (3). Při autoptickém vyšetření (1) se popisuje asysmetrická subvalvulární hypertrofie komorového septa, lokalizována v bazální (subaortální) části, jizvení myokardu a bělavé ztluštění (fibrosa) endokardu (asi ve 30% případů). Při obstrukční kardiomyopatii (tvoří 25-30% případů) zbytnělá svalovina zužuje výtokovou část levé komory. V 70-75% případů jsou hypertrofické kardiomyopatie (HKM) neobstrukční (4,5).

Hypertrofická HKM je genetické onemocnění na podkladě více než 400 mutací ve 14 genech. Mezi nejčastější patří mutace genu MYH7 těžkého řetězce beta-myosinu v 20-25%, myosinového vazebného proteinu C MYBPC3 v 15-20% a srdečního troponinu T a I a alfa-aktinu v 1% (6,7)

Adresa pro korespondenci:
As. MUDr. David Vajtr, Ph.D.
Ústav soudního lékařství a toxikologie, 1. LF UK a VFN v Praze
Studničkova 4, 128 00 Praha 2
tel.: 224968603
e-mail: Vajtr777@seznam.cz

MATERIÁL A METODIKA

Mikroskopické vyšetření

Vzorky tkáně myokardu pravé i levé komory srdeční (u 27 letého muže, který zkolaboval při cestě do práce a přivolané RZS se nepodařilo obnovit vitální funkce) byly při pitvě odebrány a fixovány ve formaldehydu, následně barveny hematoxilinem-

proLékaře.cz | 21.10.2026

Tabulka 1. Použité primery pro β–aktin, γ-aktin, a primer pro aktin hladkých svalových vláken α-SMA.

Gene	Primer	Sequence (5´ to 3´)
β-aktin	sense	AGGCCAACCGCGAGAAGATGACC
β-aktin	antisense	GAAGTCCAGGGCGACGTAGCAC
γ-aktin	sense	GTCTGTGGCTTGGTGAGTCT
γ-aktin	antisense	GAAACTGGGTCCTACGGCTT
α-SMA	sense	AGGTAACGAGTCAGAGCTTTGGC
α-SMA	antisense	CTCTCTGTCCACCTTCCAGCAG

-eosinem. Z vybraných parafinových bločků byly odebrány části tkáně pro elektronmikroskopické vyšetření. Tkáně byly přefixovány v 3% glutaraldehydu v cacodylatovém pufru a postfixovány v 2% osmium tetroxidu. Ultratenké řezy byly vyšetřeny na přístroji Philips CM100 (FEI, formerly Philips EO, the Netherlands), elektronogramy byly zhotoveny digitálně MegaViewII skanovací kamerou a zpracovány v programu Analysis 3.2 Pro software.

Genetické vyšetření

Ze vzorku tkáně myokardu byla izolována RNA (RNeasy® Mini Kit; Qiagene), následně byla provedena PCR reverzní transkripce (RevertAid™ H Minus First Strand cDNA Synthesis Kit; Fermentas).

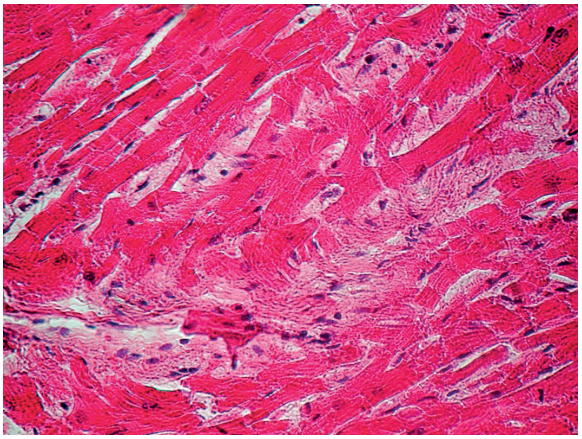

Obr. 1. Hypertofie a disarray kardiomyocytů v levé komoře srdeční, v centrální části jsou patrná ložiska intersticiální myofibrosy, barvení H-E, zvětšení 400x.

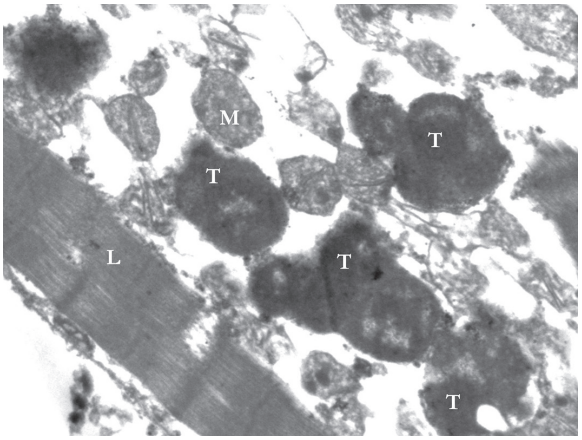

Obr. 2. Transverzálně probíhající myofibrily (T), různě denzí oblasti sarkomery s myosinovými filamenty a světlejší oblasti aktinových filament v longitudinálně probíhajících myofibrilách (L). V okolí myofibril nacházíme mitochondrie (M) s kristami (elektronogram, zvětšení 10 000x).

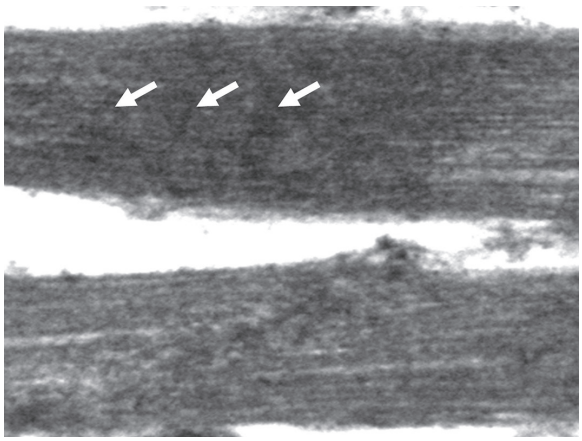

Obr. 3. Neuspořádané Z-proužky, sarkomera bez příčného pruhování, setřelá ultrastruktura Z-disků (šipka), I-proužků. (elektronogram, zvětšení 15 000x).

Zamražená cDNA byla následně amplifikována pomocí PCR za použití primerů (tab. 1) pro β–aktin, γ-aktin, a primeru pro aktin hladkých svalových vláken α-SMA (Proligo; Sigma), s detekcí na agarozovém gelu (Bio Basic Inc.) po proběhlé elektroforéze. Jako kontrola byla použita izolovaná ribonukleová kyselina z dělohy.



Obr. 4. Genetické vyšetření změn s výstupem na gelu po elektroforéze. U kontrolního vzorku izolované RNA z dělohy byly diagnostikovány PCR produkty genu pro alpha, beta (šipka v oblasti PCR produktu 332 bp beta aktinu) a gama-aktin.



Obr. 5. Genetické vyšetření změn s výstupem na gelu po elektroforéze. U pacienta byly ve vzorku izolované RNA diagnostikovány PCR produkty genu pro alpha a gama-aktin. PCR produkt genu pro beta aktin není přítomen (šipka v oblasti PCR produktu 332 bp beta aktinu), hvězdičkou označena absence bendu beta aktinu, je diagnostikována přestavba (bodová mutace) genu pro β-aktin.

proLékaře.cz | 21.10.2026

VÝSLEDKY

Autoptický nález a mikroskopické vyšetření

Zevní prohlídkou těla zemřelého muže byly zjištěny drobné úrazové změny obličeje a pravé ruky (oděrky a krevní výrony mající známky vitální reakce). Při pitvě byl dominantní patomorfologický nález excentrické hypertrofie myokardu, hmotnost srdce 670 g. V levé komoře srdeční ve výtokovém traktu byla zjištěna fibrosa endokardu. Světelnou mikroskopií barvením H-E jsme prokázali nepravidelně probíhající hypertrofické kardiomyocyty (disarray) se spojkami a ložiska řídké dispersní myofibrozy v levé komoře srdeční (obr.1). Metodou elektronové mikroskopie jsme na ultrastrukturální úrovni diagnostikovali neuspořádanost Z proužků, zmnožení mitochondrií, byla pozorovaná obdélníkovitá jádra kardiomyocytů. Na elektronogramech byly patrné myofibrily probíhající longitudinálně i transverzálně (obr.2 -3). Nacházeli jsme i ojedinělé plazmocyty a polymorfonukleární leukocyty se specifickými granuly v cytoplazmě perivaskulárně.

Molekulárně biologické vyšetření

Genetické vyšetření na detekci bodových mutací β–aktinu, γ-aktinu a α-SMA při použití kontrolního vzorku izolované RNA z dělohy (obr. 4). Ve vzorku pacienta s HKM (obr.5) jsme identifikovali přestavbu DNA (bodovou mutaci) genu pro β-aktin (u kontroly nemutovaný homozygot tvoří velice silný bend na polyklonální pozadí 332 bp). U γ-aktinu (možnost heterozygotnosti) a α-SMA nebyla prokázána genetická abnormalita.

DISKUZE

Forenzní význam HKM vyplývá z konsekvencí a okolností náhlé srdeční smrti. Ke smrti maligní arytmií může dojít v různých situacích, kupř.při sportovních aktivitách, u účastníka silničního provozu nebo v zaměstnání s dalšími následky (pracovní úraz, dopravní nehoda apod.). Etiologii úrazových změn na těle, zejména u osob do 40-ti let věku je nutné vyloučit kraniotrauma při nálezu oděrek a krevních výronů na hlavě, pak lze vysvětlit pádem umírajícího při maligní arytmii. Autoptický nález zbytnění srdce (hmotnost 500-800 g) je společná patognostická markanta u HKM mladých osob. Bělavé ztluštění (fibrosa) endokardu, subvalvulární hypertrofie svaloviny levé komory a mikroskopický průkaz proplétajících se snopců svalových vláken (disarray) jsou základními znaky diagnostiky hypertrofické kardiomyopatie (1).

V naší kazuistice jsme použili pro průkaz kardiomyopatie metodu disekce vzorku tkáně z myokardu již zalitého do parafinových bločků a následného zpracování pro elektronovou mikroskopii. Kvalita elektronogramů byla ovlivněna již primárně počínající autolýzou myokardu nastupující od úmrtí do pitvy zemřelého a sekundárně fixací paraformaldehydem. Naše data jsme srovnávali s elektronogramy ostatních autorů (1,2,5). Identifikovali jsme základní markanty HKM (longitudinální i transversální myofibrily, neuspořádanost Z-proužků i zmnožení mitochondrií). Podařilo se nám získat data o ultrastruktuře kardiomyocytů, jejichž vypovídací hodnota byla pro potřeby forenzní diagnostiky dostačující. Metodou molekulární genetiky jsme prokázali mutaci β-aktinu. Bodová mutace v oblasti nasednutí primerů na cDNA je příčinou absence PCR produktu genu pro beta-aktin ve srovnání s kontrolním vzorkem. Důsledkem této bodové mutaci může dojít k nedostatečné tvorbě kontraktilní síly, následně ke snížení aktivity aktin-myozinové ATPázy a následnému rozvolnění aktinu a myozinu. V současnosti je zvažované genetické vyšetření u náhlých úmrtí mladých osob kde jako možná etiologie náhlé srdeční smrti přichází v úvahu syndrom long-QT (8).

LITERATURA

1. **Šteiner I.** Patologie hypertrofické kardiomyopatie. *Kardiofórum* 2008; 6(2): 9-16.
2. **Maron BJ, Fananapazir L.** Sudden cardiac death in hypertrophic cardiomyopathy. *Circulation* 1992; 85(1 Suppl): 157-163.
3. **Maron BJ, Roberts WC, McAllister HA, Rosing DR, Epstein SE.** Sudden death in young athletes. *Circulation* 1980; 62(2): 218-229.
4. **Elliott P, McKenna WJ.** Hypertrophic cardiomyopathy. *Lancet* 2004; 363: 1881-1891.
5. **Hughes SE.** The pathology of hypertrophic cardiomyopathy. *Histopathology* 2004; 44(5): 412- 427.
6. **Tomašov P.** Genetika hypertrofické kardiomyopatie. *Kardiofórum* 2008; 6: 5-8.
7. **Veselka J, et al.** Hypertrofická kardiomyopatie a příbuzná témata. Galén, 2006. ISBN: 80-7262-443-1.
8. **Zeman M, Sepši M, Vojtíšek T, Šindler M.** Suddenly deceased young individuals autopsied at the Department of forensic medicine, Brno – analysis. *Soud Lek* 2012; 57(3): 44-47.

ZE SPOLEČNOSTI

Plk. v.v. MUDr. František Vorel, CSc.

Dne 9. ledna 2014 zemřel nestor vojenského soudního a leteckého lékařství, vedoucí lékař Ústavu leteckého zdravotnictví ÚVN Praha, plk. v.v. MUDr. František Vorel, CSc., čestný člen Společnosti soudního lékařství a soudní toxikologie JEP.

V roce 2009 jsem psal s kolegy z Vojenského ústavu soudního lékařství do rubriky Osobní zprávy panu doktoru Vorlovi blahopřání k osmdesátým narozeninám. Ve zdravici jsem uváděl jeho zásluhy nejen o vznik leteckého soudního lékařství v ČSR, ale i o rozvoj a spolupráci s vojenským soudním lékařstvím Ústřední vojenské nemocnice v Praze. Všichni, kdo jsme jej kdy potkali a spolupracovali s ním, jsme jej znali jako velmi vzdělaného, ale přes to skromného, obětavého, zdvořilého a milého člověka. Dodnes vzpomínáme na jeho laskavý humor, vynikající organizační schopnosti a nadhled při práci. Nikdy neodmítl poradit a pomoci. Jeho odkaz v podobě leteckého soudního lékařství se podařilo udržet dodnes a dále i rozvíjet.

Těžká nemoc jej sužovala poslední roky, až ji podlehl počátkem roku 2014, kdy si Vojenský ústav soudního lékařství (VÚSL) ÚVN připomíná 60 let od svého vzniku. Ústav leteckého zdravotnictví (ÚLZ), kde plk. MUDr. František Vorel, CSc. po celý odborný život působil, si připomenul svoji šedesátiletou existenci v loňském roce.

Jsme vděčni a vážíme si všeho, co doktor Vorel v našem oboru a pro zdravotnickou službu armády vykonal.

Miloš Sokol a kolegové z VÚSL a ÚLZ Praha