proLékaře.cz | 21.10.2026

Úrazové změny nitrohrudních orgánů vzniklé při externí mechanické kardiopulmonální resuscitaci. Kazuistiky

Miroslav Kůdela, Iva Grossová, Přemysl Strejc

Ústav soudního lékařství a toxikologie VFN v Praze a 1.LF UK

SOUHRN

Popisujeme čtyři případy pitvaných osob, u kterých byla před smrtí prováděna zevní mechanická kardiopulmonální resuscitace systémem Lucas (n=3) a systémem AutoPulse (n=1). Ve všech případech byly pitvou prokázány úrazové změny běžně popisované v různých studiích, avšak kromě těchto obvyklých poranění provázejících mechanickou kardiopulmonální resuscitaci byly ve všech námi uvedených případech zjištěny úrazové změny nitrohrudních orgánů, které až na výjimky nejsou běžně i přes daleko širší počet zkoumaných osob popisovány.

Klíčová slova: kardiopulmonální resuscitace – Lucas – AutoPulse – nitrohrudní poranění

Traumatic changes of intrathoracic organs due to external mechanical cardiopulmonary resuscitation. Case reports

SUMMARY

External mechanical resuscitation systems were developed for continuous and effective chest compression with the goal to increase the probability of spontaneous blood circulation renew. We describe results of four autopsy cases, where the external mechanical resuscitation by system Lucas (n=3) and AutoPulse (n=1) was performed prior to death. In all the cases were found traumatic changes which are commonly described in various studies such as skin abrasions on the chest, multiple rib fractures, fracture of the sternum and hematoma in the mediastinum or pericardium. In addition to these usual traumatic changes accompanying mechanical cardiopulmonary resuscitation we have observed injuries of intrathoracic organs, mainly the contusions of the heart and contusions and laceration of the lungs. In addition to these changes were in one case, associated with prolonged AutoPulse resuscitation, found ruptures of intima of the right common carotid artery. These injuries, with few exceptions, are not commonly described even over much wider number of examined persons. Injuries of the abdominal organs in connection with mechanical resuscitation, as described in a few case reports, were not present. However in one case there was found contusion of myocardium due to the external resuscitation by the Lucas system with clinical manifestation of sudden coronary incident even though the cause of death was massive thrombotic embolism to pulmonary arteries. All reported cases were similar in the relatively long-lasting mechanic cardiopulmonary resuscitation and prolonged time of dying of the patients.

Keywords: cardiopulmonary resuscitation – Lucas – AutoPulse – intrathoracic injury

Soud Lek 2013; 58(3): 42–44

Systémy externí mechanické resuscitace byly vyvinuty pro potřeby výkonné kontinuální masáže hrudníku, která by zvýšila šanci pro obnovu spontánní krevní cirkulace. Externí mechanická kardiopulmonální resuscitace (KPR) je u nás zastoupena dvěma systémy, které se vzájemně liší zejména technickým provedením a mechanismem komprese hrudní stěny. Principem systému AutoPulse je periodické stlačování celého hrudníku širokým hrudním pásem, naproti tomu u systému Lucas dochází k nepřímé srdeční masáži (aktivní kompresi i dekompresi) pomocí pumpy s pístem umístněným na oblast sterna.

V souvislosti s používáním zevních mechanických resuscitačních systémů se popisuje vznik řady „běžných" úrazových změn. Patří mezi ně kupř. kožní oděrky na hrudníku, mnohočetné zlomeniny žeber, zlomenina hrudní kosti, krevní výrony v předním mediastinu či krevní výrony v osrdečníku. V některých studiích věnujících se srovnání úrazových změn vzniklých při ruční a mechanické KPR bylo publikováno, že co se iatrogenně vzniklých úrazových změn týče, není mezi těmito postupy rozdíl (1). V jiné nezávisle probíhající studii srovnávající ruční a mechanickou resuscitaci byla pro změnu prokázána výrazně vyšší incidence poranění hrudníku v souvislosti s mechanickou hrudní masáží (2). Předložené jednotlivé případy ukazují, že při intenzivní a zejména protrahované mechanické KPR mohou vznikat kromě běžně popisovaných poranění hrudní stěny rovněž úrazové změny nitrohrudních orgánů (srdce a plic), které až na výjimky (3) nejsou v souvislosti s mechanickou resuscitací běžně popisovány. Poranění nitrobřišních orgánů v souvislosti s mechanickou resuscitací, jak uvádějí některé kasuistiky (4), jsme sami nezaznamenali. Nicméně v jednom případě bylo zevní mechanickou resuscitací systémem Lucas pohmožděno srdce s klinickou manifestací náhlé koronární příhody (5).

✉ ***Adresa pro korespondenci:***
MUDr. Miroslav Kůdela
Ústav soudního lékařství a toxikologie VFN v Praze a 1.LF UK
Studničkova 4, 128 00 Praha 2
tel.: 224 968 619
e-mail: miroslav.kudela@vfn.cz

POPIS PŘÍPADŮ

V prvním případě se jednalo o muže 39 let starého, který byl nalezen venku na ulici bez známek života. Po iniciální fázi manu-

proLékaře.cz | 21.10.2026

Obr. 1. Krevní výrony v mediastinu.

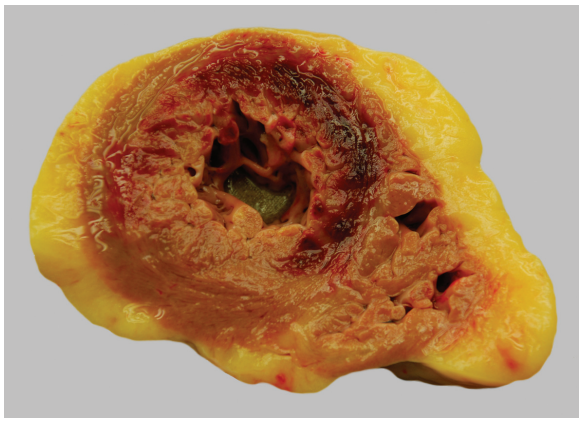

Obr. 2. Kontuze myokardu přední stěny levé komory a mezikomorového septa.

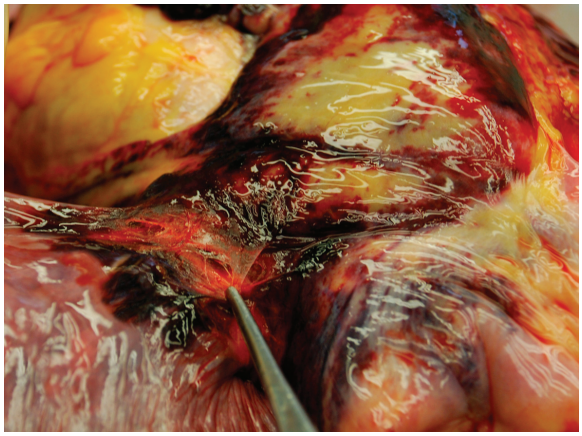

Obr. 3. Krevní výrony a trhliny v plicním hilu.

ální resuscitace byla zahájena masáž systémem AutoPulse, která trvala přibližně 60 minut. Po převozu do nemocnice dalších 60 minut pokračovala mechanická resuscitace systémem Lucas, která však byla neúčinná a po 2 hodinách mechanické KPR byla lékaři konstatována smrt. Bezprostřední příčinou smrti bylo pohmoždění a otok mozku s krvácením pod tvrdou plenu mozkovou při zlomenině klenby lební, kterou dotyčný utrpěl při pádu na záhlaví v opilosti. Z úrazových změn v oblasti hrudníku byla vedle kožní oděrky bez známek vitální reakce pitvou dále zjištěna zlomenina hrudní kosti, zlomenina 4. žebra vlevo a zejména pohmoždění horního laloku levé plíce.

Ve druhém případě došlo k náhlému kolapsu 65 let starého muže v zubní ordinaci. U pacienta byla bezprostředně zahájena manuální KPR s opakovanou srdeční defibrilací a následnou zevní mechanickou masáží hrudníku systémem Lucas. Po úspěšném obnovení životních funkcí byl pacientovi za odstup levé věnčité tepny implantován kovový stent. Následovala zástava krevního oběhu s opakovanou zevní masáží hrudníku systémem Lucas a připojením pacienta k systému extrakorporální membránové oxygenace. Po přechodné stabilizaci životních funkcí pacient po asi 40 hodinách od počátku resuscitace umírá. Bezprostřední příčinou smrti byl infarkt myokardu. V souvislosti s resuscitací byly pitvou zjištěny podkožní krevní výrony na hrudníku, zlomeniny žeber oboustranně, zlomenina hrudní kosti a rozsáhlé krevní výrony v předním mediastinu (obr. 1). Z poranění nitrohrudních orgánů bylo pitvou zjištěno a následným histologickým vyšetřením verifikováno pohmoždění srdce (obr. 2) a pohmoždění a trhliny plic v oblasti hilu (obr. 3).

V dalším případě se jednalo o stejně starého muže, který náhle zkolaboval doma. Pacient byl nejdříve krátce resuscitován manželkou, po příjezdu RLP byla provedena defibrilace, po které pokračovala nejdříve manuální, následně zevní mechanická resuscitace systémem Lucas. Celková doba ruční masáže srdce trvala přibližně 50 minut, mechanická resuscitace dalších 50 minut. Po příjezdu do nemocnice byl systém Lucas pro spontánní srdeční aktivitu odpojen, avšak v průběhu dalších vyšetření (EKG, koronarografie) byla nutná opakovaná manuální KPR. Selektivní koronarografií byl zjištěn uzávěr předního mezikomorového raménka levé věnčité tepny s následným odsátím několika bílých trombů. Významná stenóza tepny jako takové však klinickým vyšetřením v místě uzávěru zjištěna nebyla, což potvrdila i následně provedená pitva. Bezprostřední příčinou smrti byla masivní trombotická embolie plicní tepny oboustranně. V souvislosti s masáží hrudníku by-

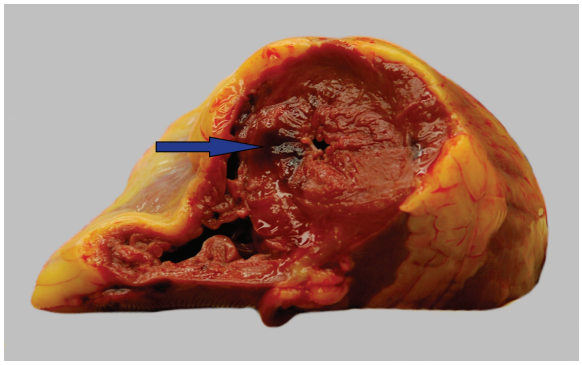

Obr. 4. Kontuze myokardu mezikomorového septa (viz šipka).

proLékaře.cz | 21.10.2026

ly při pitvě zjištěny oboustranné zlomeniny žeber, s rozsáhlými krevními výrony v okolí, příčná zlomenina hrudní kosti a rozsáhlé krevní výrony v předním mediastinu. Z úrazových změn nitrohrudních orgánů bylo pitvou zjištěno a následným histologickým vyšetřením ověřeno pohmoždění dolního laloku levé plíce, pohmoždění srdečního svalu v mezikomorovém septu (obr. 4) a přední stěně levé komory srdeční. Výsledek klinických vyšetření v průběhu resuscitace svědčil pro náhlou koronární příhodu, avšak bez průkazu kritické stenózy věnčité tepny. Vzhledem ke zjištěným úrazovým změnám srdce nelze vyloučit, že intenzivní zevní mechanická resuscitace může vést k sekundárnímu poškození epikardiální artérie s klinickými projevy náhlé koronární příhody (5).

Osmapadesátiletou ženu nalezl manžel v ranních hodinách chroptící na zemi. Byla ponechána na místě a až když po dalších čtyřech hodinách již nevydávala žádné zvuky, zavolal muž RLP, která po příjezdu zahájila manuální KPR. Po 50 minutách ruční resuscitace byla zahájena zevní mechanická resuscitace systémem AutoPulse, během které byla žena převezena do nemocnice, kde po celkem 105 minutách manuální a mechanické resuscitace umírá. Bezprostřední příčinou smrti byla oběhová a dechová nedostatečnost při dvoudobé ruptuře sleziny. Při zevní prohlídce zemřelé bylo na celém těle nalezeno větší množství podkožních krevních výronů různého stáří. Z úrazových změn, jejichž vznik lze vysvětlit KPR, byly vedle kožních oděrek hrudníku bez známek vitální reakce, zjištěny oboustranné zlomeniny žeber, příčná zlomenina hrudní kosti, plošný krevní výron na přední straně epikardu a dále byly zjištěny tři příčné trhliny výstelky pravé společné karotidy délky až 0,8 cm s krevními výronky v adventicii.

DISKUZE

Výše uvedené případy mají společný faktor, který mohl významně ovlivnit rozsah úrazových změn nitrohrudních orgánů (pohmoždění srdce a plic, trhliny plic a výstelky karotidy), a sice relativně dlouhou dobu probíhající manuální a zejména následnou kontinuální mechanickou masáž hrudníku společně s déletrvajícím přežíváním resuscitovaných osob. I přesto, že tento soubor na rozdíl od některých statistických studií (1,2) představuje jednotlivá pozorování, nelze zcela vyloučit, že kromě vlastního technického provedení může být právě délka trvání mechanické resuscitace rozhodujícím faktorem pro vznik úrazových změn nitrohrudních orgánů. Vzhledem k narůstajícímu počtu zemřelých, u kterých je indikován některý ze systému zevní mechanické masáže hrudníku, je třeba s rizikem vzniku těchto poranění počítat i v diferenciální diagnóze primárního traumatu.

LITERATURA

1. **Smékal D, Johansson J, Huževka T, Rubertsson S.** No difference in autopsy detected injuries in cardiac arrest patients treated with manual chest compressions compared with mechanical compressions with the LUCAS device – A pilot study. *Resuscitation* 2009; 80: 1104–1107.
2. **Truhlář A, Hejna P, Žabka L, Zátopková L, Černý V.** Injuries caused by the autopulse and LUCAS II resuscitation systems compared to manual chest compressions. *Resuscitation* 2010; 81S: S62, AP110.
3. **Rodríguez AAM, Pascual JMN, Vallejo FP, García APG, Belmonte AA.** Lung injuries secondary to mechanical chest compressions. *Resuscitation* 2012; 83: e203.
4. **De Rooij PP, Wiendels DR, Snellen JP.** Fatal complication secondary to mechanical chest compression device. *Resuscitation* 2009; 80: 1214–1215.
5. **Tuka V, Šimek S, Kůdela M.** Sekundární infarkt myokardu při kontuzi RIA u pacienta po resuscitaci s pomocí systému LUCAS. *Cor et Vasa* 2011; 08–09: 501.

ZPRÁVY Z KONFERENCE

Záchrana v zimě
21. – 23. 2. 2013, Brno

Ve dnech 21.–23. 2. 2013 uspořádala ZZS Jihomoravského kraje, p. o. a Fakulta sportovních studií Masarykovy univerzity vědeckou konferenci s názvem Záchrana v zimě. Konference byla primárně zaměřena na problematiku účinku chladu na člověka, a to jak účinku celkového (podchlazení organizmu), tak i lokálního (omrzliny), a dále na problematiku úrazovosti v zimním období, zejména při zimních sportech. Vzhledem k širokému multioborovému zaměření této akce byla uvedená problematika přednášena i diskutována jak z pohledu lékařského, tak i z pohledu členů HZS, Policie ČR, Letecké záchranné služby, Horské služby či z pohledu tzv. horského vůdce. Ke každému tématu byla prezentována i řada detailně zpracovaných a ze soudnělékařského hlediska velmi zajímavých kazuistik (např. kazuistika popisující úmrtí dvou potápěčů při potápění pod ledem). Součástí konference byla i prezentace nejrůznějších technických pomůcek sloužících pro záchranu ve specifických zimních podmínkách, jako jsou např. lavinové vyhledávače. Tato akce přispěla nejen k získání nových informací o uvedené problematice, ale rovněž i k prohloubení vzájemné spolupráce jednotlivých složek IZS.

MUDr. Jan Krajsa, Ph.D.
Ústav soudního lékařství Brno