proLékaře.cz | 21.10.2026



# Atypické strelné poranenie maxilofaciálnej oblasti

[1]Malachovský I., [2]Straka Ľ., [2]Novomeský F., [1]Statelová D., [1]Janíčková M., [1]Štilla J, [3]Urbanová E.

*[1] Klinika stomatológie a maxilofaciálnej chirurgie UNM a JLF UK Martin, Prednosta: Doc. MUDr. Dagmar Statelová, Ph.D.*
*[2] Ústav súdneho lekárstva a medicínskych expertíz JLF UK a UNM Martin, Prednosta: Prof. MUDr. František Novomeský, Ph.D.*
*[3] Ústav nelekárskych študijných odborov JLF UK Martin, Prednosta: Doc. Mgr. Martina Bašková, Ph.D.*

**SÚHRN**
Strelné poranenia maxilofaciálnej oblasti sú v súčasnej dobe pomerne vzácne. Často postihujú izolovane mäkké tkanivá, ale najčastejšie sú kombinované poranenia mäkkých a tvrdých tkanív tváre. Strelné poranenie šípom či už z kuše alebo z luku sú veľmi raritné a sú výsledkom buď nešťastnej náhody, alebo suicidiálneho pokusu. V literatúre sú prípady suicidiálnych pokusov, či už dokonaných alebo v štádiu pokusu, ale všetky uvedené prípady sa týkali strelných poranení šípom z kuše. Ani v jednom prípade nebolo dokumentované strelné poranenie šípom z luku. Autori prezentujú prípad poranenia maxilofaciálnej oblasti výstrelom z luku ako dôsledok nešťastnej náhody pri hre u detí.

**Kľúčové slová:** maxilofaciálna oblasť - strelné poranenie – luk - nešťastná náhoda.

**Atypical maxillofacial shot wound**

**SUMMARY**
Maxillofacial shot wounds belong to the relatively less frequent injuries. The soft tissues might be affected in particular, however the most of injuries are combined with infliction of hard tissues. Shot wounds by the bow or crossbow are very rare. They might result as a consequence of either accident or suicide. In the literature some cases of a suicidal experiments had been published, all of these cases were due to arrow from the crossbow. There was no injury being documented due to arrow from the bow. The autors present a case of maxillofacial injury done by shoot of arrow from the bow in the course of a child´s play.

**Keywords:** maxillofacial area - shot wound - bow arrow - accident

*Soud Lék 2011; 56 (1): 2–4*

Strelné poranenia mäkkých tkanív aj skeletu maxilofaciálnej oblasti tváre sa v súčasnej dobe vyskytujú skôr zriedkavo. Vo väčšine prípadov ide o morfologicky aj klinicky determinovaný následok suicidiálnych pokusov či kriminálnych deliktov, len v ojedinelých prípadoch sú to stavy, ktoré vznikajú ako dôsledok náhodných konaní. Túto osobitnú skupinu poranení tváre, niekedy aj veľmi závažných, predstavujú strelné poranenia spôsobené použitím krátkohlavňových alebo dlhohlavňových ručných palných zbraní, alebo poranenia spôsobené použitím chladných zbraní (kuša, luk). Morfologické determinanty poškodenia tkaniva sú určené druhom a typom zbrane a streliva, ktoré spôsobilo poranenie uvedenej topoanatomickej tvárovej oblasti.

Z hľadiska rozsahu vzniknutého poranenia je zásadným fyzikálnym parametrom počiatočná energia, akou je akákoľvek strela vypudená do voľného priestoru (rýchlosť strely), ako aj tzv. dopadová rýchlosť, čiže kinetická energia strely, akou kontaktuje povrch postreľovaného subjektu a s akou aj ďalej preniká do hlbších tkanivových štruktúr.

Pri poraneniach šípom alebo šípkou ktoré sú vystrelené či už z luku alebo z kuše, je počiatočná energia (letová rýchlosť strely) aj jej následná dopadová energia (dopadová rýchlosť) podstatne nižšia v porovnaní so strelou, vypálenou zo štandardnej ručnej palnej zbrane akéhokoľvek typu.

Výsledný rozsah poranenia šípom alebo šípkou je determinovaný hmotnosťou strely, jej počiatočnou a dopadovou energiou, ktorú odovzdáva tkanivu, v praxi teda aj vzdialenosti medzi použitou zbraňou a postrelovaným subjektom.

## KAZUISTIKA

Vozidlom rýchlej zdravotníckej služby bol na Kliniku stomatológie a maxilofaciálnej chirurgie Univerzitnej nemocnice v Martine bol privezený 10-ročný chlapec so strelným poranením maxilofaciálnej oblasti pravej strany tváre, ktoré vzniklo ako náhodné poranenie pri detskej hre. Poškodený bol do tváre zasiahnutý šípom z luku priemyselnej výroby.

Objektívnym vyšetrením bola zistená lokalita prieniku šípu do pravej strany tváre v oblasti prednej časti maxily vpravo

✉ ***Adresa pro korespondenci:***
*MUDr. Igor Malachovský, Ph.D.*
*Klinika stomatológie a maxilofaciálnej chirurgie*
*UNM a JLF UK Martin, Slovakia.*
*e-mail: malachovsky@mfn.sk*

proLékaře.cz | 21.10.2026

**Obr. 1** – Situačný stav penetrujúceho hrotu šípu.

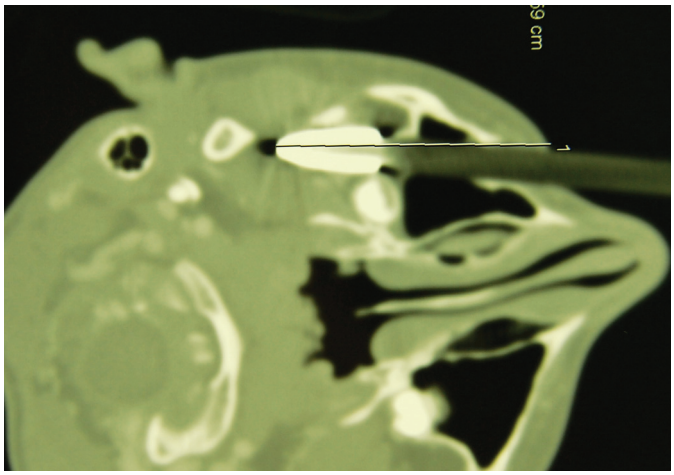

**Obr. 2** – CT obraz lokalizácie šípu v skelete lebky.

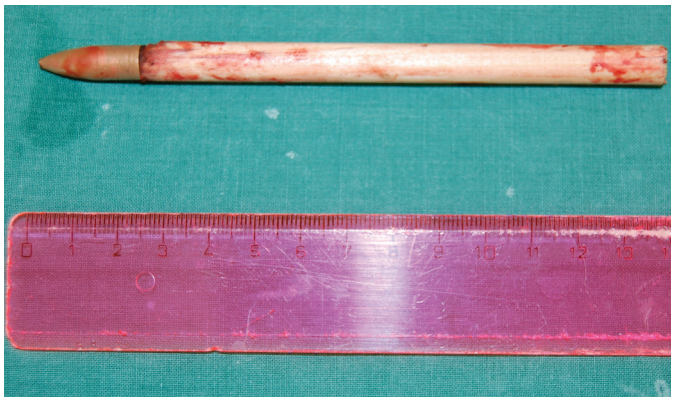

**Obr. 3** – Cudzí predmet (úlomok šípu), po operačnej extrakcii.

asi 2cm pod očnicou. Úlomok šípu vyčnieval nad okolie kože tváre poškodeného na vzdialenosť cca 7 cm (obr. č. 1).

Komunikácia s poškodeným bola dobrá, postrelený chlapec bol pri vedomí, spolupracoval, popísal okolnosti vzniku nehody. Urgentné CT vyšetrenie maxilofaciálnej oblasti poškodeného umožnilo exaktnú priestorovú detekciu šípu ako cudzieho predmetu (obr. č. 2). Bolo zistené, že sa jednalo o drevenú časť šípu s mosadzným hrotom (obr. č. 3), ktorý prenikol cez frontálnu aj dorzálnu stenu pravej maxilárnej dutiny a zastavil sa na vnútornej ploche ramus mandibulae v mieste úpo-

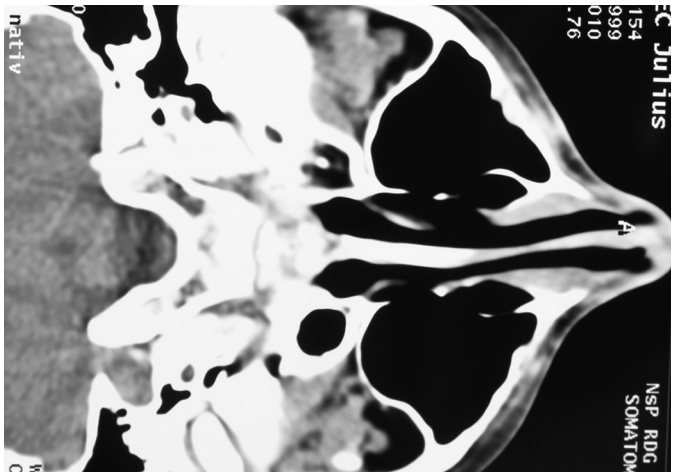

**Obr. 4** – CT obraz lebky v časovom odstupe 4 mesiace po operačnom výkone.

**Obr. 5** – Pohľad na nevýraznú jazvu v mieste penetrácie šípu ako jediný následok úrazu.

nu m. pterygoideus lateralis. Dĺžka vnorenej časti šípu od povrchu kože bola približne 6,7 cm, priemer kovového hrotu bol 0,9 cm, dĺžka kovového hrotu bola 2,4 cm, skelet orbity ani veľké cievy poranené neboli.

Bezodkladný operačný zákrok spočíval v revízii čeľustnej dutiny a extrakcii cudzieho telesa (zvyšku šípu s hrotom) zo strelného kanála o celkovej dĺžke 14 cm. Ďalej bola vykonaná revízia celého priebehu strelného kanála a napokon uzáver operačnej rany. Vzhľadom na charakter a typ poranenia bola poškodenému indikovaná intenzívna antibiotická, antiedematózna a analgetická liečba.

Na druhý deň po operačnom zákroku bolo vykonané opakované CT poškodenej lokality tváre, ktoré preukázalo pretrvávajúci defekt skeletu dolnej prednej časti steny pravej maxilárnej dutiny, prístredne od ramus mandibulae neboli zistené žiadne známky kolekcie tekutiny, m. pterygoideus bol bez evidentných patologických zmien, jedine v bazálnej časti maxilárnej dutiny sa nachádzala kolekcia krvi.

V celkove uspokojivom stave bol poškodený prepustený do domáceho liečenia na 5. pooperačný deň.

Po 4 mesiacoch od operačného zákroku bolo vykonané kontrolné CT vyšetrenie maxilofaciálnej oblasti poškodeného, ktoré nepreukázalo nijaké známky pretrvávajúceho posttraumatického alebo iného patologického stavu (obr. č. 4), kozmetický efekt operácie bol taktiež uspokojivý (obr. č. 5).

proLékaře.cz | 21.10.2026

## DISKUSIA

Z morfologického aj klinického aspektu možno penetračné poranenia v oblasti hlavy a krku lokalizovať do troch osobitných topoanatomických zón (8).

Prvá zóna anatomicky definuje prednú plochu krku približne od hornej hrudnej apertúry po štítnu chrupavku. Poranenia v tejto zóne majú vysokú mortalitu pre riziko poškodenia veľkých ciev a vnútrohrudných orgánov.

Druhou zónou je predná plocha krku od štítnej chrupavky po uhol sánky. Poranenia v tejto zóne vykazujú menšiu mortalitu oproti prvej zóne, z chirurgického aspektu je tu možná lepšia kontrola krvácavých stavov a ošetrenie poranených orgánov môže byť precíznejšie.

Tretia zóna determinuje anatomický priestor od uhla sánky po spodinu lebečnú. Diagnostika aj chirurgická sanácia penetračných poranení v tento oblasti je mimoriadne náročná (8). V práci uvádzané penetračné poranenie tváre šípom vystreleným z luku zasahovalo do vyššie opísanej tretej zóny.

Strelné poranenia šípom v maxilofaciálnej oblasti sú veľmi zriedkavé. Z prehľadu literatúry sú prítomné poranenia šípom z kuše, avšak poranenia šípom z luku sa v dostupnej literatúre nevyskytli (2 - 10). Karger a kol.(6) vo svojej experimentálnej štúdii zameranej na balistiku šípov zistili, že mechanizmus penetračného poranenia závisí od typu strely, typu materiálu strely a od ostrosti samotného hrotu strely. K rovnakým výsledkom dospel vo svojej štúdii Beran (1). Porovnaním s projektilmi ručných palných zbraní, šípy majú menšiu rýchlosť a dopadovú energiu a teda aj devastačný účinok na povrch tkaniva je menší.

V diagnostike poranení v maxilofaciálnej oblasti dominuje v súčasnosti precízne CT vyšetrenie postihnutej anatomickej oblasti hlavy. V prípadoch, kedy CT vyšetrenie nedokáže jednoznačne determinovať lokalizáciu cudzieho telesa, nevyhnutné je vykonanie trojrozmernej obrazovej analýzy postihnutej oblasti. Obe uvedené vyšetrenia sú aj rozhodujúcim podkladom pre určenie náležitých obdukčných techník v prípade, ak postrelený subjekt zomrie. V takomto prípade je nevyhnutné nielen definovať zraňujúci predmet jeho extirpáciou s poškodeného anatomického priestoru hlavy, ale aj ustáliť jeho letovú dráhu smerom k postrelenému subjektu, ako aj presne numericky definovať hĺbku prieniku zraňujúceho predmetu (šípu) do mäkkých aj tvrdých anatomických štruktúr hlavy, resp. krku, čo eo ipso môže významne napomôcť pri záverečnej rekonštrukcii úrazového deja.

Ak penetračné poranenie v maxilofaciálnej oblasti je spojené s masívnym krvácaním, ktoré môže svedčiť pre poranenie veľkej cievy, v prípade klinickej diagnostiky je nevyhnutné vykonať bezodkladné angiografické vyšetrenie. Aj závery takéhoto vyšetrenia môžu byť veľmi významné pre pitvajúceho lekára v prípade exitu postrelenej osoby.

Chirurgická taktika prístupu k penetrujúcim poraneniam v maxilofaciálnej oblasti závisí od povahy a rozsahu samotného poranenia. Súdobé literárne údaje, týkajúce sa penetrujúcich poranení v maxilofaciálnej oblasti, poukazujú na závažný moment tzv. druhotných poranení, ktoré môžu vzniknúť z poranených kostí, úlomkov skla, dreva alebo kovu (8, 9, 10). Chirurgický zákrok u takýchto poranení musí byť vykonaný v čo najkratšom čase po úraze, šíp (prípadne jeho fragmenty či iné cudzie telesá) musí byť odstránený zo strelného kanála tak, aby sa predišlo komplikáciám poranenia aj z bezprostrednej manuálnej manipulácie s takýmto cudzím predmetom. Každý chirurg, zaoberajúci sa penetračnými poraneniami tváre by nemal nikdy zabudnúť na forenzný aspekt takýchto poranení, čo znamená:

- pred odstránením cudzieho predmetu z poškodenej oblasti vykonať jeho precíznu topografickú lokalizáciu a dokumentáciu (opisnú, fotografickú, CT a iné),
- cudzí predmet po extirpácii zaistiť pre potreby prípadného ďalšieho skúmania orgánmi činnými v trestnom konaní (mechanoskopia, balistika a iné).

## ZÁVER

Penetračné strelné poranenia v maxilofaciálnej oblasti sú pomerne vzácne a strelné poranenie šípom z luku ako nešťastná náhoda je veľmi raritné. Autori v práci popisujú poranenie tváre šípom, vystreleným z luku pri chlapčenskej hre. Vzhľadom na skutočnosť , že potenciálny útočník bol nedospelý chlapec bez právnej zodpovednosti, rodičia poškodeného chlapca nepodali trestné oznámenie o ublížení na zdraví a z tohoto dôvodu vyšetrovacími orgánmi Policajného zboru nebolo začaté trestné stíhanie.

## LITERATURA


1. **Beran M**. Experimentální poranění mechanickou střelnou zbraní. Martin, Ústav súdneho lekárstva JLF UK a MFN, Doktorandská dizertačná práca, 1998.
2. **Byard RW, Koszyca B, James R.** Crossbow suicide: mechanisms of injury and neuropathologic findings. *Am J For Med Pathol* 1999; 20(4): 347-353.
3. **Franklin GA, Lukan JK**. The image of trauma. *J Traum Inj Inf Critic Care* 2002; 52: 1009-1014.
4. **Joly LM et al**. Difficult endotracheal intubation as a result penetrating cranio-facial injury by an arrow. *Int Anest Res Soc* 2002; 94: 231-232.
5. **De Jongh K et al.** Wiliam Tell injury: MDCT of an arrow through the head. *AJR* 2004; 182: 1551-1553.
6. **Karger B et al.** Experimental arrow wounds: ballistics and traumatology. *J Traum Inj Inf Critic Care* 1998; 45(3): 495-501.
7. **Madhok B, M Dutta, DD, Yeluri S**. Penetratig arrow injuries in western India. *Inj Int J Care Injured* 2005; 36: 1045-1050.
8. **Olasoji HO, Tahir AA**. Penetrating arrow injuries of the maxillofacial region. *Br J Oral Maxilofac Surg* 2005; 43: 329-332.
9. **Opeskin K, Burke M**. Suicide using muliple crossbow arrows. *Am J Forensic Med Pathol* 1994; 15(1): 14-17.
10. **Shadid O, Simpson M, Sizer J**. Penetrating injury of the maxillofacial region with an arrow: an unsuccessful attempt of suicide. *Br J Oral Maxilofac Surg* 2008; 46: 244-246.