

Edém skrota. Stručný přehled

Důra M.^{1,2}, Kojanová M.¹, Galko J.³, Řandová L.¹, Petráčková M.¹, Štork J.¹

¹Dermatovenerologická klinika 1. LF UK a VFN, Praha
přednosta doc. MUDr. Ondřej Kodet, Ph.D.

²Bioptická laboratoř s.r.o. Plzeň
vedoucí lékař doc. MUDr. Marián Švajdler Jr., Ph.D.

³Ústav patologie 1. LF UK a VFN, Praha
přednosta prof. MUDr. Pavel Dundr, Ph.D.

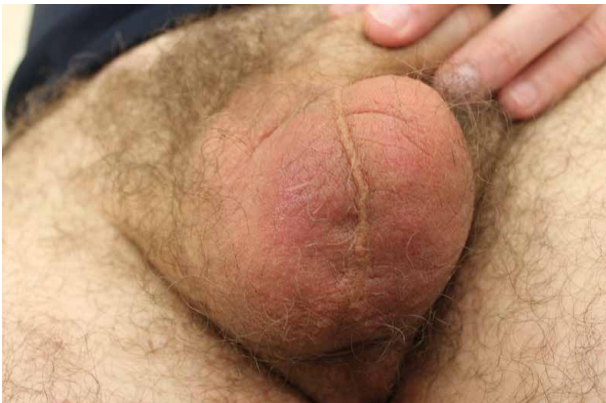Čes-slov Derm, 101, 2026, No. 1, p. 30–32

KLINICKÝ PŘÍPAD

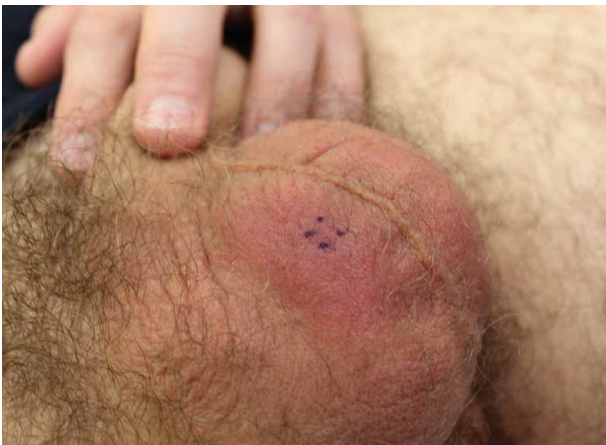Pacientem byl 55letý muž, který léky trvale neužíval, nekouřil, v osobní anamnéze udal operaci tříselní kýly vpravo před 25 lety a slepého střeva před 24 lety. V rodinné anamnéze otec byl léčen pro karcinom prostaty a „na srdce“, matka byla zdravá, dcera byla léčena pro ADHD. V posledním roce navštívil Rakousko a Španělsko.

Nemocný byl vyšetřen pro asi pět měsíců trvající bezpříznakové nezhoršující se začervenaní a prosáknutí

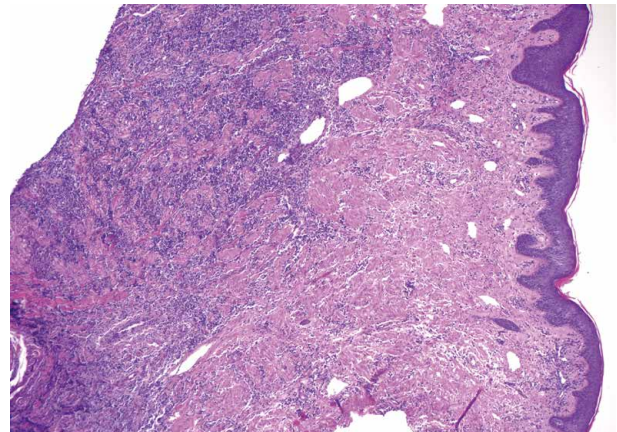
okrsku skrota více vpravo bez patrné souvislosti. Před 2 týdny bylo provedeno sonografické vyšetření skrota, prokazující pouze mírné prosáknutí kůže bez známek hydrokély či změn na testes. Asi 10 dní pacient aplikoval krém s betametazonem a sprej s clotrimazolem, bez zjevného efektu. Celkově se pacient cítil zdravý, gastrointestinální obtíže neudával. Při klinickém vyšetření bylo patrné červenofialové prosáknutí dolních partií skrota více vpravo od raphe (obr. 1 a 2). Byla provedena biopsie z projevu na skrotu (obr. 3 a 4).



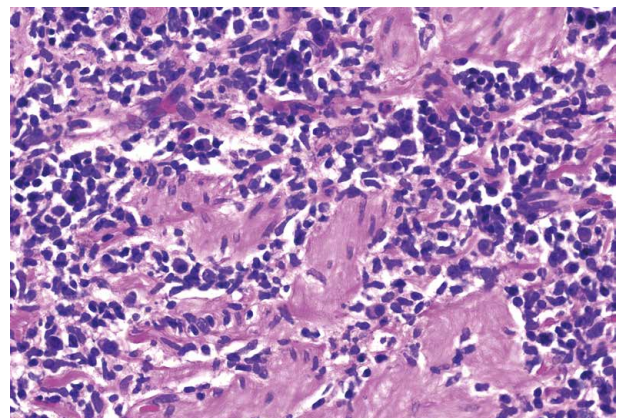
Obr. 1.



Obr. 2.



Obr. 3.



Obr. 4.

HISTOPATOLOGICKÝ NÁLEZ

Povrchová epidermis byla bez patologických změn. Celé zastížené korium vykazovalo mírně zhrubělé kolagenní snopce, bylo prostoupeno převážně intersticiálním mononukleárním infiltrátem z malých lymfocytů s mírně hyperchromatickými jádry. Fokálně byla patrná účast plazmocytů a disperzních eozinofilních granulocytů. Přítomny byly nečetné disperzní velké blasty. Imunohistochemicky byla prokázána převažující přítomnost T-lymfocytů (CD3+, CD5+, CD7+), směsné populace CD4+ a CD8+ buněk v poměru přibližně 4 : 1. Disperzně byly přítomny B-lymfocyty (CD20+, PAX5+) a plazmocyty (CD138+), které exprimují oba lehké řetězce Ig kappa i lambda bez restrikce. Fokálně byly zastíženy CD30+ buňky malého, středního i velkého průměru. Expres PD-1 byla zjištěna u 10–20 % buněk. Proliferační aktivita (MIB-1) činila 1–10 %. Molekulárně-genetické vyšetření klonality TCR metodou PCR detekovalo suspektní klonální přestavbu T-lymfocytů (TCRG) na polyklonálním pozadí. Charakter a velikost klonálního přeskupení svědčil spíše pro reaktivní proces. Nádorové lymfoproliferativní onemocnění tedy nebylo prokázáno imunohistochemicky ani molekulárně-geneticky.

Průběh

Při kontrolním vyšetření pacient dodatečně udal odstranění klíštěte ze skrota před 1 či 2 roky. Laboratorní vyšetření prokázalo pozitivitu specifických protilátek proti *Borrelia burgdorferi* metodou ELISA – titr IgM činil 11,5 AU/ml (norma do 17,9 AU/ml) a titr IgG činil >240,0 AU/ml (norma do 9,9 AU/ml). Metodou western blot byla taktéž prokázána pozitivita anti-boreliových protilátek. Vyšetření VDRL metodou EIA bylo negativní. Vyšetření průtokovou cytometrií (FACS) lymfoproliferační v periferní krvi neprokázalo.

Následně byl pacient přeléčen kúrou doxycyklinu v dávce 2 x 100 mg per os po dobu 4 týdnů. Během terapie došlo k výraznému ústupu nálezu. Po ukončení antibiotické terapie došlo k vymizení projevů.

Závěr

T-pseudolymfom v asociaci s boreliovou infekcí.

DISKUSE A STRUČNÝ PŘEHLED

Edém skrota – T-pseudolymfom v asociaci s boreliovou infekcí. Stručný přehled

Kožní manifestace infekce spirochetou *Borrelia burgdorferi* je častým nálezem v dermatologické a dermatopatologické praxi. Tyto léze jsou typické zejména pro evropskou populaci, kde dominuje druh *Borrelia burgdorferi sensu lato*. Tento pojem zastřešuje řadu poddruhů, včetně patogenních *Borrelia afzelii*, *Borrelia garinii*, *Borrelia bissettii*, *Borrelia spielmanii* a *Borrelia bavariensis* [2]. Odlišná je situace v USA, kde dominuje poddruh *Borrelia burgdorferi sensu stricto*, vyznačující se mimo-

kožním, zejména kardiálním, kloubním a neurologickým postižením.

Mezi typické kožní manifestace boreliové infekce patří erythema migrans, boreliový lymfocytom a acrodermatitis chronica atrophicans. Kromě toho byl popsán vzácný obraz intersticiální granulomatózní dermatitidy v souvislosti s boreliovou infekcí (poprvé publikovaný v roce 2003) [1, 7].

Erythema migrans je obvykle představováno erytematózní makulou průměru více než 5 centimetrů s centrifugálním rozšiřováním. Typický centrální výbled nemusí být ve všech případech přítomen. Erythema migrans se objevuje v horizontu dnů či několika málo týdnů po přisátí klíštěte. Bez léčby léze perzistuje řadu týdnů až měsíců, při léčbě mizí v řádech několika dnů [2]. Vznik vícečetných, sekundárních erytémů značí časnou diseminaci onemocnění. Histopatologicky je přítomen nespecifický obraz mírné perivaskulární dermatitidy s příměsí plazmocytů.

Boreliový lymfocytom je v literatuře nazýván řadou synonym (boreliový pseudolymfom, lymphadenosis benigna cutis či Spieglerův-Fendtův sarkoid) [3]. Lymfocytom se vyskytuje častěji u dětí a je tak nejčastějším typem kožního pseudolymfomu dětského věku. Jedná se o časnou manifestaci diseminované boreliózy vznikající v řádu týdnů či měsíců od přisátí klíštěte. Klinicky se boreliový lymfocytom projevuje jako solitární erytematózní či lividní papula či větší nodule bez ulcerace. Nejčastějšími lokalitami vzniku je ušní lalůček, špička nosu, bradavka či oblast genitálu. Bez terapie léze perzistuje několik měsíců, či více jak rok. Histopatologicky prokazujeme pseudolymfomatózní, denzní, difuzní lymfoidní infiltrát prostupující celé korium, s případnou extenzí do podkožní tukové tkáně. Patrná může být příměs plazmocytů a eozinofilních granulocytů. Přítomny bývají lymfoidní folikuly. Imunohistochemicky je prokazována převažující přítomnost B-lymfocytů, klasifikující boreliový lymfocytom do skupiny B-pseudolymfomů [4]. Analýza klonality genů pro imunoglobuliny vykazuje většinou polyklonální obraz.

Acrodermatitis chronica atrophicans (ACA) představuje pozdní manifestaci boreliové infekce. Ve většině případů je způsobena poddruhem *Borrelia afzelii*. Klinicky se projevuje atrofí a temně erytematózními až lividními změnami kůže nad extenzorovými partiemi končetin, zejména na nártách, dorzech rukou, loktů a kolen. V některých případech dochází k tvorbě fibrotických nodulů v tomto terénu [5]. Histopatologicky je prokazován obraz lichenoidní či intersticiální a perivaskulární dermatitidy s příměsí histiocytů a plazmocytů.

U boreliové infekce byl popsán i vzácný zánětlivý vzor s převažujícími T-lymfocyty charakteru T-pseudolymfomu. Tyto případy v publikovaných kazuistikách klinicky připomínaly acrodermatitis chronica atrophicans, případně mycosis fungoides [6].

V diagnostice lymeské boreliózy se uplatňuje jak přímo, tak nepřímá diagnostika. Přímo je možno detekovat spirochety molekulárně-geneticky metodou PCR.

Výsledek tohoto vyšetření je však ovlivněn množstvím bakterií v tkáni a případnou předchozí antibiotickou terapií. Nepřímo, sérologicky je prokazována pozitivita specifických protilátek ve třídách IgG či IgM metodou ELISA, případně western blot.

V diferenciální diagnóze pseudolymfomatózních boreliových projevů figurují zejména kožní lymfomy, především folikulární lymfom, lymfom z marginální zóny či akralní CD8-pozitivní lymfoproliferativní onemocnění. Z inflamatorních dermatóz figuruje v diferenciální diagnóze sarkoidóza charakteru lupus pernio či pseudolymfomy non-boreliové etiologie (např. reakce po bodnutí hmyzem). V případě postižení skrota figuruje v diferenciální diagnóze atopická, kontaktní alergická či iritativní dermatitida, lichen simplex chronicus, erythema-intertrigo a tzv. syndrom červeného skrota („red scrotum syndrome“). Posledně jmenované onemocnění se projevuje perzistujícím erytémem kůže skrota, doprovázené svěděním či pálením. Jeho etiologie není zcela objasněna, zvažována je souvislost s protražovanou terapií lokálními kortikosteroidy.

Antibiotická terapie všech stadií boreliózy vychází z oficiálních doporučení Společnosti infekčního lékařství České lékařské společnosti J. E. Purkyně (www.infektologie.cz). V první linii se doporučuje doxycyklin v dávce 200 mg denně po dobu 10–14 dní, případně amoxicilin v dávce 500–1000 mg 3krát denně po dobu 10–14 dnů. V dalších liniích se uplatňuje fenoxymetylpenicilin, cefuroxim axetil, azitromycin a klaritromycin. U dětí do 8 let věku, u kterých je kontraindikováno podání doxycyklinu, jsou lékem volby peniciliny či cefalosporiny. Při alergii na penicilinovou řadu antibiotik jsou lékem volby makrolidy či cefalosporiny II. a III. generace. U gravidních pacientek jsou lékem volby beta-laktamová antibiotika.

SOUHRN

Edém skrota – T-pseudolymfom v asociaci s boreliovou infekcí. Stručný přehled

Autoři prezentují případ 55letého muže s histopatologicky verifikovaným T-pseudolymfomem v asociaci s boreliovou infekcí v oblasti skrota. U pacienta došlo ke kompletní regresi po antibiotické terapii doxycyklinem. Připojen je stručný přehled kožních manifestací lymeské boreliózy s přihlédnutím k pseudolymfomatózním projevům. Diskutována jsou současná doporučení antibiotické terapie boreliózy.

Klíčová slova: lymeská borelióza – lymfocytom – T-pseudolymfom – histopatologie – terapie

SUMMARY

Scrotal Swelling – T-cell Pseudolymphoma Associated with *Borrelia* Infection. Minireview

The authors present the case of a 55-year-old man with a histopathologically confirmed T-cell pseudolymphoma associated with *Borrelia* infection localized to the scrotal region. Complete regression of the lesion was achieved following antibiotic therapy with doxycycline. A brief review of the cutaneous manifestations of Lyme borreliosis is included, with particular emphasis on pseudolymphomatous presentations. Current recommendations for the antibiotic treatment of Lyme borreliosis are discussed.

Key words: Lyme borreliosis – lymphocytoma – T-cell pseudolymphoma – histopathology – therapy

LITERATURA

- BADIN, D. J., O'HERN, K., SIMMONS, B. J., MANN, J. A., MOMTAHEN, S. Localized reactive granulomatous dermatitis secondary to erythema migrans. *JAAD Case Rep*, 2020, 6(12), p. 1236–1238.
- BARTŮŇEK, P. *Lymeská borelióza*. 4., přeprac. a dopl. vyd. Praha: Grada, 2013, s. 36, 74–76.
- BOLOGNIA, J., SCHAFFER, J. V., CERRONI, L. *Dermatology*. 5th Edition. Philadelphia: Elsevier/Saunders, 2024, 2 vol., p. 1304.
- CERRONI, L. *Skin Lymphoma: The Illustrated Guide*. 5th ed., Wiley-Blackwell, 2025, p. 518–520.
- DRLÍK, Z., DRLÍK, L., STROUHALOVÁ, L., POCK, L. Acrodermatitis chronica atrophicans s fibrózními uzly. Popis případu. *Čes-slov Derm*, 95, 2020, 5, p. 180–184.
- KEMPF, W., KAZAKOV, D. V., HÜBSCHER, E. et al. Cutaneous borreliosis associated with T cell-predominant infiltrates: a diagnostic challenge. *J Am Acad Dermatol*, 2015, 72 (4), p. 683–689.
- MORENO, C., KUTZNER, H., PALMEDO, G., GOERTTLER, E., CARRASCO, L., REQUENA, L. Interstitial granulomatous dermatitis with histiocytic pseudorosettes: a new histopathologic pattern in cutaneous borreliosis. Detection of *Borrelia burgdorferi* DNA sequences by a highly sensitive PCR-ELISA. *J Am Acad Dermatol*, 2003, 48(3), p. 376–384.

Do redakce došlo dne 20. 1. 2026.

Adresa pro korespondenci:
MUDr. Miroslav Důra, Ph.D.
Dermatovenerologická klinika 1. LF UK a VFN
U Nemocnice 499/2
128 00 Praha 2
e-mail: miroslav.dura@vfn.cz