

Kaposiho sarkom

Žáková A., Jedličková H., Nečas M., Vašků V.

I. dermatovenerologická klinika FN u sv. Anny v Brně a Lékařské fakulty Masarykovy univerzity
přednosta prof. MUDr. Hana Jedličková, Ph.D.

SOUHRN

Článek rekapituluje dosavadní poznatky o Kaposiho sarkomu (KS) a také jsou prezentovány nové informace o etiopatogenezi a terapii tohoto nepříliš častého onemocnění. Kaposiho sarkom je vzácný „low-grade“ maligní vaskulární nádor vyvolaný infekcí humánního herpesviru 8 (HHV-8), který postihuje kůži, sliznice i vnitřní orgány, zejména u osob s oslabenou imunitou. Vlivem HHV-8 dochází k transformaci endoteliálních buněk v neoplastické buňky vřetenité. K přenosu viru dochází tělními tekutinami (krví, slinami, spermatem apod.). Klinicky je rozeznávána forma klasická, iatrogenní, endemická a epidemická. Léčba Kaposiho sarkomu závisí na stadiu onemocnění, na klinické variantě, na přítomnosti orgánového postižení, vždy je nutno u pacienta vyloučit přítomnost infekce HIV, či jinou imunosupresi. Léčba klasické formy bez orgánového postižení je symptomatická (bandáže při otocích, radioterapie, kryodestrukce aj.). V léčbě iatrogenní formy KS hraje důležitou roli typ a stupeň imunosuprese, někdy změna imunosuprese může vyřešit spoustu obtíží spontánně. V léčbě systémových forem se uplatňují chemoterapeutika, imunomodulancia aj. Kaposiho sarkom je nevléčitelné onemocnění, ale správně zvolenou a včasnou léčbou je možné kontrolovat jeho průběh a příznaky, někdy i s dosažením dlouhodobé remise, zejména u klasické formy tohoto onemocnění, proto většina pacientů umírá na jinou chorobu než KS.

Klíčová slova: Kaposiho sarkom – HHV-8 – patogeneze – histologický obraz – terapie

SUMMARY

Žáková A., Jedličková H., Nečas M., Vašků V.: Kaposi's Sarcoma. A Review

The article summarizes the current knowledge about Kaposi's sarcoma (KS) and presents new information about the etiopathogenesis and therapy of this uncommon disease. Kaposi's sarcoma is a rare "low-grade" malignant vascular tumor caused by infection with human herpesvirus 8 (HHV-8), which affects the skin, mucous membranes and internal organs, especially in immunosuppressed people. Under the influence of HHV-8, endothelial cells are transformed into neoplastic spindle cells. The virus is transmitted through body fluids (blood, saliva, semen, etc.). Clinically, the classical, iatrogenic, endemic and epidemic forms are distinguished. Treatment of Kaposi's sarcoma depends on the stage of the disease, the clinical variant, the presence of organ involvement; it is always necessary to exclude the presence of HIV infection or other immunosuppression in the patient.

Treatment of the classical form without organ involvement is symptomatic (i.e. bandages for swelling, radiotherapy, cryo-destruction, etc.). In the treatment of the iatrogenic form of KS, the type and degree of immunosuppression play an important role, sometimes changing immunosuppression can resolve many difficulties spontaneously. In the treatment of systemic forms, chemotherapeutics, immunomodulators, etc. are used. Kaposi's sarcoma is an incurable disease, but with correctly selected and timely treatment, it is possible to control its course and symptoms, sometimes even achieving long-term remission, especially in the classical form of this disease, which is why most patients die from a disease other than KS.

Key words: Kaposi sarcoma – HHV-8 – pathogenesis – histopathology – therapy

Čes-slov Derm, 100, 2025, No. 6, p. 211–221

Seznam použitých zkratk

AIDS, HIV – Acquired Immune Deficiency Syndrom, Human Immunodeficiency Virus
cART/ART – combined antiretroviral therapy, antiretroviral therapy
DKK – dolní končetiny
FDA – americký Úřad pro kontrolu potravin a léčiv
FGF-β – základní fibroblastový růstový faktor
HHV-8 – Human Herpesvirus-8
KS – Kaposiho sarkom, sarcoma idiopaticum multiplex haemorrhagicum
KSHV – Kaposi's sarcoma herpesvirus

LANA-1 – latency associated nuclear antigen
LYVE 1 – lymphatic vessel endothelial receptor 1
MAF – musculo-aponeurotic-fibrosarcoma oncogene homolog Notch1 (neurogenic locus notch homolog protein 1)
ORF-K1 – Open Reading Frame K1 (gen lokalizovaný v genomu HHV-8)
PAS – metoda – periodic acid schiff
PCR – polymerázová řetězová reakce
Prox1 – prospero homeobox 1
RT – radioterapie
VEGFR 3 – vascular endothelial growth factor receptor 3

ÚVOD

Kaposiho sarkom (KS, sarcoma idiopathicum multiplex haemorrhagicum) je vzácný low-grade maligní vaskulární nádor, který postihuje kůži, sliznice i vnitřní orgány [11].

Vychází z tzv. vřetenitých buněk, což jsou endotelie infikované herpesvirem Kaposiho sarkomu (KSHV/HHV-8), mající charakteristický podlouhlý (vřetenovitý) tvar [3, 12].

Kaposiho sarkom poprvé popsal vídeňský dermatovenerolog Moritz (Kohn) Kaposi v roce 1872 na 5 případech multifokálního pigmentovaného nádoru kůže [1, 6]. KS byl považován za raritní onemocnění, až do roku 1980, kdy došlo k nárůstu výskytu KS v souvislosti s rozvojem pandemie AIDS [6]. KS se stal nejčastější malignitou sdruženou s tímto onemocněním [14]. Zvýšení počtu případů tohoto nádoru spolu se špatnou prognózou při výskytu u HIV pozitivních pacientů vedlo k zájmu o detailní poznání tohoto onemocnění a intenzivnímu výzkumu [6]. Kortikoidy mohou výrazně zhoršit průběh onemocnění, proto u pacientů s KS nebývají tč. doporučovány.

ETIOLOGIE A PATOGENEZE

V roce 1994 Chang a Moore objevili v lézi KS původce tohoto onemocnění, kterým je lidský herpetický virus 8 Kaposi sarcoma herpesvirus (HHV-8/KSHV) [6]. Tento oportunní patogen z čeledi *Herpesviridae* patří mezi onkogenní viry, tj. viry, které jsou schopné vyvolávat neoplastické transformace, nebo je pozitivně ovlivňují [1, 4]. HHV-8 vykazuje bifazický životní cyklus s latentní (výchozí stav, perzistence viru v nádorových buňkách) a lytickou fází (replikace), avšak bylo zjištěno, že obě fáze přispívají k patogenезi KS [6]. HHV-8 může stejně tak způsobovat i některé formy non-Hodgkinských lymfomů a Castlemanovu chorobu [3, 6, 9]. Geny na obou koncích genomu lineární dsDNA HHV-8 se značně liší. Na základě aminokyselinové sekvence otevřeného čtecího rámce K1 (ORF-K1), bylo definováno sedm hlavních molekulárních podtypů HHV-8 (A, B, C, D, E, F a Z). Distribuce subtypů HHV-8 se liší geograficky a podle etnického původu. Podtypy A a C se vyskytují v Evropě, Severní Americe, na Středním východě a v severní Asii; podtypy B a A5 v Africe; podtyp D na tichomořských ostrovech a na Tchaj-wanu; podtyp E u původních obyvatel Ameriky a Brazilců; podtyp F byl poprvé identifikovaný v Ugandě a nedávno popsaný ve Francii a podtyp Z u malé kohorty zambijských dětí. Studie ukázaly, že podtyp A HHV-8 způsobuje významně častěji slizniční léze KS než podtyp C. Nebyla však nalezena zjevná korelace mezi různými formami KS a různými podtypy HHV-8 [17].

K přenosu viru dochází tělními tekutinami (krví, slinami, spermatem apod.).

Infekce HHV-8 reprogramuje hostitelské endotelové buňky krevních cév, takže se podobají lymfatickému

endotelu, a to up-regulací několika genů asociovaných s lymfatickým endotelem jako LYVE 1 (lymphatic vessel endothelial receptor 1), podoplanin, VEGFR 3 (vascular endothelial growth factor receptor 3). Růst KS je řízen na základě up-regulace mnoha klíčových genových produktů HHV-8, jako je LANA-1 (latency associated nuclear antigen). Stejně jako jiné herpesviry HHV-8 zůstává v latentním stadiu uvnitř buněk a je schopný se vyhnout hostitelskému imunitnímu systému [11]. Samotná infekce virem HHV-8 nestačí ke vzniku onemocnění KS, důležitý je stav imunitního systému pacienta a v samotné tumorogenezi hraje roli chronický zánět [14]. Infekce HHV-8 indukuje zvýšenou expresi PD-L1 v monocytech, což přispívá k imunitnímu úniku. PD-L1 podporuje imunitní dysfunkci hostitele a tím usnadňuje klinický vývoj a progresi KS [5]. Udává se, že nemocní asi jen 5 % nakažených virem HHV-8, neboť za normálních okolností je imunitní systém schopen virus potlačit, a proto nemoc propuká teprve při vážném narušení imunity – zejména u pacientů s infekcí HIV.

Histogeneze KS není stále zcela dořešena, již byl prokázán endotelový původ vřetenitých buněk, ale stále je předmětem diskusí, zda jejich prekurzor pochází z krevní, nebo lymfatické linie, a dále není dořešen mechanismus transdiferenciace endotelových buněk, vyvolaný virem HHV-8 (KSHV).

1. Buněčný původ vřetenitých buněk

Infekce HHV-8 způsobuje změny v diferenciaci endotelových buněk, takže dochází k přeměně zralých buněk v méně diferencované buňky se smíšenou identitou. Následkem infekce endotelových buněk HHV-8 získávají tyto buňky nádorové vlastnosti (např. zvýšenou angiogenezi, invazivitu a schopnost migrace) [6].

Vřetenité buňky pravděpodobněji pocházejí z lymfatických endotelových buněk, protože se KS častěji vyskytuje v tkáních bohatých na lymfatické cévy (kůže, sliznice) a lymfatické endotelové buňky po infekci HHV-8 mají prodloužený (vřetenovitý) tvar na rozdíl od krevních endotelových buněk, které po infekci KSHV svůj tvar významně nemění a lymfatické endotelové buňky mohou být také efektivněji infikovány a mohou obsahovat více virových kopií [6].

V časném stadiu KS (makuly) nacházíme ve stěně aberantních krevních cév výstelku z krevních endotelií infikovaných HHV-8. Naopak v pokročilém stadiu KS nebyly HHV-8 infikované krevní endotelové buňky nalezeny. Jedním z možných vysvětlení může být, že v časném stadiu HHV-8 infikuje jak lymfatické, tak i krevní endotelie a následně v pozdních stadiích KS začnou převažovat lymfatické endotelie infikované HHV-8, protože jsou více citlivé k viru a efektivněji se množí. Další možností je, že vřetenité buňky KS vznikají infekcí tzv. cirkulujících prekurzorů endotelových buněk, protože při jejich izolaci od pacientů s KS se v těchto buňkách prokázala přítomnost HHV-8. Zároveň tyto buňky vykazují vyšší angiogenní potenciál, a proto je výskyt lézí KS nezávislý na tělesné oblasti, přednostně se tvoří

v místech předchozího zánětu a angiogeneze (hlavně v místě chirurgických jizev) [6].

2. Molekulární mechanismus transdiferenciace endotelových buněk vyvolaný KSHV

HHV-8 infekce způsobuje transdiferenciaci endotelových buněk tím, že zasahuje do exprese faktorů zodpovědných za diferenciaci endotelových buněk ve specifický typ [6].

Transkripční faktor Prox1 (prospero homeobox 1) byl identifikován jako hlavní regulátor osudu lymfatické endotelové buňky. Je nutný pro vývoj lymfatických cév a udržení buněčné lymfatické identity endotelové buňky. HHV-8 mění expresi Prox1 v lymfatických i krevních endoteliích s opačným výsledkem. V krevních endoteliích, kde se normálně neexprimuje, ji zvyšuje (up-regulací IL3Rα). Naopak v lymfatických endoteliích, kde je Prox 1 exprimován ve velkém množství, infekce HHV-8 vede k down-regulaci tohoto transkripčního faktoru (pomocí virových proteinů vFLIP, vGPCR aktivuje transmembránový receptor Notch1 (neurogenic locus notch homolog protein 1), který reguluje hladinu Prox1. Současná aktivace IL3Rα a Notch1, přispívající k odlišné regulaci hladiny Prox 1, vede k přeprogramování krevních endotelových buněk na buňky lymfatické [6].

Dalším transkripčním faktorem, který hraje hlavní roli v trans-diferenciaci endotelových buněk vyvolané HHV-8 je MAF (musculo-aponeurotic-fibrosarcoma oncogene homolog). MAF je exprimován v lymfatických endotelových buňkách, ale ne v krevních endotelových buňkách. MAF potlačuje v lymfatických endotelových buňkách specifické geny pro krevní endotelové buňky, čímž přispívá k udržování lymfatické identity endotelové buňky.

Studii bylo dokázáno, že při supresi MAF v lymfatických endotelových buňkách infikovaných HHV-8, dojde k up-regulaci genů specifických pro krevní endotelové buňky. Není prokázána žádná interakce mezi Prox1 a MAF. Spekuluje se o tom, že tyto transkripční faktory mohou tvořit represorový komplex, který v endotelových buňkách přispívá k potlačení znaků krevních endotelií, a tím dochází k udržení fenotypu lymfatických endotelií [6].

EPIDEMIOLOGICKO-KLINICKÉ DĚLENÍ

Rozlišujeme 4 formy KS, někdy 5: klasickou, endemicou (africkou), iatrogenní (při imunopresi) a epidemickou (sdruženou s HIV infekcí) [10, 12] a nově vzhledem k odlišným rysům od předchozích subtypů – KS mužů majících sex s muži (MSM) bez HIV infekce [5]. Na našem pracovišti bylo za posledních 35 let celkem léčeno 11 pacientů s KS, 10 z nich s klasickou formou KS a 1 s iatrogenní formou KS. V současnosti se s KS setkáváme pouze u neléčených HIV pozitivních a ojediněle u imunokompromitovaných pacientů.

• Klasická forma KS

- výskyt: častěji východní Evropa, Středomoří;
- nejčastěji postihuje starší muže ve věku 50–80 let;
- typicky začíná v lokalizované formě na DKK, hlavně kolem kotníků a na bérkách s centripetálním šířením;
- průběh této formy bývá pomalý, doba přežití od stanovení diagnózy je asi 10 let, ale pacienti většinou umírají na jinou diagnózu, než je KS [10].

• Endemická forma KS

- výskyt: v oblasti subsaharské Afriky (Uganda, Zambie...);
- nezávisle na HIV infekci, nutná infekce HHV-8 a oslabený imunitní systém (např. koinfekcí, zejména malárií);
- u dospělých obyvatel ve věku 25–40 let nacházíme 3 podtypy (benigní nodulární, agresivní lokalizovaný, floridní mukokutánní);
- klinicky je benigní nodulární KS podobný klasickému KS, ostatní podtypy prorůstají do měkkých tkání s fatálním koncem do 5–8 let;
- u dětí ve věku 2–15 let se vyskytuje lymfadenopatický KS, který postihuje slinné a slzné žlázy s rychlou diseminací do lymfatických uzlin a vnitřních orgánů, končí fatálně do 1–3 let [10].

• Iatrogenní forma KS

- výskyt: u imunosuprimovaných osob (nejčastěji po transplantacích, nebo při léčbě autoimunitních chorob imunopresivou);
- většinou se setkáváme s lokalizovanou formou, diseminovaná forma je vzácnější;
- klinicky nacházíme slizniční léze obvykle na patře (64–93 % pacientů), ale možné je i postižení vnitřních orgánů (10–36 % pacientů) a kůže;
- po vynechání imunopresiva často dojde ke zlepšení až remisi onemocnění [10].

• Epidemická forma KS

- nejčastější typ KS v současnosti
- výskyt: u pacientů s AIDS (především u mužů s homosexuální orientací), u těchto pacientů se jedná o nejčastější malignitu a mají 20 000krát větší riziko vzniku KS než ostatní populace [14];
- představuje jedno z diagnostických kritérií určujících diagnózu AIDS, vzniká dříve než většina oportunních infekcí a při vyšších počtech CD4+ lymfocytů [10];
- klinicky nacházíme mnohočetné noduly na horní polovině těla (hlava a krk), které mají tendenci se rychle rozvinout na kůži i na sliznicích a postupně diseminují do vnitřních orgánů, časté je postižení lymfatických uzlin [14]

• KS mužů majících sex s muži (MSM) bez HIV infekce

- výskyt: několik posledních let u mladších HIV negativních MSM z geografických oblastí s nízkou séropreválencí HHV-8 (např. Francie, Anglie, Německo);

- průběh je podobně jako u klasické formy spíše indolentní, kožní léze se vyskytují na celém integumentu, ale viscerální postižení je velmi vzácné, neboť počet CD4+ lymfocytů je normální, tedy počet buněk CD4 a poměr CD4/CD8 zjevně nepřímo koreluje se závažností onemocnění;
- kvůli těmto rysům a odlišnostem od čtyř dříve uznávaných subtypů KS je tato forma nově klasifikována jako další (pátý) epidemiologický subtyp [5].

KLINICKÝ OBRAZ

Kaposiho sarkom je multifokální systémové onemocnění [14], léze KS se vyskytují především na kůži a sliznicích, ale mohou také postihnout jakýkoliv vnitřní orgán [11].

Kožní projevy KS postupně procházejí stadiem makulózním (patch stage), ložiskovým (plaque stage) a tumorózním/nodulárním (tumorous/nodular stage). Nejprve se na kůži objevují diskrétní světle červené až lividní skvrny (makuly) oválného či nepravidelného tvaru. Tyto makuly se postupně vyvyšují nad niveau kůže a přecházejí v ložiska, která progredují v uzly (noduly). Projevy se zvětšují plošně i do hloubky, mohou splývat do větších celků a formovat se v tumorózní masy. Tato stadia jsou identická pro kožní i slizniční léze.

Barva projevů se mění, může být světle či sytě červená, tmavě modrá, hnědá (ukládáním hemosiderinu v tkáni tumoru) až lividní. Na povrchu lézí mohou být hemoragie, eroze, ulcerace, hyperkeratózy. Ve stejných okamžicích mohou být u jedné osoby různé léze v různých stadiích onemocnění [14]. Na dolních končetinách může při větším postižení vzniknout lymfedém.

Z vnitřních orgánů nejčastěji dochází k postižení plic, zažívacího traktu. Na postižení vnitřních orgánů upozorní příslušné příznaky, při postižení GIT např. hemateméza, meléna, enteroragie, při plicním postižení hemoptýza, chronický kašel, dušnost [14].

DIAGNOSTIKA

KS diagnostikujeme na základě klinického obrazu a biopsie (excizí projevu KS z kůže a sliznice, nebo exstirpací suspektní zvětšené lymfatické uzliny nebo biopsií měkkých tkání) [14]. U pacientů s KS můžeme diagnózu také potvrdit prokázáním přítomnosti HHV-8 v krvi a v tkáni, a to pomocí metody PCR, nebo imunohistochemicky. K imunohistochemickému vyšetření se používají markery: CD31 (také známý jako PECAM-1 Platelet Endothelial Cell Adhesion Molecule-1 – nádory z endotelu – KS, angiosarkom, hemangiom, lymfangiom), CD34 (méně specifický než CD31, hematopoetické progenitory, endotel), D2-40 (podoplanin – lymfatické endotelie), HHV-latent nuclear antigen-1 (LNA-1) – specifický pro KS a faktor VIII, vimentin [15].

Přítomnost lézí ve vnitřních orgánech odhalí vyšetření zobrazovacími metodami či endoskopie (staging onemocnění) [11]. Vždy je nutno u pacienta vyloučit přítomnost infekce HIV či jinou imunosupresi.

Diferenciální diagnostika

Závisí na klinickém obrazu a na fázi onemocnění. V časných fázích a u solitárních projevů je třeba odlišit hematom, bacilární angiomatózu, dobře diferencovaný angiosarkom, maligní melanom, pyogenní granulom, hemangiom. Na bérkách a nohou je třeba odlišit zejména pseudo-Kaposiho sarkom – změny při chronické venózní insuficienci [7]. Jde o reaktivní (benigní) vaskulární proliferaci způsobenou lokálními změnami v oběhu (změněná kyslíková a/nebo tlaková zátěž), klinicky a histologicky připomínající Kaposiho sarkom. U slizničních lézí je třeba odlišit i non-hodgkinský lymfom, spinaliom [7].

Histopatologický obraz

V histopatologickém obraze rozlišujeme 3 stadia (stadium makulózní, ložiskové, tumorózní/nodulární), která koreluje s klinickým obrazem onemocnění [11].

V časně fázi, kdy se KS manifestuje jako plochá, červená makula, dochází k hojné a aberantní angiogenezi, kdy se tvoří nové abnormální krevní cévy, které jsou „propustné“, což způsobuje extravazaci erytrocytů a zánětlivých buněk, které osídlí lézi. V této fázi je jen 10 % tumoru tvořeno buňkami infikovanými HHV-8 (vřetenitými buňkami). Postupně dochází k přibývání jak cévních lumen, tak endotelových vřetenitých buněk. Tyto buňky jsou považovány za vlastní nádorové elementy KS, charakterizuje je podlouhlý (vřetenovitý) tvar. V nodulárním stadiu tvoří nádorové uzly z 90 % vřetenité buňky [6].

1. stadium – makulózní

V retikulární dermis nacházíme dilatované cévy obklopené nepravidelnými štěrbinovitými cévními prostory (promontory sign), které jsou vystlané jednou vrstvou endotelu. Bývají přítomny fagocytované erytrocyty (hyalinní globule – PAS pozitivní) a hemosiderofágy, zánětlivý lymfocytární a plazmocytární infiltrát. Vřetenité buňky se vyskytují ojediněle [11]. Časná stadia s minimální proliferací cév mohou uniknout diagnóze.

2. stadium – ložiskové

Charakterizuje je proliferace jak vřetenitých buněk, tak cév. Dochází k rozšíření procesu do celé dermis, někdy až do podkožního tuku. Vřetenité buňky se nacházejí mezi novotvořenými abnormálními cévami. Vřetenité buňky proliferují, nahrazují kolagen v dermis a projevy se mění v nodulární. Rovněž zde bývají přítomna hemosiderinová depozita a hyalinní globule. Periferně se nachází perivaskulární zánětlivý infiltrát tvořený lymfocyty, plazmatickými a dendritickými buňkami [11].

3. stadium – tumorózní/nodulární

Vznikají dobře ohraničené uzly tvořené vaskulárními prostory, které připomínají „pláštěv“. Krví vyplněné štěrby jsou stlačené těsně k sobě („back to back“) a jsou lemované vřetenitými buňkami a hemosiderinovými depozity. V okolí se nacházejí lymfocyty a plazmatické buňky [14].

Popsány jsou histologické varianty KS jako lymfangiomu podobný KS, pyogennímu granulomu podobný KS, intravaskulární a anaplastická varianta [15].

TERAPIE

Léčba Kaposiho sarkomu závisí na stadiu onemocnění, na klinické variantě a na přítomnosti orgánového postižení.

U lokalizovaných forem je možná pouze lokální terapie. Nejčastěji se provádí chirurgická excize, která může vést k recidivám a je obtížně proveditelná u vícečetných ložisek. Nebo projevy můžeme odstranit kryoterapií, ale úspěšnost je asi 80 % a zmrazení musí být dostatečně silné [2]. Mezi další metody patří laserová chirurgie (CO₂-laser, Nd:YAG laser), fotodynamická terapie a radioterapie. Radioterapie je vysoce efektivní metoda, její účinnost se udává 90 % u epidemické formy KS a 80 % u klasické formy KS. Mezi její nežádoucí účinky patří radiodermatitida, hyperpigmentace [7]. Velice často dochází po RT k rozpadu ložisek a vzniku defektů, zvláště u projevů na dolních končetinách s lymfedémem. S výhodou se RT používá v dutině ústní. Další metodou je intralezionární chemoterapie pomocí vinkristinu nebo vinblastinu, jejich efekt byl prokázán u klasické formy KS a epidemické formy KS. Efekt je však jen dočasný, trvá v řádu měsíců, metoda je bolestivá, navíc může docházet ke komplikacím, vzniku nekrózy při aplikaci chemoterapeutika do zdravé tkáně [7]. Dříve se používal také topický alitretinoin (9-cis-retinová kyselina), který již není v ČR registrovaný [2, 14]. Lokálně lze aplikovat retinoidy inhibující IL-6, které se uplatňují v patogenezi KS a také působí antiproliferativně. Rovněž proběhly studie s 5% imiquimodem v krému (off-label).

U klasické formy KS často vznikají otoky DKK, proto se doporučují kompresivní elastické punčochy.

U generalizovaných, nebo rychle progredujících a viscerálních forem je nutná systémová terapie. V chemoterapii se používají v první linii lipozomální antracykliny, které vykazují nejvyšší míru remise u KS. Lipozomální znamená, že jsou léčiva obalena v malých tukových bublinkách, liposomech, které jim umožňují lepší absorpci, což způsobuje menší kardiotoxicitu a myelotoxicitu [9]. Dříve se používal režim ABV (adriamycin, bleomycin a vinkristin), nyní se používá nejčastěji pegylovaný doxorubicin, který je lépe tolerován a je méně myelotoxický. Mezi nežádoucí účinky doxorubicinu patří myelotoxicita a kardiotoxicita (při kumulativních dávkách nad 450 mg), dalším možným vedlejším účinkem doxorubicinu je palmoplantární erythrodysestezie

(syndrom ruka-noha), která se projevuje jako bolestivý makulární erytém na rukou a nohou. Dojde-li k recidivě po nějaké době po ukončení léčby, bývá opětovná aplikace doxorubicinu opět úspěšná. Alternativou doxorubicinu je lipozomální daunorubicin (míra odpovědi 63 % ve srovnání s 80 % u doxorubicinu) [8]. Další možnou volbou terapie jsou taxany. Paklitaxel je účinný u KS a dosahuje remise přibližně u 60 %. V malé randomizované studii byla míra odpovědi srovnatelná s léčbou lipozomálním doxorubicinem. Paklitaxel je však více myelotoxický a často vede k alopecii (příležitostně i po první dávce), způsobuje toxicitu kostní dřene (neutropenii), periferní neuropatii a na kůži (alergické reakce; onycholýzu). Méně často se mohou objevit artralgie, myalgie a chronický únavový syndrom. Terapie paklitaxelem může být prospěšná také u pacientů, kteří po předchozí chemoterapii progredovali. Paklitaxel by proto měl být používán jako léčba druhé linie, pokud KS progreduje při léčbě antracykliny. Kromě paklitaxelu se podle nekontrolovaných studií jeví jako účinný také docetaxel. Jako záchrannou léčbu po antracyklinové nebo paklitaxelové terapii lze použít perorální etoposid, irinotekan, a také gemcitabin [5].

Kromě chemoterapie se využívá v systémové terapii imunomodulační terapie: inhibitory PD-1, PD-L1 a interferony třídy I (IFN- α -2a, -2b, IFN- β). Patogeneze KS zahrnuje rovnováhu mezi imunitními aktivačními a supresivními mechanismy, které umožňují přetrvávání latentní infekce HHV-8 po celý život infikovaného hostitele. Receptor programované buněčné smrti (PD-1) a jeho ligand (PD-L1) jsou zvýšeně exprimovány v lézích KS, exprese se liší podle stadia KS, ale není ovlivněna klinickými proměnnými. Například infekce HHV-8 indukuje zvýšenou expresi PD-L1 v monocytech, což přispívá k imunitnímu úniku. PD-L1 podporuje imunitní dysfunkci hostitele a tím usnadňuje klinický vývoj a progresi KS. Interferony mají jednak imunomodulační účinek, ale také mají schopnost indukovat apoptózu v nádorových buňkách a antiproliferativní vlastnosti prostřednictvím inhibice angiogeneze inhibicí exprese základního fibroblastového růstového faktoru (FGF- β) [5]. Výroba a dostupnost INF- α -2a, INF- α -2b v ČR byla postupně ukončena. IFN β je v ČR indikován u pacientů s roztroušenou sklerózou. IFN- γ vede k progresi nádoru u KS a je považován za kontraindikovaný. Pegylované interferony, tj. interferony s navázanou molekulou polyethylenglykolu (PEG), nejsou schváleny k léčbě KS, a proto podléhají schválení ZP. Oproti standardnímu interferonu má delší poločas eliminace [5].

Mezi roky 2018 a 2020 byla provedena jednoramenná prospektivní studie fáze II. s nivolumabem a ipilimumabem. Překvapivě případy s progresivním KS prokázaly slibnou odezvu s mírou přežití bez progresu po 6 měsících 76,5 % a po 12 měsících 58,8 % [16].

V léčbě iatrogenní formy KS hraje důležitou roli typ a stupeň imunosuprese. Pacienti léčení imunosupresivní terapií na bázi kalcineurinových inhibitorů jsou vystaveni zvláště vysokému riziku rozvoje agresivního KS.

Snížení intenzity imunosuprese nebo převedení imunosupresiv na inhibitory mTOR, jako je sirolimus nebo everolimus, jsou základními kameny léčby. Po přechodu z kalcineurinových inhibitorů na sirolimus byla popsána regrese KS obnovením imunitní aktivity efektorových a paměťových T-buněk proti HHV-8. U pacientů po orgánových transplantacích s KS, kteří nereagují na změnu imunosuprese, se KS léčí podobně jako klasický KS. Užívání interferonu alfa ve vysokých dávkách se u pacientů po transplantaci solidního orgánu nedoporučuje, protože jeho použití je spojeno s vyšším rizikem rejekce, ale lze podat léčbu nízkými dávkami interferonu za kontroly renálních funkcí [5]. Kortikoidy mohou výrazně zhoršit průběh onemocnění, proto u pacientů s KS nebývají tč. doporučovány.

U pacientů s viscerálním postižením, rozsáhlým postižením lymfatických uzlin nebo progresivním mukokutánním postižením by měla být zvažována systémová chemoterapie. Nejčastěji se používá doxorubicin (pegylovaný, lipozomální).

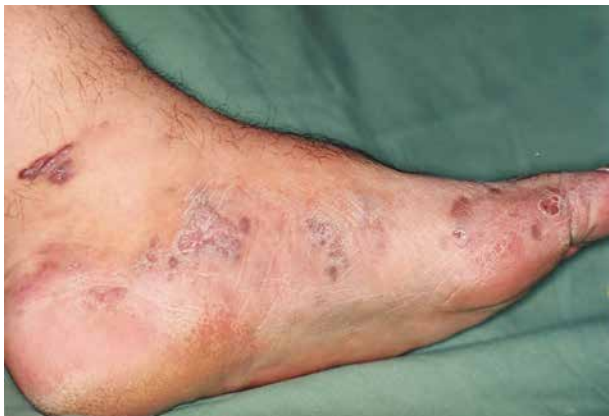U HIV pozitivních pacientů je první volbou co nejdříve zahájení antiretrovirové léčby (ART), která potlačuje replikaci HIV [9]. V případě předléčení a viremie, se doporučuje optimalizace ART switchem nebo zesílením. S poklesem HIV virové nálože a nástupem imunitní rekonstituce se většina lézí stabilizuje nebo dokonce úplně zhojí. ART zlepšuje humorální odpověď na HHV-8 a rychle snižuje viremii HHV-8. Je třeba se vyvarovat pauzám v ART, protože KS může znovu exacerbovat. Časná ART, i když jsou ještě normální buňky CD4, chrání před výskytem KS. Zatímco zpočátku jsou nejdůležitějším rizikovým faktorem nízké CD4 buňky, později je to detekovatelná HIV virová nálož nezávislá na počtu CD4 buněk. Dalšími nezávislými rizikovými faktory pro výskyt KS u účinně léčených jedinců infikovaných HIV jsou snížený poměr CD4/CD8 a zvýšený počet buněk CD8. Pokud ART a lokální terapie nejsou dostatečně účinné, je indikována další systémová terapie KS [8]. Obvykle k léčbě postačují nízké dávky IFN- α . Účinnost interferonu závisí na stavu imunity. Míra remise byla 45 %, pokud byl počet CD4 T lymfocytů nad 400/ μ l, a pouze 7 % při počtu CD4 T lymfocytů pod 200/ μ l. Interferon by proto měl být zvažován pou-

ze u pacientů s KS s více než 200 CD4 buňkami/ μ l [5]. ART léčba spolu s chemoterapií je více efektivní než samotná ART nebo samotná chemoterapie KS u HIV nemocných. Od roku 2020 je v USA schválen FDA (Úřad pro kontrolu potravin a léčiv) k léčbě Kaposiho sarkomu pomalidomid, indikován je k léčbě dospělých HIV pozitivních pacientů s Kaposiho sarkomem po selhání antiretrovirové terapie a k léčbě Kaposiho sarkomu u HIV negativních pacientů. V ČR je lék hrazen v léčbě dospělých pacientů s refrakterním nebo relabovaným a refrakterním mnohočetným myelomem. Pomalidomid je analog thalidomidu s imunomodulačními, antiangiogenními a antineoplastickými vlastnostmi. Výhodou je perorální podání, doporučená dávka je 5 mg jedenkrát denně, HIV pozitivní pacienti během léčby pomalidomidem pokračují v ART. Mezi nežádoucí účinky léčby pomalidomidem patří hlavně hematologické změny, nejvíce je to neutropenie, febrilní neutropenie a trombocytopenie, dále se může objevit angioedém, anafylaxe, exantém, exfoliace kůže, buly. Je třeba se vyhnout současnému podávání se silnými inhibitory CYP1A2; pokud se takovému použití nelze vyhnout, měla by být dávka pomalidomidu snížena na 2 mg denně. Dále je nutné upravit dávku léčiva u pacientů s poruchou funkce ledvin či jater [13].

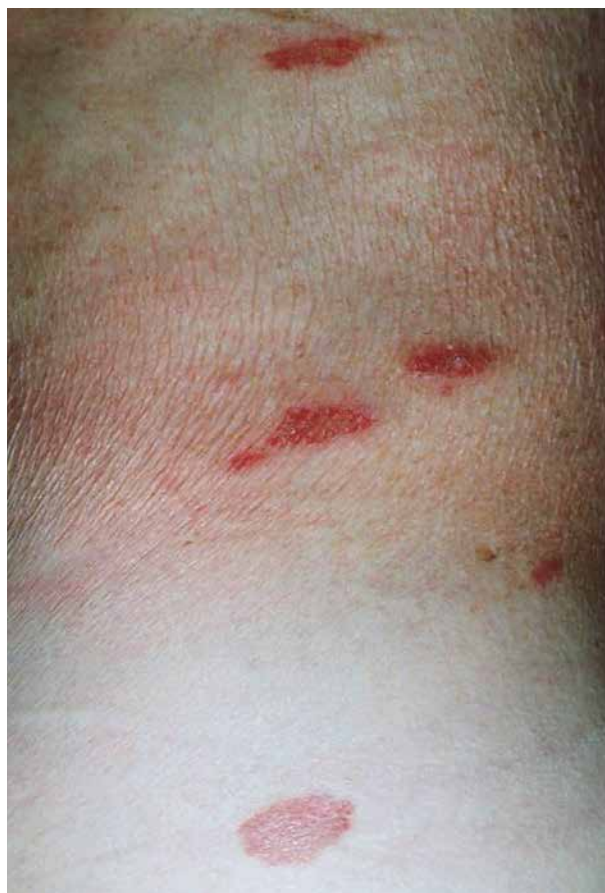ZÁVĚR

Kaposiho sarkom představuje onemocnění s velmi rozmanitou morfologií projevů (makuly až tumory) i rozsahem postižení (od ojedinělých kožních lézí až k rychle progredujícímu diseminovanému onemocnění kůže, sliznic a orgánů). Pokročilé projevy mohou způsobit fatální komplikace jako krvácení, obstrukci či perforaci postižených orgánů. Rozsah a agresivita onemocnění závisí na typu KS a imunitním stavu nemocného. Kaposiho sarkom je nevyléčitelné onemocnění, ale správně zvolenou a včasnou léčbou můžeme kontrolovat jeho průběh a příznaky, někdy i s dosažením dlouhodobé remise, zejména u klasické formy tohoto onemocnění, proto většina pacientů umírá na jinou chorobu než KS.

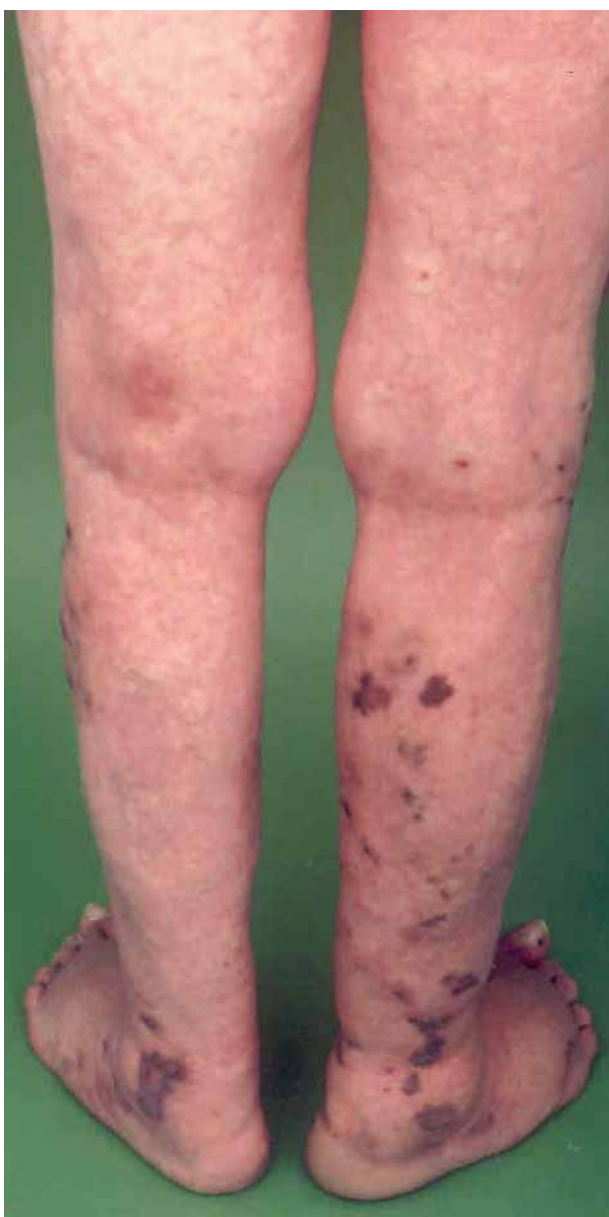OBRAZOVÁ PŘÍLOHA



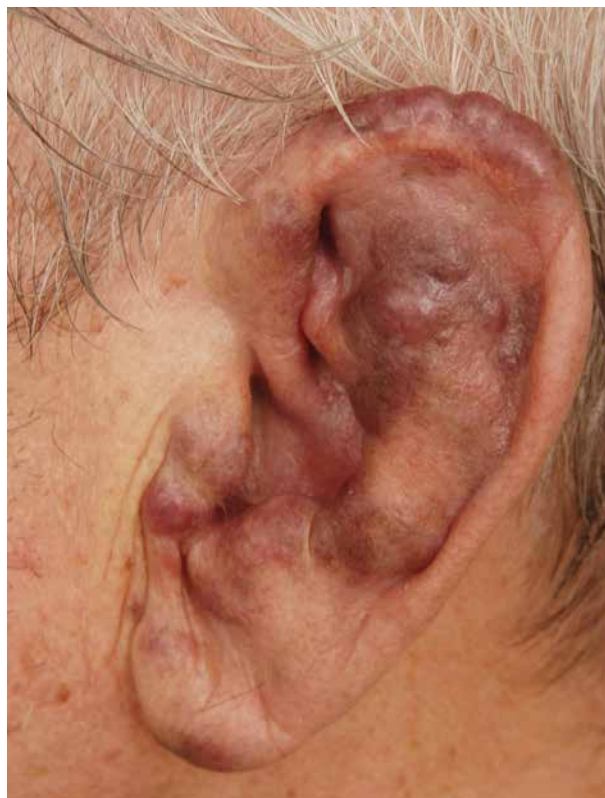Obr. 1. Klasická forma KS – projevy na LDK
(zdroj fotoarchiv I. DVK FNUSA)



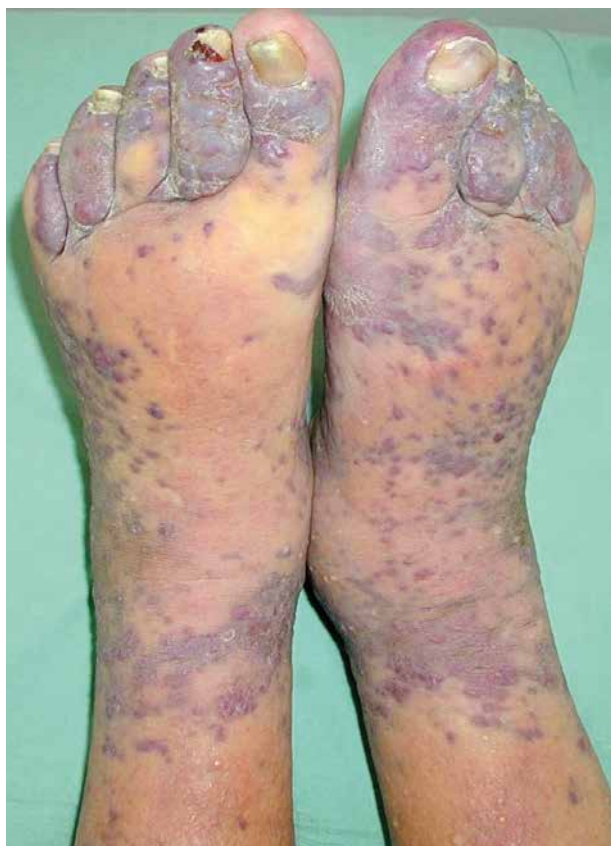Obr. 2. Makulózní stadium KS – projevy na trupu
(zdroj fotoarchiv I. DVK FNUSA)



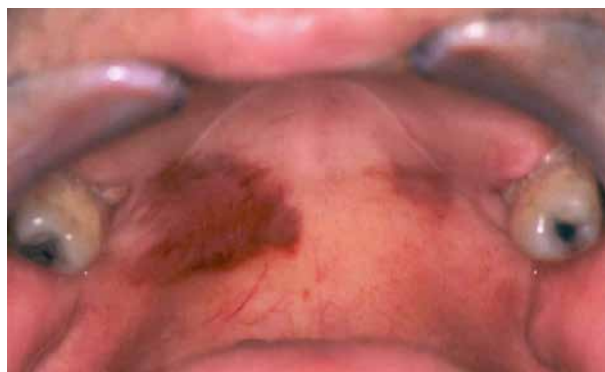Obr. 3. Ložiskové stadium KS – projevy na DKK
(zdroj fotoarchiv I. DVK FNUSA)



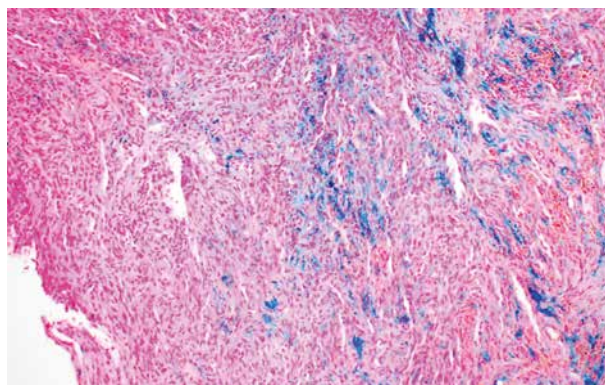
Obr. 4. Tumorózní/nodulární projevy KS na L ušním boltci
(zdroj fotoarchiv I. DVK FNUSA)



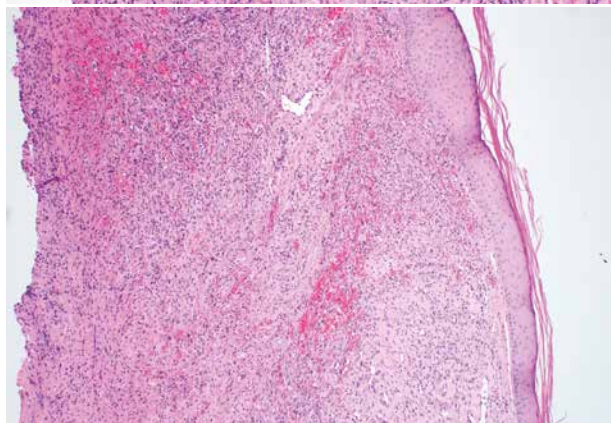
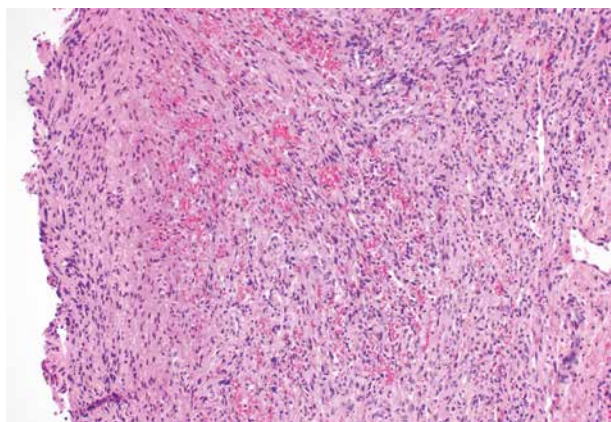
Obr. 5. Tumorózní/nodulární projevy KS provázené lymfedémem
(zdroj fotoarchiv I. DVK FNUSA)



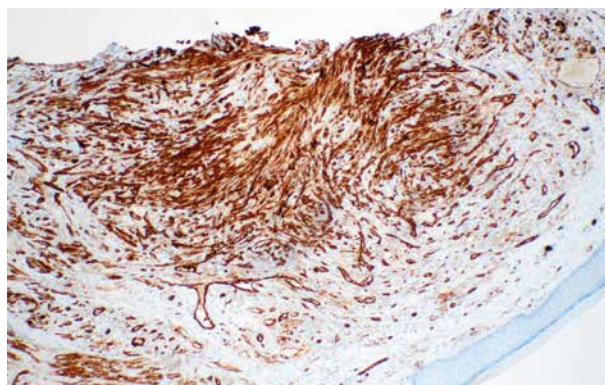
Obr. 6. Slizniční projevy KS v dutině ústní
(zdroj fotoarchiv I. DVK FNUSA)



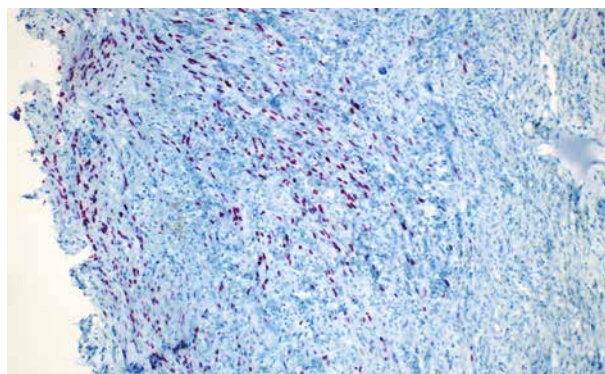
Obr. 8. Histologie – barvení Perls (foto zapůjčil MUDr. Lukáš Velecký, I. patologicko-anatomický ústav FNUSA)



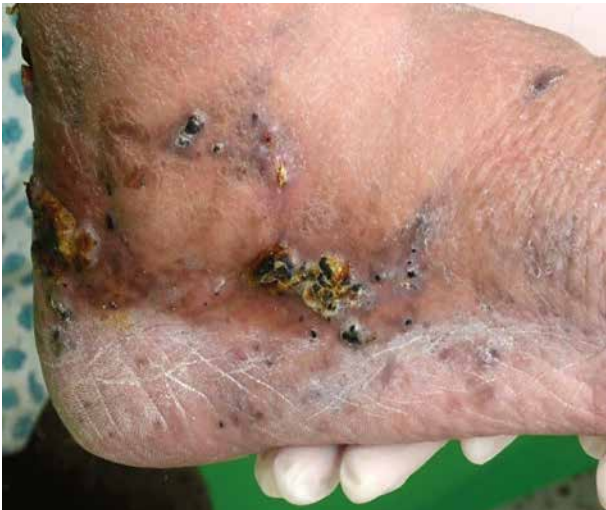Obr. 7. Histologie – barvení hematoxylin-eosin (foto zapůjčil MUDr. Lukáš Velecký, I. patologicko-anatomický ústav FNUSA)



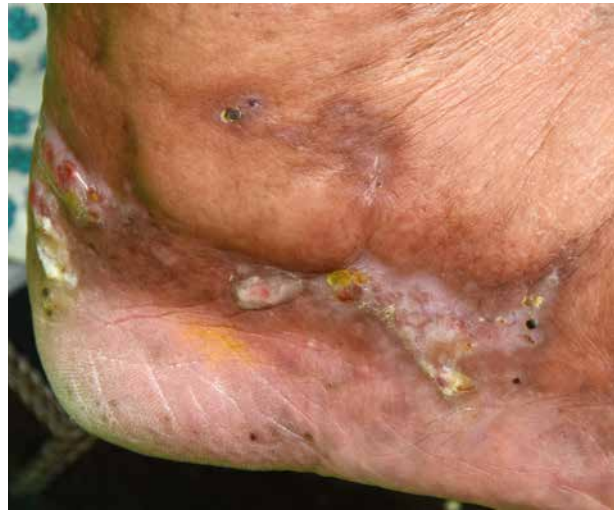Obr. 9. Imunohistochemie – marker CD 31 (foto zapůjčil MUDr. Lukáš Velecký, I. patologicko-anatomický ústav FNUSA)



Obr. 10. Imunohistochemie – HHV-8 (foto zapůjčil MUDr. Lukáš Velecký, I. patologicko-anatomický ústav FNUSA)



Obr. 11. Klasická forma KS – tumorózní/ nodulární projevy na PDK před terapií (zdroj fotoarchiv I. DVK FNUSA)



Obr. 12. Klasická forma KS – projevy na PDK po 15 frakcích RT (zdroj fotoarchiv I. DVK FNUSA)

LITERATURA

1. ARVIN, A. M. *Human herpesviruses: biology, therapy, and immunoprophylaxis*. Online. 2007. New York: Cambridge University Press, 2007. [cit. 2025-01-07]. ISBN 978-0-521-82714-0. Dostupné na [www: https://www.ncbi.nlm.nih.gov/pubmed/21348071](https://www.ncbi.nlm.nih.gov/pubmed/21348071).
2. BOLOGNIA, L., J., SCHAFFER, J. V., CERRONI, L. *Dermatology: 2-Volume Set, 4th Edition*. Canada: Elsevier, 2017, 2880 s. ISBN 9780702062759. Dostupné na [www: https://www.us.elsevierhealth.com/dermatology-2-volume-set-9780702062759.html#additional](https://www.us.elsevierhealth.com/dermatology-2-volume-set-9780702062759.html#additional).
3. DITRICOVÁ, D, JANSOVÁ, M, OPAVSKÝ, R. *Repetitorium dermatovenerologie*. Olomouc: EPAVA, 2002. ISBN 80-862-9708-X. p. 253.
4. DITTMER, D. P., DAMANIA, B. Kaposi sarcoma – associated herpesvirus: immunobiology, oncogenesis, and therapy. Online. *Journal of Clinical Investigation*. 2016, 126, 9, s. 3165-3175. [cit. 2022-03-14]. ISSN 0021-9738. Dostupné na [www: https://doi.org/10.1172/JCI84418](https://doi.org/10.1172/JCI84418).
5. ESSER, S., SCHÖFER, H., HOFFMANN, C., CLASSEN, J., KREUTER, A., et al. S1 Guidelines for the Kaposi Sarcoma. Online. *JDDG: Journal der Deutschen Dermatologischen Gesellschaft*. 2022, 20, 6, p. 892–904. ISSN 1610-0379. Dostupné na [www: https://doi.org/10.1111/ddg.14788](https://doi.org/10.1111/ddg.14788). [cit. 2025-01-07].
6. GRAMOLELLI, S., OJALA, P. M. Kaposi's sarcoma herpesvirus-induced endothelial cell reprogramming supports viral persistence and contributes to Kaposi's sarcoma tumorigenesis. Online. *Current Opinion in Virology*, 2017, 26, p. 156–162. ISSN 18796257. Dostupné na [www: https://doi.org/10.1016/j.coviro.2017.09.002](https://doi.org/10.1016/j.coviro.2017.09.002). [cit. 2022-03-14].
7. HERCOGOVÁ, J. *Klinická dermatovenerologie*. Praha: Mladá fronta, 2019. Medical services. ISBN 978-80-204-5321-1. p. 823–827.
8. KUBALA, E., GRIM, J., KAPLA, J. PLÍŠEK, J. *Systémová léčba Kaposiho sarkomu s vysokým rizikem u HIV pozitivních pacientů – kombinovaná léčba cART + pegylovaný lipozomální doxorubicin: 2014 XXXVIII. brněnské onkologické dny a XXVIII. konference pro nelékařské zdravotnické pracovníky*. Česká onkologická společnost České lékařské společnosti J. E. Purkyně. 2014, 011, 1. ISSN 2570-8791. Dostupné na [www: https://www.linkos.cz/lekar-a-multidisciplinari-tym/kongresy/po-kongresu/databaze-tuzemskych-onkologickych-konferencnich-abstrakt/systemova-lecba-kaposiho-sarkomu-s-vysokym-rizikem-u-hiv-pozitivnich-pacientu-ko/](https://www.linkos.cz/lekar-a-multidisciplinari-tym/kongresy/po-kongresu/databaze-tuzemskych-onkologickych-konferencnich-abstrakt/systemova-lecba-kaposiho-sarkomu-s-vysokym-rizikem-u-hiv-pozitivnich-pacientu-ko/). [cit. 2025-01-07].
9. MORGAN, J., GOMEZ, J., OAKLEY, A. Kaposi sarcoma. Online. 2017. Dostupné na [www: https://dermnetnz.org/topics/kaposi-sarcoma](https://dermnetnz.org/topics/kaposi-sarcoma). [cit. 2022-03-15].
10. NEČAS, M., SEMRÁDOVÁ, V. Sarcoma idiopathicum multiplex haemorrhagicum Kaposi: 1. část – přehled literárních poznatků. *Česko-Slovenská Dermatologie: Časopis dermatovenerologických společností*, 2003, 78(6), p. 232–238.
11. RADU, O., PANTANOWITZ, L. *Kaposi Sarcoma* [online]. 2013, 137(2), p. 289–294. Dostupné na [www: https://meridian.allenpress.com/aplm/article/137/2/289/65260/Kaposi-Sarcoma](https://meridian.allenpress.com/aplm/article/137/2/289/65260/Kaposi-Sarcoma). [cit. 2022-03-15].
12. ŠTORK, J. *Dermatovenerologie*. Praha: Galén, 2013. 2. vyd. ISBN 978-80-7262-898-8. p. 400–401.
13. U.S. Food and Drug Administration: FDA grants accelerated approval to pomalidomide for Kaposi sarcoma. Available at <https://www.fda.gov/drugs/resources-information-approved-drugs/fda-grants-accelerated-approval-pomalidomide-kaposi-sarcoma>. Accessed May 29, 2020.

14. VAŇOUSOVÁ, D., D., JILICH, L., MACHALA, M. et al. Úskalí diagnostiky Kaposiho sarkomu sdruženého s HIV infekcí. *Klinická onkologie*. [online]. 2010, 23 (5), p. 285–292. ISSN 0862-495X. Dostupné z: <https://www.linkos.cz/files/klinicka-onkologie/158/3673.pdf>.
15. WEEDON, D., STRUTTON, G., RUBIN, A. I. *Weedon's skin pathology*. 3. vyd. Edinburgh: Churchill Livingstone/Elsevier, 2010. ISBN 978-0-7020-3485-5. Dostupné na www: <https://doi.org/10.5826/dpc.0201a15>.
16. ZER, A., ICHT, O., YOSEF, L., AVRAM, D., JACOBI, O. et al. Phase II single-arm study of nivolumab and ipilimumab (Nivo/Ipi) in previously treated classical Kaposi sarcoma (cKS). Online. *Annals of Oncology*. 2022, 33, 7, p. 720–727. ISSN 09237534. Dostupné na www: <https://doi.org/10.1016/j.annonc.2022.03.012>. [cit. 2025-04-11].
17. ZHANG, D., PU, X. WU, W. JIN, Y. JUHEAR, M. et al. Genotypic analysis on the ORF-K1 gene of human herpesvirus 8 from patients with Kaposi's sarcoma in Xinjiang, China. Online. *Journal of Genetics and Genomics*. 2008, 35, 11, p. 657–663. ISSN 16738527. Dostupné na www: [https://doi.org/10.1016/S1673-8527\(08\)60087-9](https://doi.org/10.1016/S1673-8527(08)60087-9). [cit. 2022-03-15].

Prohlášení o střetu zájmů

Autoři v souvislosti s tématem práce v posledních 12 měsících nespolupracovali s žádnou farmaceutickou firmou.

Do redakce došlo dne 22. 4. 2025.

Adresa pro korespondenci:

MUDr. Anna Žáková

I. dermatovenerologická klinika FN u sv. Anny v Brně

a LF MU, Brno

Pekařská 53

656 91 Brno

e-mail: anna.zakova@fnusa.cz

KONTROLNÍ TEST

1. Co je Kaposiho sarkom?

- a) benigní mezenchymální nádor;
- b) maligní vaskulární nádor;
- c) zánětlivé onemocnění;
- d) maligní epitelový nádor.

2. Kdo je původcem Kaposiho sarkomu?

- a) HHV-1;
- b) HHV-4;
- c) HHV-6;
- d) HHV-8.

3. K přenosu viru nedochází?

- a) spermatem;
- b) krví;
- c) slinami;
- d) vše je správně.

4. Jaké známe formy Kaposiho sarkomu?

- a) klasickou, endemickou, iatrogenní, epidemickou;
- b) klasickou, iatrogenní, epidemickou, KS mužů majících sex s muži bez HIV infekce;
- c) klasickou, endemickou, iatrogenní, epidemickou, KS mužů majících sex s muži bez HIV infekce;
- d) klasickou, endemickou, iatrogenní, KS mužů majících sex s muži bez HIV infekce.

5. Kde se vyskytují léze KS?

- a) na kůži, sliznicích a ve vnitřních orgánech;
- b) pouze na kůži;
- c) pouze na sliznicích;
- d) pouze ve vnitřních orgánech.

6. Jaká jsou stadia kožních projevů?

- a) makulózní, ložiskové, nekrózy;
- b) makulární, ložiskové, tumorózní;
- c) makulózní, vezikulární, tumorózní;
- d) makulózní, ložiskové, tumorózní.

7. Jakými metodami můžeme diagnostikovat Kaposiho sarkom?

- a) klinickým obrazem;
- b) biopsií;
- c) vše je správně;
- d) léze ve vnitřních orgánech zobrazovacími metodami.

8. Jak nazýváme typické buňky KS vznikající infekci HHV-8 virem?

- a) kulovité buňky;
- b) větvenité buňky;
- c) kogojoyv pustuly;
- d) pěníte buňky.

9. K terapii Kaposiho sarkomu nepoužíváme?

- a) lokální terapii;
- b) chemoterapii;
- c) kortikoidy;
- d) antiretrovirovou terapii.

10. Jaká je prognóza pacientů s KS?

- a) špatná, jde o rychle progredující nevléčitelné onemocnění s fatálním koncem během několika měsíců;
- b) dobrá, jde o vyléčitelné onemocnění;
- c) dobrá, i když jde o nevléčitelné onemocnění, se správnou a včasnou léčbou můžeme kontrolovat jeho průběh i dosáhnout dlouhodobé remise, proto pacienti většinou umírají na jiné onemocnění;
- d) špatná, jde o rychle progredující nevléčitelné onemocnění s fatálním koncem, medián přežití 1 rok.

Správným zodpovězením otázek kontrolního testu získáte 2 kredity kontinuálního vzdělávání lékařů ČLK. Správné odpovědi na otázky kontrolního testu budou uveřejněny v příštím čísle časopisu.

Odpovědi pošlete na e-mailovou adresu: kozni@lf1.cuni.cz vždy nejpozději do jednoho měsíce od vydání daného čísla a společně s odpověďmi uveďte svoje **evidenční číslo ČLK, SLK (ID)**.

Odpovědi na otázky kontrolního testu v č. 5/2025: Dastychová E., Benáková N.: **Ekzém rukou – 2. část**

Správné odpovědi: 1. c), 2. b), 3. a), 4. d), 5. c), 6. c), 7. b), 8. d), 9. d), 10. a)