

# Hemosiderotický dermatofibróm s atrofickými znakmi – kazuistika

Ďuríková P.<sup>1</sup>, Bartoš V.<sup>2</sup>

<sup>1</sup>Dermatovenerologická klinika, Univerzita Komenského, Univerzitná nemocnica Bratislava  
prednostka kliniky prof. MUDr. Mária Šimaljaková, PhD., MHA, MPH

<sup>2</sup>Martinské bioptické centrum, s. r. o., Martin  
odborný garant spoločnosti prof. MUDr. Lukáš Plank, CSc.

## SÚHRN

Hemosiderotický dermatofibróm predstavuje zriedkavý subtyp dermatofibrómu, charakterizovaný prítomnosťou početných drobných cievok, siderofágov a depozitov hemosiderínu, ktorý môže mať rôznorodé klinické prejavy. Atrofický dermatofibróm, ďalší zriedkavý variant, sa prejavuje ako atrofické ložisko rôznej farebnosti. Prezentujeme prípad 27-ročnej pacientky s pomaly rastúcim atrofickým modrohnedým ložiskom na pravom predkolení, ktoré vzniklo po drobnom úraze. Histopatologické vyšetrenie biopsie odhalilo intradermálny tumor s depozitmi hemosiderínu, histiocytmi a obrovskými Toutonovými bunkami. Diagnóza hemosiderotického dermatofibrómu bola potvrdená imuno-histochemickým farbením, ktoré preukázalo pozitívnu expresiu faktora XIIIa a negatívnu expresiu CD34. Vzhľadom na progresívny charakter lézie bola odporúčaná kompletná chirurgická excízia, ktorú však pacientka odmietla. Tento prípad zdôrazňuje zriedkavú kombináciu hemosiderotických a atrofických zmien v dermatofibróme a podčiarkuje význam komplexného diagnostického prístupu.

**Kľúčové slová:** dermatofibróm – hemosiderotický dermatofibróm – atrofický dermatofibróm – fibrozny histiocytóm – kazuistika

## SUMMARY

### Hemosiderotic Dermatofibroma with Atrophic Features. Case Report

Hemosiderotic dermatofibroma represents a rare subtype of dermatofibroma, characterized by the presence of numerous small vessels, siderophages, and hemosiderin deposits, which can have a wider variety of clinical manifestations. Atrophic dermatofibroma, another rare variant, presents as an atrophic plaque of varying colors. We report a case of a 27-year-old woman with a slow-growing, atrophic bluish-brown plaque on her right lower leg that developed after minor trauma. Histopathological examination of the biopsy revealed an intradermal tumor with hemosiderin deposits, histiocytes, and giant Touton cells.

The diagnosis of hemosiderotic dermatofibroma was confirmed by immunohistochemical staining, demonstrating positivity for Factor XIIIa and negativity for CD34. Due to the progressive nature of the lesion, a complete surgical excision was recommended, but the patient refused. This case illustrates the rare coexistence of hemosiderotic and atrophic features in a dermatofibroma, highlighting the importance of a comprehensive diagnostic approach.

**Key words:** dermatofibroma – hemosiderotic dermatofibroma – atrophic dermatofibroma – fibrous histiocytoma – case report

*Čes-slov Derm, 100, 2025, No. 3, p. 133–136*

## ÚVOD

Dermatofibróm (DF), nazývaný aj benígny fibrózny histiocytóm, patrí medzi najčastejšie sa vyskytujúce kožné nádory. Presné údaje o prevalencii nie sú dostupné, keďže pre benígny priebeh pacienti často nevyhľadajú lekársku pomoc. Štúdia Han et al., zahŕňajúca analýzu 122 prípadov, preukázala, že 80 % histologických vzoriek pochádzalo od pacientov vo vekovej skupine 20–49 rokov, pričom v súbore dominovalo

ženské pohlavie. Klinicky sa DF typicky prejavuje ako tuhý, svetlohnedý nodul, najčastejšie lokalizovaný na dolných končatinách (až 43 % prípadov) [5].

Hemosiderotický dermatofibróm (HDF) predstavuje vzácny typ DF, charakterizovaný prítomnosťou viacerých drobných ciev, extravazovaných erytrocytov, siderofágov a hemosiderínových depozitov [5]. Klinicky sa HDF najčastejšie prejavuje ako solitárna tmavá papula alebo nodul, pričom jeho typická lokalizácia je na dolných končatinách [4]. HDF sa často považuje za

štádiu aneurymálneho dermatofibrómu. Pri tomto type nádoru môže dochádzať ku krvácaniu v oblastiach s vysokou bunkovou hustotou a narušenými retikulárnymi sieťami, čo vedie k vzniku charakteristických pseudovaskulárnych priestorov bez endotelu [5]. Aneurymálny dermatofibróm je spojený so zvýšeným rizikom lokálnej recidívy (až 19 %) a potenciálom agresívneho správania. Vzhľadom na tento agresívny potenciál sa chirurgická excízia odporúča aj pri HDF [6].

Atrofický dermatofibróm (ADF) je ďalší vzácny variant DF, charakterizovaný výraznou centrálnou atrofiou. Predpokladá sa, že atrofický vzhľad ADF vzniká dvoma mechanizmami. Strata elastických vlákien môže nastať dôsledkom elastofagocytózy bunkami DF alebo elastolýzy sprostredkovanej nadmernou expresiou matrixovej metaloproteinázy-1. Druhý mechanizmus predpokladá atrofiu subkutánneho tkaniva, hoci tento jav je menej často dokumentovaný [4].

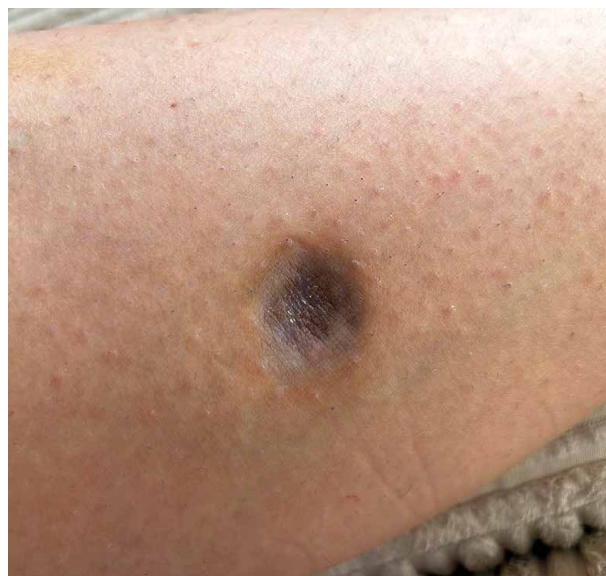V kazuistike je podrobne opísaný prípad HDF s klinickou manifestáciou pomaly progredujúcej atrofickej lézie na pravom predkolení u inak zdravej 27-ročnej pacientky. Presná diferenciácia tejto raritnej formy nádoru bola kľúčová na minimalizáciu rizika nesprávnej diagnózy a zabezpečenie adekvátneho terapeutického postupu. Kazuistika predstavuje klinický a histopatologický referenčný materiál pre dermatológov a dermatopatológov, ktorý môže prispieť k hlbšiemu porozumeniu a efektívnejšiemu manažmentu podobných prípadov v budúcnosti.

## KAZUISTIKA

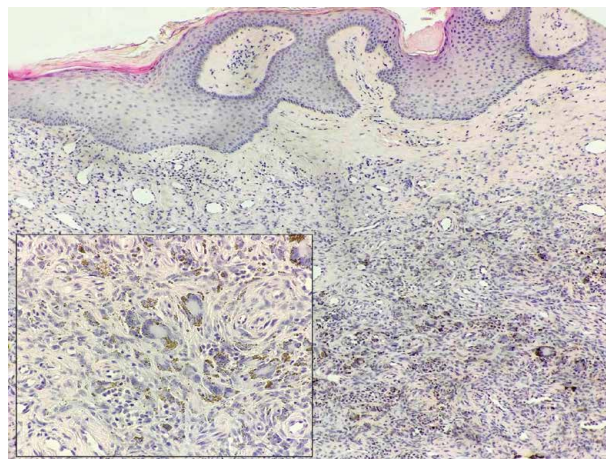
Pacientka vo veku 27 rokov navštívila dermatologickú ambulanciu s asymptomatickou, pomaly rastúcou léziou na laterálnej ploche predkolenia. Modrohnedá lézia vznikla pred dvoma rokmi po drobnom úraze. Osobná a rodinná anamnéza pacientky bola bezvýznamná a pacientka netrpela žiadnymi chronickými ochoreniami. Pri úvodnom vyšetrení ložisko merala 21 mm v najväčšom priemere, pričom jeho centrálna časť bola 3 mm pod úrovňou kože. Ložisko malo okrúhly tvar a hladký povrch, s modrohnedým centrom obklopeným neostro ohraničeným svetlohnedým lemom hyperpigmentácie (obr. 1).

Celotelové vyšetrenie neodhalilo žiadne ďalšie patologické nálezy. Pri palpácii bola lézia subjektívne asymptomatická, mierne indurovaná a adherovala k podkladovým štruktúram. Pri stlačení lézie prstami došlo k vklesnutiu kožného povrchu naviazaného na léziu.

Dermatoskopické vyšetrenie s použitím polarizovaného svetla demonštrovalo rozsiahlu homogénnu modrofialovú centrálnu oblasť s izolovanými bodkovitými cievmi, ktorá plynulo prechádzala do svetlejšieho šedomodrého homogénneho okraja. Periférne bola pozorovaná jemná svetlohnedá retikulárna pigmentácia. Pri vyšetrení vo svetle bez polarizácie bola v centrál-



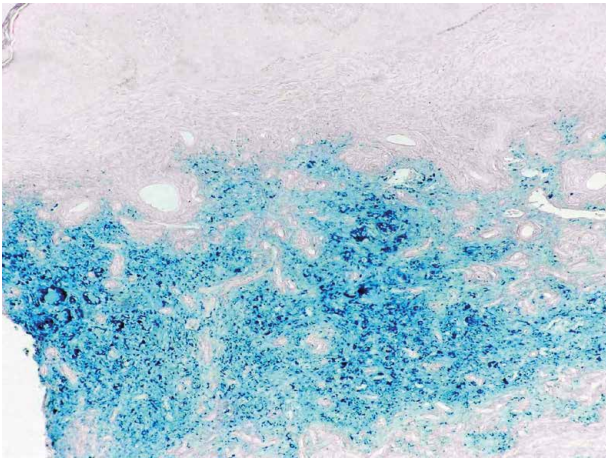
**Obr. 1.** Lézia na pravom predkolení s atrofickou centrálnou oblasťou pod úrovňou kože, modrohnedým centrom a svetlejším hnedým, neostro ohraničeným periférnym lemom



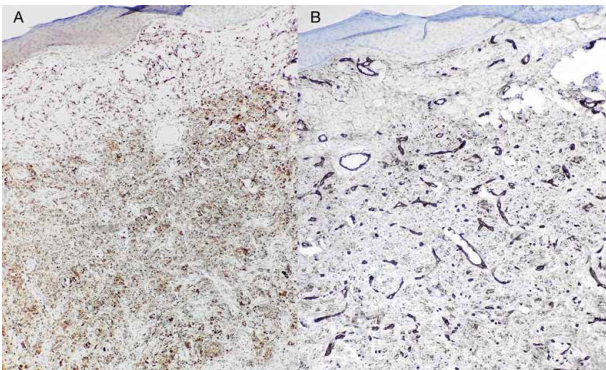
**Obr. 2.** Intradermálny nádor pozostávajúci z populácie histiocytov a obrovských multinukleárných Toutonových buniek. Nádor obsahuje hnedý pigment hemosiderínu (hematoxyln-eozínové farbenie, 25x; detail 400x).

nej časti identifikovaná diskretná belavá deskvamácia. Celkový dermatoskopický vzor vykazoval symetrickú distribúciu jednotlivých znakov. Neboli pozorované biele lesklé štruktúry. Vzhľadom na nešpecifickú klinickú prezentáciu a progresívny charakter lézie bola odporúčaná kompletná chirurgická excízia. Pacientka však kompletne odstránenie odmietla z dôvodu rozsiahu plánovaného výkonu.

Po vzájomnej dohode bola realizovaná incízná biopsia zasahujúca centrum aj paracentrálnu oblasť lézie za účelom získania histopatologickej vzorky. V histopatologickom preparáte bol identifikovaný intradermálny nádor pozostávajúci z populácie histiocytov a obrovských multinukleárných Toutonových buniek s depozitmi hemosiderínu (obr. 2). Na detailnejšie zobrazenie



**Obr. 3.** Depozity hemosiderínu zafarbené na modro (Perlsovo farbenie, 25x).



**Obr. 4.** Imunohistochemický dôkaz faktora XIIIa – nádor vykazuje difúznu pozitivitu (A) a imunohistochemický dôkaz CD34. Nádor je negatívny, pričom zafarbené sú len endotelové bunky ciev (B) (25x).

intracelulárnych hemosiderínových depozitov bolo použité Perlsovo farbenie (obr. 3). Vzhľadom na klinickú podobnosť s atrofickým variantom dermatofibrosarcoma protuberans bolo vykonané imunohistochemické farbenie na CD34, ktoré bolo negatívne. Nádor vykázal difúznu imunoreaktivitu na faktor XIIIa a CD68 (obr. 4).

Na základe vyššie uvedených histologických charakteristík, v korelácii s klinickou prezentáciou a anamnézou, bola stanovená diagnóza HDF.

Vzhľadom na progresívnu povahu lézie bola opäť odporúčaná kompletná chirurgická excízia. K dátumu publikácie prípadu však zákrok ešte nebol realizovaný.

## DISKUSIA

Predchádzajúce histopatologické štúdie identifikovali viacero subtypov DF, vrátane atrofického, hemosiderotického, aneurysmálneho, hlboko penetrujúceho, „clear cell“ typu a ďalších [3]. Aj keď súčasné klasifikačné systémy poskytujú užitočný rámec, nereflektujú

dokonale komplexitu každodennej praxe. Prítomnosť viacerých subtypov v rámci jednej lézie môže výrazne komplikovať diagnostický proces. ADF aj HDF patria medzi mimoriadne zriedkavé podtypy DF a ich kombinácia v jednej lézii predstavuje skutočnú raritu.

Vzhľadom na túto atypickú klinickú prezentáciu je nevyhnutné odlíšiť léziu od iných ochorení, ako sú dermatofibrosarcoma protuberans, malígny melanóm alebo bazocelulárny karcinóm, ako aj od neoplasticky nepodmienенých diagnóz, ako sú anetoderma, atrofické jazvy či pannikulitída [4]. Z tohto dôvodu bolo histopatologické potvrdenie diagnózy absolútnou nevyhnutnosťou. V opísanom prípade odhalilo histopatologické vyšetrenie intradermálny nádor histiocytárneho pôvodu s prítomnosťou Toutonových obrovských buniek a hemosiderínových depozitov, čo zodpovedalo nález pri HDF.

Nedávna analýza 110 prípadov HDF identifikovala sedem základných dermoskopických vzorov HDF. Vo všetkých zahrnutých prípadoch boli pozorované rozsiahle homogénne oblasti, ktoré pokrývali minimálne polovicu povrchu lézie. Navyše, 50 % týchto oblastí vykazovalo modrofialový odtieň. V súlade s týmito zisteniami opísaný prípad vykazoval centrálnu homogénnu modrofialovú oblasť a jemnú periférnu svetlohnedú pigmentovú sieť. Tento dermoskopický vzor je spájaný s vysokou pozitívnou a negatívnou prediktívnou hodnotou pre HDF [10]. Je však dôležité poznamenať, že nález rozsiahlych homogénnych modrofialových oblastí nie je špecifický pre HDF a môže sa vyskytovať aj pri viacerých iných typoch nádorov, vrátane malígneho melanómu [7].

Dermoskopická diferenciácia medzi malígnym melanómom a HDF predstavuje významnú výzvu kvôli značnému prekryvu ich charakteristických znakov. Potenciálne fatálne dôsledky nesprávnej diagnózy malígneho melanómu zdôrazňujú jeho kľúčový význam v rámci diferenciálnej diagnostiky [11]. Histologická verifikácia nemelanocytového pôvodu nádoru je zásadná na stanovenie presnej diagnózy a správneho manažmentu.

HDF môže progredovať do aneurysmálneho DF, ktorý je spojený so zvýšeným rizikom recidívy a lokálne agresívneho správania. Vzhľadom k tomuto riziku je indikované kompletné chirurgické odstránenie HDF ako potenciálnej prekursorovej lézie [6]. Podľa našich vedomostí boli v literatúre doteraz opísané iba dva prípady aneurysmatického DF s atrofickými vlastnosťami [1, 8]. V našom prípade histologická vzorka nevykazovala žiadne evidentné známky výrazného krvácania alebo prítomnosť pseudovaskulárnych priestorov, ktoré by naznačovali progresiu do aneurysmálneho DF. Je však dôležité poznamenať, že excízia nebola kompletná.

Dermatofibrosarcoma protuberans je zriedkavý, pomaly rastúci nádor charakterizovaný lokálnou invazívnosťou v kombinácii s relatívne nízkym metastatickým potenciálom. Jeho zriedkavý atrofický variant, ktorý sa prejavuje ako solitárna atrofická lézia, sa vyskytuje približne v 1,7 % prípadov [9]. Typicky vykazuje pozitívnu imunoreaktivitu na CD34 a negatívnu faktora XIIIa.

Naopak, DF vykazuje opačný imunohistochemický profil – pozitívny faktor XIIIa a negatívne farbenie CD34. Existujú však výnimky z týchto vzorcov, a preto by mali byť imunohistochemické výsledky vždy interpretované v kontexte histopatologických a klinických údajov, pričom je potrebné si uvedomiť, že DF môže občas vykazovať pozitivitu CD34 a absenciu faktora XIIIa [10].

Okrem absencie expresie CD34 a prítomnosti faktora XIIIa ďalšie mikromorfologické vlastnosti naznačujúce benígny charakter lézie v opísanom prípade zahŕňali dobre diferencované bunky s minimálnou pleomorfou, absenciu zvýšenej mitotickej aktivity a prítomnosť Toutonových obrovských buniek. Hemosiderínové depozity a dermálne kavitácie vyplnené krvou pri HDF môžu imitovať malígnu melanóm a vaskulárne nádory, čo podčiarkuje kritickú úlohu imunohistochemie pri dôkladnej diferenciálnej diagnostike [5].

Kazuistika má niekoľko obmedzení. Hlavným limitom je to, že pacientka odmietla podstúpiť kompletnú chirurgickú excíziu lézie, čo obmedzuje možnosť úplného histopatologického zhodnotenia a potenciálne ovplyvňuje presnosť diagnostiky a výsledky liečby. Navyše, absencia dlhodobého monitoringu pacientky znemožňuje dôkladné pochopenie biologického správania nádoru.

## ZÁVER

Opísaný prípad predstavuje zriedkavú kombináciu hemosiderotických a atrofických zmien v dermatofibróme, ktorá ho odlišuje od bežnejších variantov. Atypický vzhľad lézie si vyžadoval histopatologickú verifikáciu, ktorá bola doplnená aj imunohistochemickými nálezmi. Dermatoskopické charakteristiky korelovali s histologickými výsledkami a prispeli k diferenciálnej diagnostike. Vzhľadom na potenciál progresie do lokálne agresívneho aneurysmálneho DF bola indikovaná kompletná chirurgická excízia. Táto kazuistika zdôrazňuje význam komplexného diagnostického prístupu, ktorý zahŕňa klinické vyšetrenie, dermatoskopiю a histopatológiю. Identifikácia a dokumentácia menej častých klinických prejavov kožných nádorov môže prispieť k zlepšeniu diagnostických algoritmov a optimalizácii liečebných protokolov.

## LITERATÚRA

1. CURCÓ, N., PAGEROLS, X., GARCÍA, M. et al. Atrophic dermatofibroma accompanied by aneurysmatic characteristics. *J Eur Acad Dermatol Venereol*, 2006, 20(3), p. 331–333.
2. GAGNIER, J. J., KIENLE, G., ALTMAN, D. G. et al. The CARE Guidelines: Consensus-based Clinical Case Reporting Guideline Development. *Glob Adv Health Med*, 2013, 2(5), p. 38–43.

3. GENC, Y., AKAY, B. N., OKCU HEPER, A. et al. Dermatopathological characteristics of dermatofibromas from dermatoscopic clues. *Int J Dermatol*, 2019, 59(1), p. 66–75.
4. GUTIERREZ, N., CALAME, A., ERICKSON, C. et al. Atrophic Dermatofibroma: A Unique Dermatofibroma Variant. *Cureus*, 2021, 13(4), p. e14570.
5. LAGZIEL, T., SYLVESTER, S., HULTMAN, C. S. et al. Hemosiderotic Dermatofibroma: A Rare and Atypical Variant Capable of Clinically Resembling Melanoma. *Cureus*, 2020, 12(1), p. e6736.
6. LI, C., ALLEN, H., LOXAS, M. et al. Hemosiderotic dermatofibroma mimicking melanoma: A case report and review of the literature. *Clin Case Rep*, 2021, 9(3), p. 1387–1392.
7. MENZIES, S. W., MOLONEY, F. J., BYTH, K. et al. Dermoscopic evaluation of nodular melanoma. *JAMA Dermatol*, 2013, 149(6), p. 699–709.
8. SHIN, J. W., PARK, H. S., KIM, B. K. et al. Aneurysmal benign fibrous histiocytoma with atrophic features. *Ann Dermatol*, 2009, 21(1), p. 42–45.
9. BAI J., LIU B., LIU T. et al. Atrophic Pigmented Dermatofibrosarcoma Protuberans: A Case Report and Literature Review. *Front Oncol*, 2021, 11, p. 669754.
10. WEST, K. L., CARDONA, D. M., SU, Z. et al. Immunohistochemical markers in fibrohistiocytic lesions: factor XIIIa, CD34, S-100 and p75. *Am J Dermatopathol*, 2014, 36(5), p. 414–419.
12. ZABALLOS, P., ÁLVAREZ-SALAFRANCA, M., LLAMBRICH, À. et al. Dermoscopy of hemosiderotic/aneurysmal dermatofibroma: A morphological study of 110 cases. *J Eur Acad Dermatol Venereol*, 2023, 37(2), p. 317–327.

## PodĎakovanie

Tento prípad bol prezentovaný na konferencii „Dermatológia pre prax“ dňa 9. novembra 2024 v Tatranskej Lomnici. Na jazykovú úpravu bol použitý nástroj ChatGPT-4, pričom všetky konečné rozhodnutia uskutočnili autori. Na tento rukopis neboli poskytnuté žiadne finančné prostriedky.

## Konflikt záujmov

Autory v súvislosti s témou práce za posledných 12 mesiacov nespolupracovali so žiadnou farmaceutickou spoločnosťou.

Do redakcie došlo dne 15. 1. 2025.

Adresa pro korespondenci:  
MUDr. Paula Ďuríková  
Dermatovenerologická klinika, Univerzita Komenského  
Univerzitná nemocnica Bratislava  
Mickiewiczova 13  
813 69 Bratislava  
Slovenská republika  
e-mail: durikova16@uniba.sk