

Dermatoskopie v „netypických“ lokalizacích – pigmentové projevy v oblasti nehtu

Fikrle T., Divišová B., Krausová H., Pizinger K.

Dermatovenerologická klinika FN a LF UK v Plzni
přednosta prof. MUDr. Karel Pizinger, CSc.

SOUHRN

Podnehtové pigmentace jsou poměrně často vyšetřovány i v běžné klinické praxi, role dermatoskopie může být v diferenciální diagnostice klíčová. Indikace k chirurgickým výkonům na nehtech pečlivě zvažujeme, na druhou stranu je třeba akrální melanomy diagnostikovat a léčit včas. Všechny melanocytové projevy nehtu mají v dermatoskopu obraz „longitudinální melanonychie“ – proužku probíhajícího bez přerušení v celé dlouhé ose nehtové ploténky. Lentiga, melanocytové névy a tenké maligní melanomy se navzájem liší barvou proužku, uspořádáním jednotlivých linií, eventuálně dalšími doprovodnými dermatoskopickými znaky (Hutchinsonovo znamení, trojúhelníkovitý tvar léze). Často vyšetřované podnehtové krvácení nebo infekce nehtové ploténky nevytváří obraz longitudinální melanonychie a odrůstají v čase bez terapie nebo při odpovídající léčbě.

Klíčová slova: dermatoskopie – nehet – maligní melanom – melanocytový névus – subunguální hematoma – onychomykóza

SUMMARY

Dermatoscopy in "Atypical" Locations: Pigmented Lesions in the Nail Area

Subungual pigmentations are quite often investigated in normal clinical practice, the role of dermatoscopy can be crucial in the differential diagnosis. We carefully consider the indications for surgical procedures on the nails, on the other hand, acral melanomas need to be diagnosed and treated in time. All melanocytic manifestations of the nail have the image of "longitudinal melanonychia" in the dermatoscope – a band running without interruption along the entire long axis of the nail plate. Lentiginous, melanocytic nevi and thin malignant melanomas differ from each other in the color of the band, the arrangement of the individual lines, possibly, by other accompanying dermatoscopic signs (Hutchinson's sign, triangular shape of the lesion). Frequently investigated nail bleeding or infection of the nail plate does not create a picture of longitudinal melanonychia and gradually disappears with the growth shift of the nail plate without therapy or after appropriate treatment.

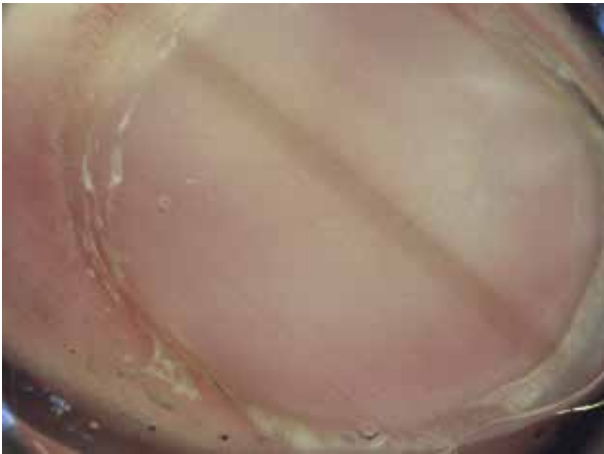
Key words: dermatoscopy – nail – malignant melanoma – melanocytic nevus – subungual hematoma – onychomycosis

Čes-slov Derm, 98, 2023, No. 4, p. 212–216

Pigmentové změny v oblasti nehtu představují samostatnou a zvláštní problematiku z pohledu dermatoskopického a vlastně i klinického vyšetření. Naší hlavní snahou v běžné praxi zůstává odlišit maligní melanom od ostatních diagnóz. Základní znalost anatomického uspořádání nehtového aparátu je předpokladem pochopení dermatoskopických nálezů a také správných diagnostických a léčebných rozhodnutí u jednotlivých případů. Nehtová ploténka je výsledným produktem keratinocytů nehtové matrix a leží na nehtovém lůžku. V okolí nehtové ploténky jsou nehtové valy. Distální část ploténky svým volným okrajem přesahuje tzv. hyponychium. Proximální část nehtové ploténky je překrytá proximálním nehtovým valem, který na rozhraní s ploténkou vytváří tenkou zrohovatělou část – kutiku-

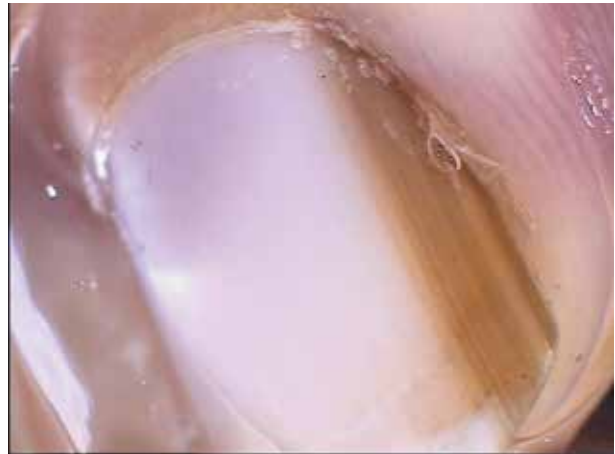lu. Bělavou proximální část nehtové ploténky ve tvaru půlměsíce nazýváme lunulou. Nehtová matrix je uložena pod lunulou a proximálním nehtovým valem.

Všechny chirurgické výkony v oblasti nehtového aparátu jsou nejen bolestivé a nepříjemné, ale také většinou způsobí nevratné poškození nehtu, které může pacienta obtěžovat prakticky i esteticky. To se týká i zdánlivě malých chirurgických výkonů, jako je například biopsie nehtové matrix. Chirurgie nehtu je poměrně specifickou problematikou, se kterou nemají všechna pracoviště rutinní klinické zkušenosti. V případě melanomu je navíc v této lokalizaci často obtížné dodržet doporučené postupy chirurgické léčby týkající se bezpečnostního lemu excize tak, aby nedošlo k výraznému omezení vyplývajícimu z rozsahu a následků



Obr. 1. Lentigo

Dermatoskopicky longitudinální melanonychie tvořená paralelně probíhajícími tenkými šedými proužky.



Obr. 2. Melanocytový névus

Dermatoskopicky longitudinální melanonychie tvořená paralelně probíhajícími světle hnědými proužky.

chirurgické léčby (např. amputace článku nebo celého prstu). Maligní melanom nehtového aparátu je ve střední Evropě poměrně vzácnou klinickou variantou nádoru. Je ale pravdou, že častěji než v jiných lokalizacích se setkáváme v oblasti nehtu s pozdě diagnostikovanými pokročilými nádory. Je proto třeba při vyšetřování pigmentových změn nehtu jisté obezřetnosti, na druhé straně se snažíme vyhnout zbytečným biopsiím a větším chirurgickým výkonům.

Maligní melanom může teoreticky vyrůstat z kterékoliv části nehtového aparátu, ale absolutní většina melanomů má svůj původ v melanocytech nehtové matrix. Všechny melanocytové nádory nehtové matrix vytváří obraz tzv. **longitudinální melanonychie**, což je souvislý pruh pigmentace, který probíhá nepřerušene v celé podélné ose nehtové ploténky od lunuly až k jejímu volnému okraji [1, 2, 3, 6]. Vznik tohoto pruhu lze přičíst zvýšené produkci melaninu v oblasti nehtové matrix, což může v některých případech souviset také s proliferací melanocytů. Naopak, do šířky je longitudinální melanonychií postižena ve většině případů pouze část nehtové ploténky. V klinické praxi přichází v rámci diferenciální diagnostiky podnehtové pigmentace v úvahu kromě maligního melanomu hlavně melanocytové névy, melanocytové skvrny (lentiga), sekundární melaninové hyperpigmentace z nejrůznějších příčin (etnické, indukované léky, hormony, zánětlivým procesem...), infekce nehtového aparátu a krvácivé změny. Právě odlišení podnehtového krvácení od melanomu je v praxi nejčastěji řešeným problémem.

K dermatoskopickému vyšetření nehtu a zajištění dostatečné „průhlednosti“ nehtové ploténky je vhodné použít kontaktní přístroj s nepolarizovaným světlem a sonografický gel jako vhodnou imerzi. Více než v jiných lokalizacích je výhodné vyšetření digitálním dermatoskopem, který usnadní přístup k vyšetřované oblasti, umožní volbu optimálního zvětšení a především porovnání jednotlivých nálezů s časovým odstupem.



Obr. 3. Maligní melanom 0,3 mm

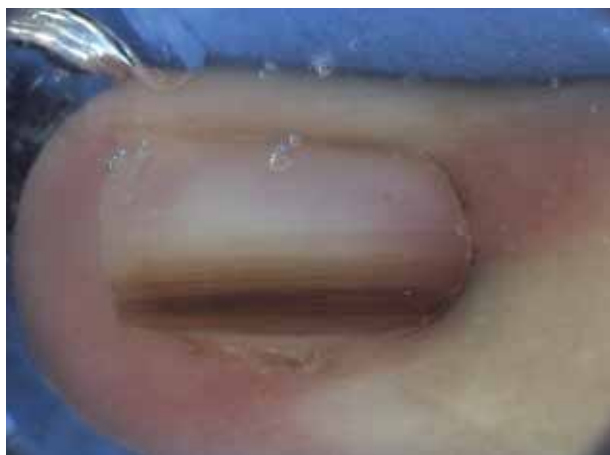
Dermatoskopicky longitudinální melanonychie tvořená nestejnoměrně širokými proužky v různých odstínech hnědé barvy. Projev je poměrně široký (asi 2/3 šíře nehtové ploténky).

Všechny melanocytové projevy vycházející z nehtové matrix vytváří obraz longitudinální melanonychie, který byl již v textu popsán. Při detailním pohledu dermatoskopem je podélný pruh tvořen jednotlivými paralelně probíhajícími liniemi [1, 2, 3, 4, 6, 7]. Světle šedá barva jednotlivých linií bývá spojena se zvýšenou produkcí melaninu, ale nikoliv s proliferací melanocytů. Šedé linie jsou většinou tenké a pravidelně uspořádané. Nejčastější příčinou longitudinální melanonychie šedé barvy jsou lentiga (obr. 1) a sekundární příčiny uvedené výše. Hnědá a černá barva jednotlivých linií většinou souvisí s proliferací melanocytů nehtové matrix a značí přítomnost melanocytového névu nebo melanomu. U névů jsou jednotlivé linie přibližně stejné barvy a také uspořádané pravidelně a striktně paralelně v podobných odstupech (obr. 2). U melanomů je to naopak, uspořádání linií je chaotické – tedy linie jsou v různých barevných odstínech, odstupy mezi nimi nejsou stejné a průběh linií není přísně paralelní (obr. 3).

V metaforickém jazyce je uspořádání linií u melanomu někdy přirovnáváno k čárovému kódu („bar-code sign“) nebo fenoménu prasklé struny na kytarě.

Existují další pomocná kritéria pro diagnostiku melanomu nehtové matrix [2, 4, 7]. Především je to dobře známé Hutchinsonovo znamení, kdy pigmentace v případě melanomu přechází také na oblast kutikuly a proximálního nehtového valu (obr. 4). V některých případech je tento nález natolik diskrétní, že jsme schopni jej identifikovat pouze dermatoskopem a nikoliv klinickým vyšetřením (mikro-Hutchinsonovo znamení). U rychle rostoucích melanomů si někdy můžeme všimnout mírně trojúhelníkovitého tvaru longitudinální melanonychie, jelikož pruh je širší při proximálním nehtovém valu a užší u volného okraje nehtové ploténky. Protože melanomy jsou v průměru větší než névy, jsou také pruhy způsobující obraz longitudinální melanonychie u melanomů většinou širší než u névů. S pokračujícím růstem melanomu dochází často k morfologickým změnám a následné destrukci nehtové ploténky, která je u melanocytových névů spíše raritním nálezem. Vhodné je ve všech případech vyšetřit na závěr také volný okraj nehtové ploténky, což nám pomůže lokalizovat správně pigmentovou afekci a někdy můžeme zachytit i nálezy v distální části nehtového lůžka.

Dermatoskopické vyšetření není příliš nápomocné u vzácných amelanotických melanomů, pokročilých forem melanomu a melanomů vycházejících z nehtového lůžka. Jako vyložene pomocná klinická kritéria bereme nejčastější lokalizaci melanomu nehtu na palci s postižením pouze jednoho prstu končetiny a také fakt, že melanomy nehtové matrix se téměř nevyskytují u dětí bílé rasy. V oblasti nehtového aparátu se naopak mohou objevit kongenitální melanocytové névy, které svým klinickým a dermatoskopickým obrazem melanom často napodobují. Doporučuje se proto u prepubertálních dětí přistupovat k biopsii nehtové matrix



Obr. 4. Melanoma in situ

Dermatoskopicky longitudinální melanonychie tvořená tenkými paralelně probíhajícími proužky v různých odstínech hnědé barvy, mezery mezi proužky nestejně široké, šíře asi polovina nehtové ploténky, Hutchinsonovo znamení +.

a obecně k chirurgickým výkonům na nehtech zcela raritně. Vhodné je v těchto případech sledování digitálním dermatoskopem, i když změny dermatoskopického nálezu jsou u kongenitálních névů možné.

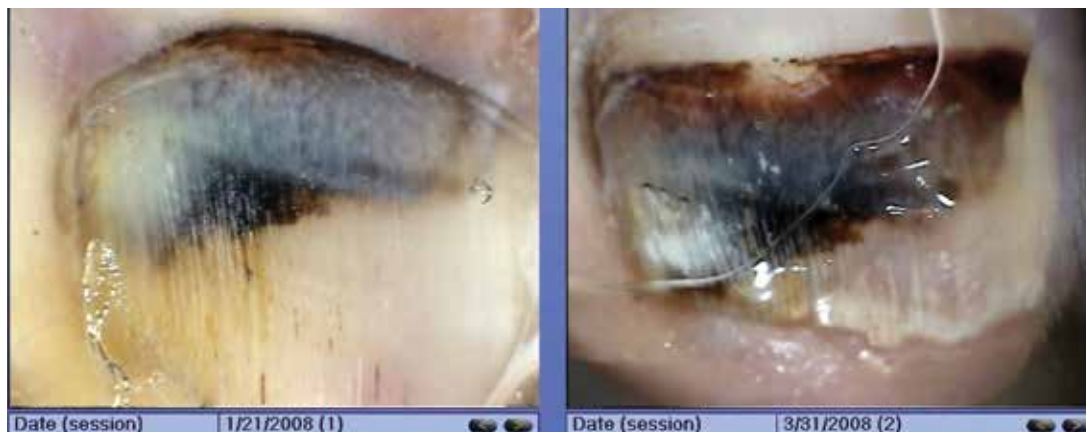Mezi nejčastěji vyšetřované nemelanocytové léze v oblasti nehtu patří především podnehtové krvácení a infekce nehtové ploténky [3, 5, 7]. Základní informací je, že tyto projevy netvoří obraz longitudinální melanonychie. Klinickým ani dermatoskopickým vyšetřením tedy nevidíme nepřerušovaný pruh pigmentace probíhající v celé dlouhé ose nehtové ploténky.

Podnehtové krvácení (obr. 5) má většinou bizarní tvar a postihuje pouze část nehtové ploténky (při odrůstání bývá naopak častěji orientováno napříč ploténky) [5]. Hemoragie je složená nejméně ze dvou barev, které se mohou výrazně lišit podle stáří projevu, alespoň jedna z nich má vždy odstín červené (červenofialová, červenohnědá, rezavě hnědá). V centru bývá krvácivý projev většinou homogenní struktury, jeho proximální okraj je ostrý nebo tvořený satelitními menšími globulemi, distální ohraničení bývá naopak nepřesné a v okolí projevu jsou častým nálezem „lineární třískovité“ krvácivé změny. Výjimečně jsou součástí dermatoskopického obrazu hemoragie také paralelní linie, které ovšem mají načervenalé zbarvení a neprobíhají nepřerušeně v celé délce ploténky. Někdy může být s ohledem na lokalizaci a intenzitu traumatu patrné také krvácení na nehtovém valu, což nesmíme zaměnit za Hutchinsonovo znamení. V případě podezření na podnehtové krvácení je ideální kontrola dermatoskopického nálezu s časovým odstupem při použití digitálního přístroje (obr. 6). Změny na nehtech ale odrůstají velmi pomalu (někdy dokonce jen rychlostí 1 mm za měsíc, především u palců na nohou), což je třeba zohlednit při volbě intervalu mezi jednotlivými kontrolami. Za ideální považujeme odstup nejméně 2–3 měsíců, kdy je v případě hemoragie již většinou vidět posun léze distálním smě-

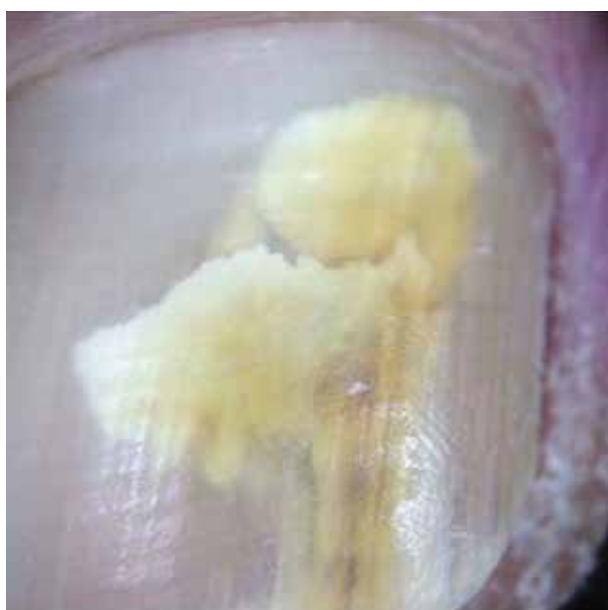

Obr. 5. Podnehtové krvácení

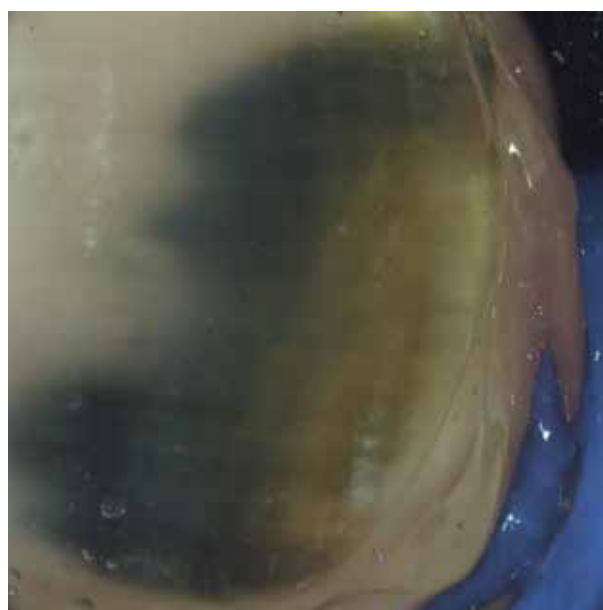
Dermatoskopicky projev bizarního tvaru, nevytváří obraz longitudinální melanonychie. Barva rezavě hnědá a červenofialová. Proximálně ostrá linie s četnými satelitními globulemi, distální ohraničení nepřesné s lineárními hemoragiemi.



Obr. 6. Podnehtové krvácení, odrůstání léze distálně
Follow-up v intervalu 2 měsíce digitálním dermatoskopem.



Obr. 7. Onychomykóza (*Trichophyton rubrum*)
Dermatoskopicky projev birazního tvaru, nevytváří obraz longitudinální melanonychie. Barva žlutobílá.



Obr. 8. Infekce nehtové ploténky (*Trichophyton rubrum* + *Pseudomonas aeruginosa*)
Dermatoskopicky projev bizarního tvaru, nevytváří obraz longitudinální melanonychie. Barva žlutá a modrozelená.

rem a eventuálně také změna barvy projevu podmíněného hemoglobinem. Pomocným kritériem je také anamnéza pacienta o předchozím traumatu, kterou ale nesmíme brát jako jednoznačné vodítko. Řada podnehtových krvácení vzniká bez udávané traumatizace (například vlivem opakujícího se menšího traumatu, které si pacient neuvědomuje) a naopak údaj o poranění nevyklučuje melanom. Součástí dermatoskopického obrazu pokročilého melanomu mohou být naopak také některé popsané krvácivé změny, které ale v tomto případě jen doprovází základní nález.

Infekce nehtové ploténky jsou velmi časté, ale vyšetřujeme je převážně klinicky, dermatoskopii používáme jen v ojedinělých případech [7]. U onychomykózy (obr. 7) vidíme různé rozsáhlé postižení ploténky bizarního tvaru, které neodpovídá longitudinální melanonychii.

Barva léze je nejčastěji žlutá, žlutohnědá, žlutošedá nebo žlutobílá. Klinicky i dermatoskopicky jsou navíc patrné typické změny jako je onycholýza, subunguální hyperkeratóza nebo dystrofie nehtové ploténky. Ojediněle mohou být součástí nálezu i šedé nebo hnědé linie (zánětem indukovaná produkce melaninu) nebo krvácivé změny při kombinaci s traumatizací nehtu. Tyto situace jsou pak diagnosticky obtížnější a vyžadují individuální přístup. Bizarní změny nehtové ploténky zbarvené do modrozelená nebo žlutozelená jsou nejčastěji známkou bakteriální infekce způsobené *Pseudomonas aeruginosa* (obr. 8).

Při vyšetřování projevů v oblasti nehtu se samozřejmě můžeme setkat s celou řadou dalších diagnóz (exogenní a potraumatické změny, glomus tumor, bradavice, mezenchymální nádory, karcinomy, subunguální

exostóza, mukoidní cysta, psoriáza, lichen planus a další), jejichž popis ale přesahuje rámec této publikace [7].

Závěrem lze konstatovat, že dermatoskopické vyšetření projevů v oblasti nehtového aparátu je velmi přínosné a pomáhá zpřesnit klinickou diagnózu. To je důležité, protože jakékoliv chirurgické výkony na nehtu jsou poměrně obtížně proveditelné a pro pacienta nepříjemné. Základem dermatoskopického vyšetření je zjistit, zda projev odpovídá obrazu longitudinální melanonychie (je tedy melanocytové povahy) nebo nikoliv (nejčastěji pak jde o podnehtové krvácení). V případě melanocytových projevů se snažíme odlišit tenký melanom od melanocytových névů, lentiga a ostatních afekcí, což může být obtížnější a vyžaduje to větší zkušenosti. V potaz bereme anamnézu, věk pacienta, lokalizaci a klinické vyšetření. Velmi výhodné je v oblasti nehtu použití digitální dermatoskopie ke sledování vývoje nálezu v čase. V nejasných případech přistupujeme k biopsii nehtové matrix, její indikaci ale pečlivě zvažujeme.

- BRAUN, R. P., BARAN, R., LE, GAL, F. A. et al. Diagnosis and management of nail pigmentations. *J Am Acad Dermatol.*, 2007, 56(5), p. 835–847.
- HAENSSELE, H. A., BREHMER, F., ZALAUDEK, I. et al. Dermoscopy of nails. *Hautarzt*, 2014, 65(4), p. 301–311.
- KOGA, H., SAIDA, T., UHARA, H. Key point in dermoscopic differentiation between early nail apparatus melanoma and benign longitudinal melanonychia. *J Dermatol.*, 2011, 38(1), p. 45–52.
- MUN, J. H., KIM, G. W., JWA, S. W. et al. Dermoscopy of subungual haemorrhage: its usefulness in differential diagnosis from nail-unit melanoma. *Br J Dermatol.*, 2013, 168(6), p. 1224–1229.
- POCK, L., FIKRLE, T., DRLÍK, L., ZLOSKÝ, P. *Dermatopický atlas*. Phlebomedica, spol. s. r. o., 2008, 149 s. ISBN: 978-80-901298-5-6.
- STARACE, M., ALESSANDRINI, A., PIRACCINI, B. M. Dermoscopy of the Nail Unit. *Dermatol Clin.*, 2021, 39(2), p. 293–304.

Do redakce došlo dne 3. 11. 2022.

LITERATURA

- BENATI, E., RIBERO, S., LONGO, C. et al. Clinical and dermoscopic clues to differentiate pigmented nail bands: an International Dermoscopy Society study. *J Eur Acad Dermatol Venereol.*, 2017, 31(4), p. 732–736.

Adresa pro korespondenci:
doc. MUDr. Tomáš Fikrle, Ph.D.
Dermatovenerologická klinika LF UK a FN v Plzni
E. Beneše 13
355 99 Plzeň
e-mail: fikrle@dermafit.cz

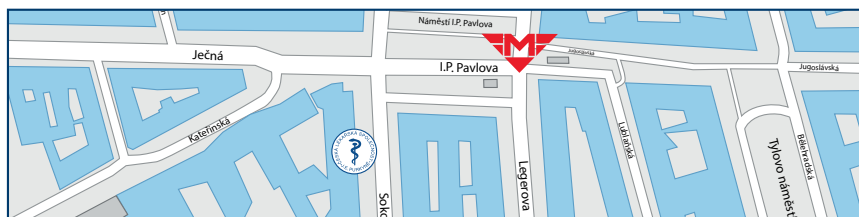

Česká lékařská společnost J. E. Purkyně, z. s.



Potřebujete uspořádat konferenci, seminář nebo společenské setkání?

Využijte ideální školicí prostory v Lékařském domě České lékařské společnosti J. E. Purkyně. K dispozici je vám moderní přednáškový sál s dalšími prostory, možnost občerstvení a menší konferenční místnost.



Česká lékařská společnost J. E. Purkyně | Sokolská 31 | CZ-120 00 Praha 2
Tel.: +420 224 266 217 | Mob.: +420 606 624 165 | e-mail:hs@cls.cz | www.cls.cz