

# Syfilis s očným postihnutím: analýza štyroch prípadov a prehľad problematiky

Sroková Z.<sup>1</sup>, Bezkorovajná D.<sup>1</sup>, Ševc J.<sup>1</sup>, Buvalová Z.<sup>2</sup>, Jančo L.<sup>2</sup>, Urbanček S.<sup>1</sup>

<sup>1</sup>Dermatovenerologická klinika SZU, Banská Bystrica  
prednosta MUDr. Slavomír Urbanček, PhD.

<sup>2</sup>II. Očná klinika SZU  
prednosta MUDr. Ladislav Jančo, FEBO

## SÚHRN

Očné prejavy syfilitickej infekcie sú pomerne zriedkavým nálezom. Autori prezentujú 4 prípady očného postihnutia u pacientov so syfilisom. Prejavy sa manifestovali v dvoch prípadoch ako granulomatózna panuveitída, 1x ako intrabulbárna neuritída n. opticus a 1x ako vitritída s edémom n. opticus. Všetci pacienti mali pozitivitu FTA-ABS IgG testu v likvore. Vo všetkých prípadoch sa nález po liečbe upravil. U všetkých pacientov sa jednalo o sekundárne štádium syfilisu. Autori upozorňujú na riziká nedostatočnej diagnostiky očného postihnutia. Súčasne zdôrazňujú potrebu medziodborovej spolupráce dermatovenerológa, oftalmológa a neurológa.

**Kľúčové slová:** granulomatózna panuveitída – intrabulbárna neuritída – vitritída – sekundárne štádium syfilisu – penicilín – remisia

## SUMMARY

### Syphilis with Eye Involvement: Four Case Report and Literature Review

Ocular manifestations of syphilitic infection are a relatively rare finding. The authors present 4 cases of ocular involvement in patients with syphilis. The granulomatous panuveitis was the manifestation in two cases, one case manifested as the intrabulbar neuritis of the n. opticus and the other one as the vitritis with n. opticus oedema. There was positivity of the FTA-ABS IgG test in the cerebrospinal fluid in all patients. All cases were diagnosed with secondary stage of syphilis and the findings regressed in all patients after the treatment. The authors call attention to the risks of underdiagnosed ocular impairment, as well as the need of interdisciplinary and collaborative teamwork of dermatovenerologist, ophthalmologist and neurologist.

**Key words:** granulomatous panuveitis – intrabulbar neuritis – vitritis – secondary stage of syphilis – penicillin – remission

Čes-slov Derm, 98, 2023, No. 3, p. 153–158

## ÚVOD

Syfilis je sexuálne prenosné ochorenie spôsobené spirochétou *Treponema pallidum* a predstavuje závažný globálny zdravotný problém [4]. V posledných rokoch bol zaznamenaný nárast incidencie syfilitickej infekcie vo veľkých metropolitných mestách, a to predovšetkým u homosexuálnych párov s vyšším rizikom nechráneného pohlavného styku [10]. Na Slovensku bolo v roku 2000 hlásených 167 prípadov syfilisu, čo predstavovalo 3,1 prípadov na 100 tisíc obyvateľov a zároveň najnižší počet prípadov v sledovanom období. V roku 2021 stúpol počet hlásených prípadov na 5,4 prípadov na 100 tisíc obyvateľov, čo predstavovalo nárast počtu infikovaných osôb až o 76 % [11].

Syfilis je ochorenie s možným multiorgánovým postihnutím [3]. Očná manifestácia sa považuje za raritnú formu s predominciou u homosexuálov s konkomitantnou HIV infekciou a užívateľov injekčne aplikovaných drog. Postihnutie očného segmentu môže predstavovať prvý znak syfilitickej infekcie [1].

Uvádame prehľad 4 prípadov pacientov s očnou manifestáciou syfilisu potvrdenou klinicky a laboratórne.

## POPIS PRÍPADOV

### Pacient 1

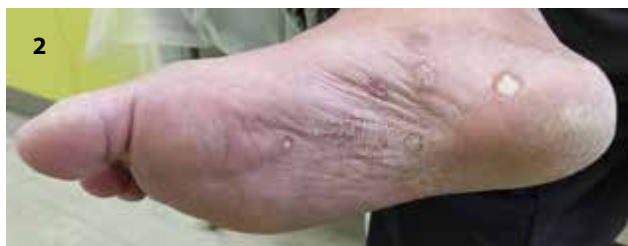Pacientom bol 52-ročný muž iníciaľne hospitalizovaný na Očnej klinike s anamnézou postupne progre-

dujúceho zhoršovania vízu a nálezom pokročilej granulomatóznej panuveitídy pravého oka s vaskulitídou (obr. 4). Vzhľadom na nejasnú príčinu bola iniciovaná celková intravenózna antivirotická a antimykotická liečba. Pre záchyt pozitívy antitreponémových protilátok a vylúčenie inej infekčnej etiológie bol pacient preložený na Dermatovenerologickú kliniku za účelom ďalšieho manažmentu.

Podozrivý sexuálny kontakt neudával. U pacienta boli pri prijatí prítomné zvyškové makulopapulózne eflorescencie lokalizované palmoplantárne (obr. 1 a 2), v dutine ústnej boli v oblasti tvrdého podnebia prítomné 3 povrchové erózie nepravidelného tvaru do 1 cm. (obr. 3) Lymfadenopatia nebola prítomná. Vzhľadom na suspektný neurosyfilis bol realizovaný odber cerebrospinálneho moku za účelom biochemického, kultivačného, morfológického a sérologického vyšetrenia. Celkovo bola iniciovaná intravenózna liečba ceftriaxonom v dávke 2 g á 24 hod po dobu 14 dní. Počas hospitalizácie bol pacient pravidelne monitorovaný oftalmológom s postupným zlepšovaním vízu. Palmoplantárne prejavy regredovali so zhojením ad integrum. Biochemicky bola v likvore prítomná mierne elevácia proteínov. Výsledok sérologie obdržaný v priebehu hospitalizácie z Národného referenčného centra (NRC) pre syfilis, s pozitívnou FTA ABS IgG v likvore, je uvedený v tabuľke 1.

**Tabuľka 1.** Výsledky z NCR pre syfilis

TEST	SERUM	LIKVOR
VDRL	reaktívny 1:8	nereaktívny
FTA ABS IgG	reaktívny 4+	reaktívny 3+
ELISA IgM	pozitívny	/



**Obr. 1 a 2.** Makulopapulózne lézie palmoplantárne

Na základe uvedeného klinického nálezu a laboratórnych výsledkov sme potvrdili diagnózu neurosyfilisu s okulárnym postihnutím typu syfilitickej panuveitídy s vaskulitídou pravého oka (obr. 5). V kontrolnom odbere párovej vzorky sérum a likvor po 6 mesiacoch bol v sére sledovaný 4násobný pokles titra protilátok a pozitíva ELISA IgG, sérologia z likvoru bola negatívna – tabuľka 2. Uvedené výsledky svedčia o tzv. sérologickej jazve po preliečení.

Pacient zostáva v dispenzári dermatovenerologickej ambulancie, rovnako pokračuje oftalmologický dispenzár, kde pri poslednej kontrole bol nález na pravom oku popisovaný ako stabilizovaný s prítomnosťou atrofie sietnice v hornej polovici pravého oka v dôsledku vaskulitídy (obr. 6).

**Pacient 2**

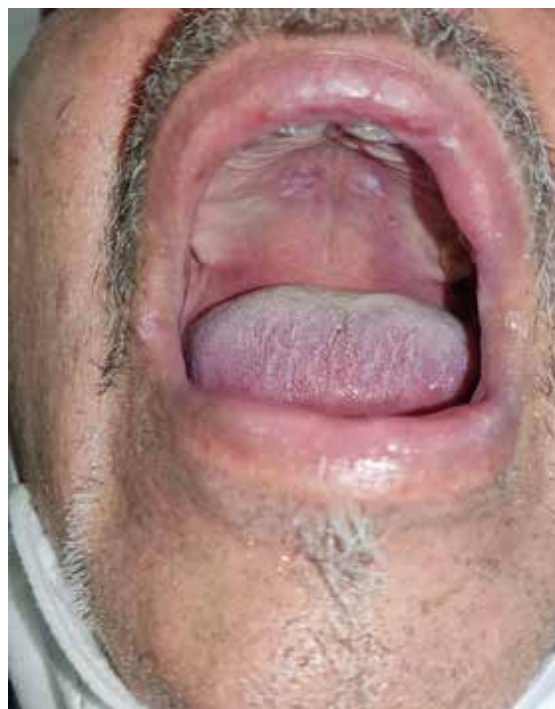Pacientom bol 31-ročný muž bez chronického ochorenia prijatý na Dermatovenerologickú kliniku pre záchyt séropozitívy na syfilis: VDRL nereaktívny, FTA ABS IgG reaktívny 4+, Westernblot IgG pozitívny.

Posledný mesiac bol sledovaný v oftalmologickej ambulancii pre konjunktivitídu ľavého oka s počínajúcou iritídou, pravidelne neužíval žiadne lieky, lokálne si do oka aplikoval kvapky s obsahom dexametazónu (Unidexa gtt 0,1%) 3x denne bez žiaduceho efektu liečby.

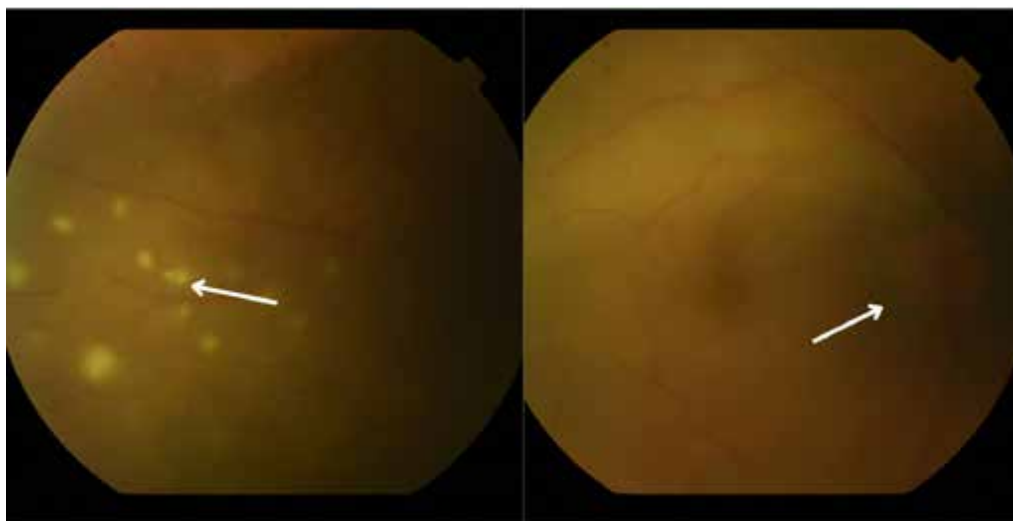
Sérologické vyšetrenie absolvoval pre záchyt pozitívy na syfilis u partnera. Pacient neudával žiadne kožné ani dysurické ťažkosti, pri príjme sme pozorovali

**Tabuľka 2.** Výsledky z NCR pre syfilis

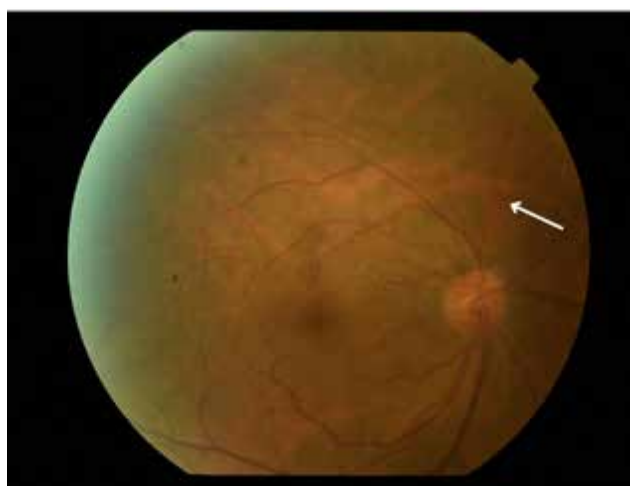Po 6 mesiacoch	SERUM	LIKVOR
VDRL	reaktívny 1:2	nereaktívny
FTA ABS IgG	/	nereaktívny
ELISA IgG	pozitívny	/



**Obr. 3.** Erózie na tvrdom podnebí



**Obr. 4.** Fundusfoto panuveitída pravého oka  
a) granulomatózne depozity na periférii  
b) presiaknutie terča zrakového nervu pred terapiou



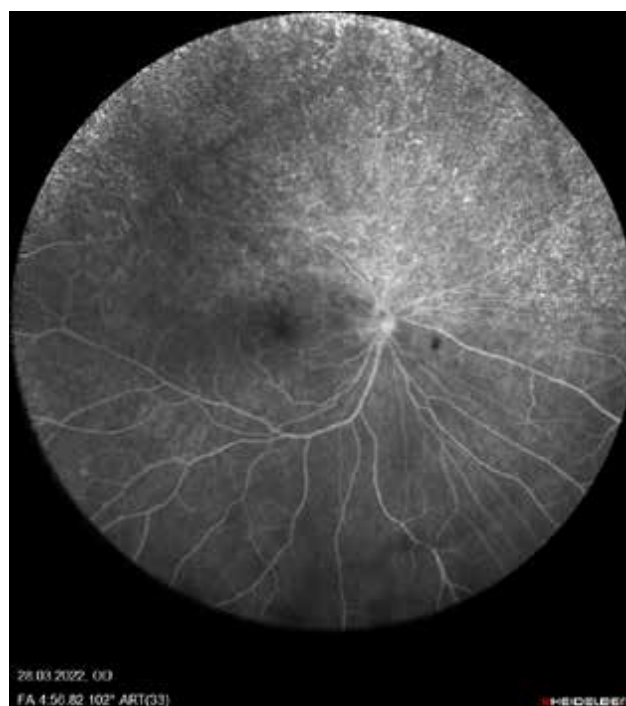
**Obr. 5.** Fundusfoto – pravé oko po terapii, šípka znázorňuje sklerotizovanú cievu

**Tabuľka 3.** Výsledky z NCR pre syfilis

TEST	SERUM	LIKVOR
VDRL	reaktívny 1:32	nereaktívny
FTA ABS IgG	reaktívny 4+	reaktívny 3+
ELISA IgM	pozitívny	/

circinátnu eróziu v oblasti palatum durum, hyperémiu spojovky ľavého oka, bez lymfadenopatie.

Pre hyperémiu spojovky bol iniciálne konzultovaný oftalmológ, ktorý verifikoval granulomatóznú panuveitídu ľavého oka pri základnom ochorení. Realizovali sme odber párovej vzorky séra a likvoru s odoslaním do Národného referenčného centra. Celkovo bol pacient liečený parenterálnym kryštalickým penicilínom G v dávke 3MIU i. v. à 4 hod v trvaní 14 dní. K záveru hospitalizácie sme obdržali výsledok sérologie (tab. 3), s pozitivitou FTA ABS IgG v likvore. Biochemicky bol likvor bez odchýlok od referenčnej normy.

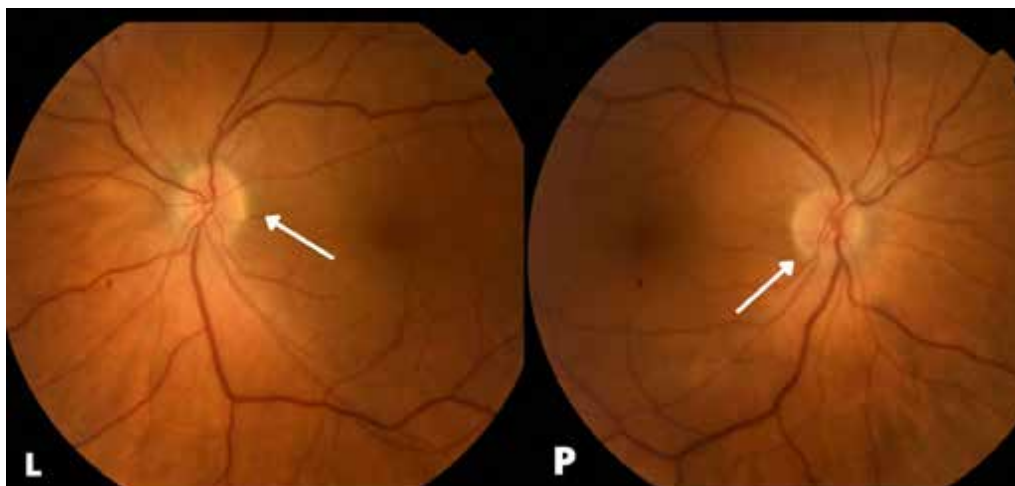


**Obr. 6.** Fundusfoto – atrofia sietnice v hornej polovici oka v dôsledku vaskulitidy

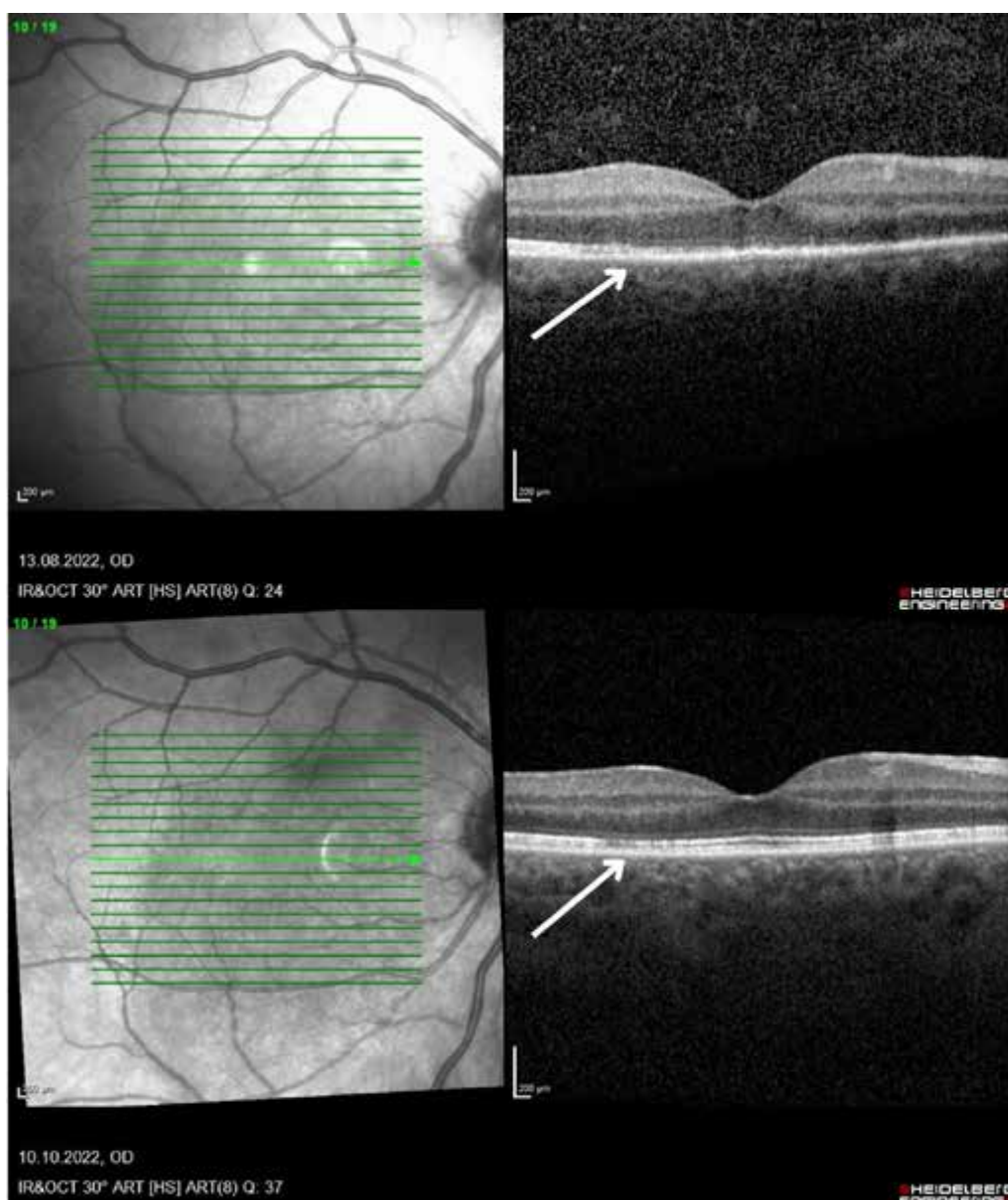U pacienta pokračuje dispenzarizácia cestou oftalmologickej ambulancie, nález hodnotený ako zlepšený bez ložiskových zmien, na indikovanú sérologickú kontrolu po 3 mesiacoch sa pacient nedostavil.

### Pacient 3

47-ročná pacientka s anamnézou hypotyreózy bola v auguste 2022 prijatá na Očnú kliniku za účelom prešetrenia pre zhoršené videnie pravého oka. Celkovo bolo podaných 8 infúzií pentoxifylínu, realizované MR vyšetrenie mozgu za účelom vylúčenia expanzného procesu bolo negatívne. U pacientky v rámci pátrania po možnej príči-



**Obr. 7.** Fundusfoto – presiaknutie terča zrakového nervu



**Obr. 8.** OCT – pravé oko

Horná snímka – vymiznutie vrstvy elipsoidov vnútorných segmentov fotoreceptorov pred terapiou  
 Dolná snímka – obnovenie vrstvy po terapii s návratom zrakovkej ostrosti

**Tabulka 4.** Výsledky z NCR pre syfilis

TEST	SERUM	LIKVOR
VDRL	reaktívny 1:8	nereaktívny
FTA ABS IgG	reaktívny 4+	reaktívny 4+
ELISA IgM	pozitívny	/

ne zhoršeného vízu bol realizovaný široký panel vyšetrení vrátane syfilisu. Vzhľadom na potvrdenú séropozitivitu bola pacientka preložená na Dermatovenerologickú kliniku za účelom liečby.

Koncom júla absolvovala výmenu vnútromaternicového telieska, kedy bola gynekológom informovaná o drobnej nebolestivej ranke v genitálnej oblasti, ktorá sa spontánne zhojila. V máji bola vyšetrená pre bolesti hrdla, záznamy z vyšetrenia sme nemali k dispozícii. Pri vstupnom vyšetrení boli na tvrdom podnebí a na jazyku prítomné bolestivé povrchové erózie, u pacientky nebol prítomný exantém ani hmatné lymfatické uzliny.

Z epidemiologického hľadiska udávala jedného sexuálneho partnera, s ktorým mala od začiatku roka opakovane nechránený pohlavný styk. Pred začiatkom antibiotickej liečby sme realizovali odber likvoru za účelom sérologického, kultivačného a biochemického vyšetrenia s prítomnosťou miernej elevácie proteínov, sérologia z NRC verifikovali neurosyfilis (tab. 4).

Celkovo bol podávaný kryštalický penicilín G v dávke 3MIU i. v. à 4 hod po dobu 2 týždňov. Pri danej liečbe sme sledovali sanáciu erózií v dutine ústnej, z očného hľadiska bol záver nálezu ako intrabulbárna neuritída bilaterálne (obr. 7, 8) pri základnom ochorení, s postupným zlepšením vízu a regresiou zmien na perimetri. Pacientka bola v čase prepustenia bez ťažkostí, na plánované kontrolné sérologické vyšetrenie po 3 mesiacoch sa nedostavila.

#### Pacientka 4

Ďalšou pacientkou bola 46-ročná žena, u ktorej sa potvrdila séropozitivita na syfilis v novembri 2022. U pacientky bolo realizované sérologické vyšetrenie kvôli séropozitivite partnera, iný podozrivý sexuálny kontakt negovala. Pred rokom bola vyšetrená v spádovej dermatologickej ambulancii pre kožný exantém, ktorý bol záverovaný jako pityriasis rosea Gibert a spontánne ustúpil do dvoch týždňov. Začiatkom novembra bola pacientka vyšetrená na urgentnom príjme pre cefaleu, neurologické vyšetrenie bolo v norme, doplnené MR vyšetrenie mozgu bez patologického nálezu. Dva dni na to vyhládala oftalmológa pre zhoršenie videnia ľavého oka, ktoré sa do troch dní upravilo.

Pacientka bola prijatá na Dermatovenerologickú kliniku za účelom vyšetrenia likvoru a antibiotickej terapie penicilínom. Pacientka bola pri príjme bez kožných či slizničných prejavov syfilisu, nebola prítomná lymfadenopatia, cefalea či zhoršené videnie. Odobratý likvor bol odoslaný do NRC (tab. 5), biochemické a kultivačné vyšetrenie likvoru bolo negatívne. Napriek zlepšeniu videnia sa u pa-

**Tabulka 5.** Výsledky z NCR pre syfilis

TEST	SERUM	LIKVOR
VDRL	reaktívny 1:8	nereaktívny
FTA ABS IgG	reaktívny 4+	reaktívny 3+
ELISA IgM	pozitívny	/

cientky realizovalo očné vyšetrenie, ktorým sa verifikovala vitritída s edémom optického nervu bilaterálne, preto boli do liečby oftalmológom pridané pulzy metylprednizolónu s parciálnym efektom. Aktuálne pacientka pokračuje v dispenzarizácii oftalmológom, v pláne je kontrolné sérologické vyšetrenie po 3 mesiacoch.

#### DISKUSIA

Očné komplikácie sa môžu manifestovať v ktoromkoľvek štádiu syfilitickej infekcie u HIV pozitívnych aj negatívnych pacientov [8]. Príznaky očného postihnutia môžu predstavovať jediný znak infekcie a vzhľadom na rozsiahle spektrum klinického obrazu často imitujú širokú škálu očných ochorení, čo predstavuje riziko oneskorenej diagnostiky a následnej liečby s rizikom permanentnej straty zraku [7].

Očné postihnutie môže prebiehať asymptomaticky alebo sa manifestovať vo forme prednej, strednej alebo zadnej uveitídy, vaskulitídy sietnice, retinitídy, optickej neuritídy a skleritídy [3]. Uveitída sa vyskytuje najskôr po 6 týždňoch od iniciálnej infekcie. Najčastejšie sa dokumentovala zadná uveitída a panuveitída s hlavným symptómom nebolestivého zhoršovania vízu [1]. Medzi menej časte príznaky sa zaraďuje recidivujúca predná uveitída s príznakmi zahmleného videnia, fotofóbiou, epiphorou, bolestivosťou a začervenaním oka [5].

So syfilitickou infekciou bola asociovaná aj paréza hlavových nervov, a to najčastejšie paréza n. oculomotorius (n. III) manifestujúca sa mydriázou, ptózou a divergentným strabismom. Jahnke et al. [6] popísali prípad pacienta s parézou n. abducens (n. VI) s klinickým obrazom diplopie a konvergentného strabizmu.

Retrospektívna štúdia uskutočnená v Izraeli realizovala rutinné očné vyšetrenie u všetkých hospitalizovaných pacientov s potvrdeným syfilisom, pričom očné postihnutie bolo zachytené až u jednej štvrtiny prípadov a z tejto skupiny 78 % prípadov predstavovalo postihnutie očného nervu. Štúdia dokumentovala zápalové ochorenie, predovšetkým prednú uveitídu aj u pacientov bez akýchkoľvek subjektívnych očných ťažkostí. V uvedenom kontexte by mohlo byť očné postihnutie v praxi nedostatočne diagnostikované a predstavovať fenomén ladovca.

Na základe týchto zistení sa autori zhodujú na dôležosti rutinného očného vyšetrenia u všetkých pacientov so systémovým syfilisom [7].

Nakoľko súčasti oka, sietnica a očný nerv sú považované za časti centrálného nervového systému, očný syfilis sa podľa recentných publikácií klasifikuje ako jedna z foriem

neurosyfilisu s indikáciou lumbálnej punkcie a odberu cerebrospinálnej tekutiny [1, 9].

Liečba je identická s liečbou neurosyfilisu, doporučuje sa intravenózne podanie kryštalického penicilínu G v celkovej dávke 18–24 MU/deň, a to 3–4 MU á 4 hodiny po dobu 10–14 dní [2]. Alternatívnou liečbou je ceftriaxon 2g/deň podávaný intramuskulárne/intravenózne po dobu 10–14 dní [3]. Vzhľadom na to, že bežne podávaný Benzathine PCN G i. m. a Prokain PCN G i. m. nedosahujú v cerebrospinálnej tekutine treponemicídne hladiny, v liečbe okulárneho syfilisu sa neodporúčajú. Ako alternatívna liečba sa v európskych usmerneniach uvádza intramuskulárna aplikácia Prokain PCN G v dávke 1,2–2,4 MU/deň v kombinácii s Probenecidom v dávke 500 mg 4x denne po dobu 10–14 dní, problémom však môže byť jeho dostupnosť [2, 3]. Celková antibiotická liečba sa vo viacerých prípadoch musí kombinovať so systémovými kortikosteroidmi s cieľom redukovať zápalové zmeny, edém optického nervu a minimalizovať následne komplikácie ako katarakta, glaukóm, atrofia optického nervu, či odlúčenie sietnice [5].

## ZÁVER

Cieľom publikácie bolo poukázať na menej častú formu syfilisu, pri ktorej včasná diagnostika a následná adekvátna liečba predchádza katastrofálnym závažným očným komplikáciam a v konečnom dôsledku aj strate zraku.

Na základe toho sa u pacientov s postupne progredujúcou stratou vízu, očnými zápalovými ochoreniami, a to predovšetkým uveitídou, optickou neuritídou či akútnou obrnou hlavových nervov doporučuje sérologické vyšetrenie s vylúčením syfilitickej infekcie. Recipročne by anamnéza u všetkých pacientov s diagnózou syfilisu mala obsahovať skrínigové otázky za účelom identifikácie očného postihnutia s nadväzujúcim očným vyšetrením a adekvátne zvolenou celkovou ATB liečbou. Kľúčová je preto spolupráca dermatovenerológa, oftalmológa a neurológa.

## LITERATURA

- BAZEWICZ, M., LHOIR, S., MAKHOUL, D., LIBOIS, A., VAN DEN WIJNGAERT, S., CASPERS, L., WILLERMAIN, F. Neurosyphilis cerebrospinal fluid findings in patients with ocular syphilis. *Ocular Immunology and Inflammation* [online]. 2021, roč. 29, č. 1, s. 95–101 [cit. 8.1.2023]. ISSN 0927-3948. Dostupné na: doi:10.1080/09273948.2019.1672193.
- DAVIS, J. L., Ocular syphilis: *Current Opinion in Ophthalmology* [online]. 2014, roč. 25, č. 6, s. 513–518 [cit. 8.1.2023]. ISSN 1040-8738. Dostupné na: doi:10.1097/ICU.000000000000099.
- FURTADO, J. M., SIMÕES, M., VASCONCELOS-SANTOS, D. G., OLIVER, M., TYAGI, H., NASCIMENTO, D. L., GORDON, L., SMITH, J. R. Ocular syphilis. *Survey of Ophthalmology* [online]. 2022, roč. 67, č. 2, s. 440–462 [cit. 15.1.2023]. ISSN 00396257. Dostupné na: doi:10.1016/j.survophthal.2021.06.003.
- GE, Y., GOU, X., DONG, X., PENG, Y., YANG, F. Cerebrospinal Fluid Changes and Clinical Features of Neurosyphilis Compared with Latent Syphilis Infection in the Central Nervous System: A Cross-Sectional Study. *Infection and Drug Resistance* [online]. 2022, roč. 15, s. 5377–5385 [cit. 9.1.2023]. ISSN 1178-6973. Dostupné na: doi:10.2147/IDR.S371446.
- GU, X., Y. GAO, Y. YAN, M. MARKS, L. ZHU, H. LU, Z. GUAN, M. SHI, L. NI, R. PENG, W. ZHAO, J. WU, T. QI, S. LU, Y. QIAN, W. GONG a P. ZHOU. The importance of proper and prompt treatment of ocular syphilis: a lesson from permanent vision loss in 52 eyes. *Journal of the European Academy of Dermatology and Venereology* [online]. 2020, roč. 34, č. 7, s. 1569–1578 [cit. 8.1.2023]. ISSN 0926-9959, 1468-3083. Dostupné na: doi:10.1111/jdv.16347.
- JAHNKE, S., SUNDERKÖTTER, C., LANGE, D., WIENRICH, R., KREFT, B. Ocular syphilis – a case series of four patients. *JDDG: Journal der Deutschen Dermatologischen Gesellschaft* [online]. 2021, roč. 19, č. 7, s. 987–991 [cit. 8.1.2023]. ISSN 1610-0387. Dostupné na: doi:10.1111/ddg.14464.
- KLEIN, A., FISCHER, N., GOLDSTEIN, M., SHULMAN, S., HABOT-WILNER, Z. The great imitator on the rise: ocular and optic nerve manifestations in patients with newly diagnosed syphilis. *Acta Ophthalmologica* [online]. 2019, roč. 97, č. 4, s. e641–e647 [cit. 8.1.2023]. ISSN 1755-3768. Dostupné na: doi:10.1111/aos.13963.
- KOUNDANYA, V. V., TRIPATHY, K. Syphilis Ocular Manifestations. In: *StatPearls* [online]. Treasure Island (FL): StatPearls Publishing [cit. 8.1.2023]. Dostupné na: <http://www.ncbi.nlm.nih.gov/books/NBK558957/>.
- REEKIE, I., REDDY, Y. Use of Lumbar Punctures in the Management of Ocular Syphilis. *Seminars in Ophthalmology* [online]. 2016, s. 1–4 [cit. 8.1.2023]. ISSN 0882-0538, 1744-5205. Dostupné na: doi:10.1080/08820538.2016.1228986.
- TSAN, G. L., CLAIBORNE, R. T. 1a. Ocular syphilis. *Clinical and Experimental Optometry* [online]. 2021, roč. 104, č. 7, s. 756–759 [cit. 7.1.2023]. ISSN 0816-4622. Dostupné na: doi:10.1080/08164622.2021.190684811. NCZI *Pohlavné choroby* [online] [cit. 8.1.2023]. Dostupné na: [https://www.nczisk.sk/Statisticke\\_vystupy/Tematicke\\_statisticke\\_vystupy/Pohlavne\\_choroby/Pages/default.aspx](https://www.nczisk.sk/Statisticke_vystupy/Tematicke_statisticke_vystupy/Pohlavne_choroby/Pages/default.aspx).

Do redakcie došlo dne 20. 3. 2023.

Adresa pro korespondenci:

MUDr. Zuzana Sroková

Dermatovenerologická klinika SZU FNsP FD Roosevelta

Námestie Ludvíka Svobodu 1

97517 Banská Bystrica

Slovenská republika

e-mail: zzuzana.sroкова@gmail.com