

Generalizované papuly a noduly

Cetkovský M.¹, Kojanová M.¹, Důra M.¹, Kodet O.¹, Gregová M.², Štork J.¹

¹Dermatovenerologická klinika 1. LF UK a VFN, Praha
přednosta prof. MUDr. Jiří Štork, CSc.

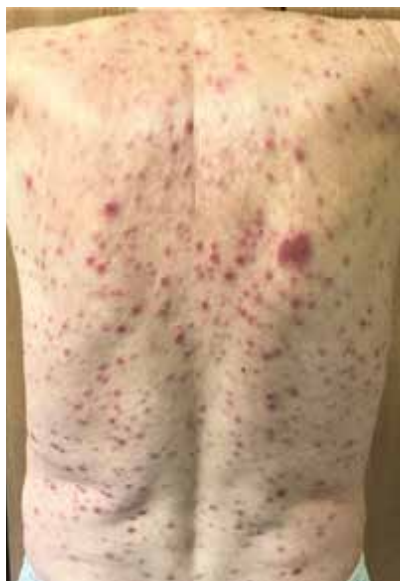²Ústav patologie 1. LF UK a VFN, Praha
přednosta prof. MUDr. Pavel Dundr, Ph.D.

Čes-slov Derm, 98, 2023, No. 1, p. 26–29

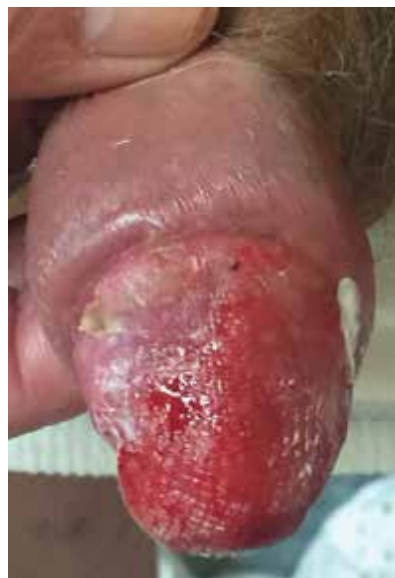KLINICKÝ PŘÍPAD

Pacientem byl muž ve věku 69 let, jehož rodinná anamnéza byla bez pozoruhodností, léky neužíval, alergie neudával, s ničím se neléčil. Před třemi měsíci, pro podezření na karcinom, byla provedena cirkumcize pro asi týden trvající fimózu a 15 mm vřed preputia s mokvajícím okolím přesahujícím až na glans. Histologické vyšetření vykazalo těžkou chronickou postitidu s ulcerací (s četnými plazmocytami), dysplastické změny ani nádorové struktury nebyly

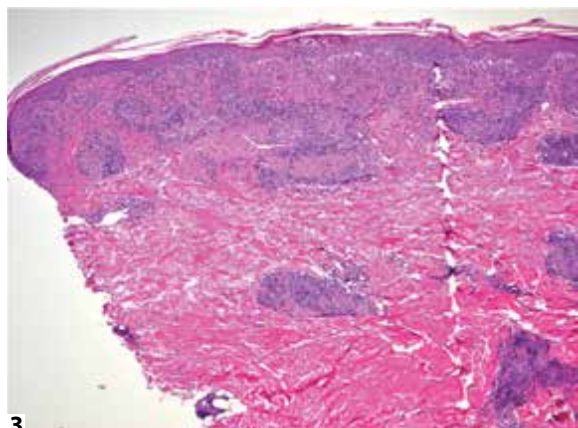
zastiženy a bylo doporučeno vyšetření na sexuálně přenosné infekce. Po dvou měsících se dostavil na kožní ambulanci pro asi měsíc trvající, nesvědivý exantém provázený únavností, subfebriliemi, lehce zamřazeným viděním, týden trvající bolestí v krku při polykání a jednou epizodou vertiga s pádem. Při objektivním vyšetření byly patrné generalizované červenofialové papuly až noduly do několika centimetrů v průměru a mokvajíc ložisko v místě operace genitálu (obr. 1, 2). Byla provedena biopsie z nodulu na pravém stehnu (obr. 3, 4).



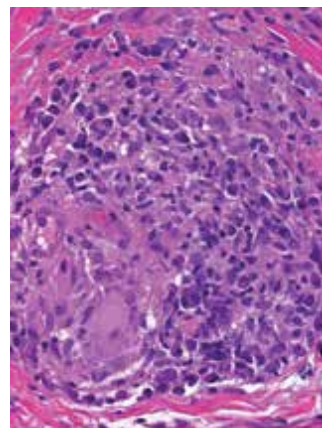
Obr. 1



Obr. 2



Obr. 3

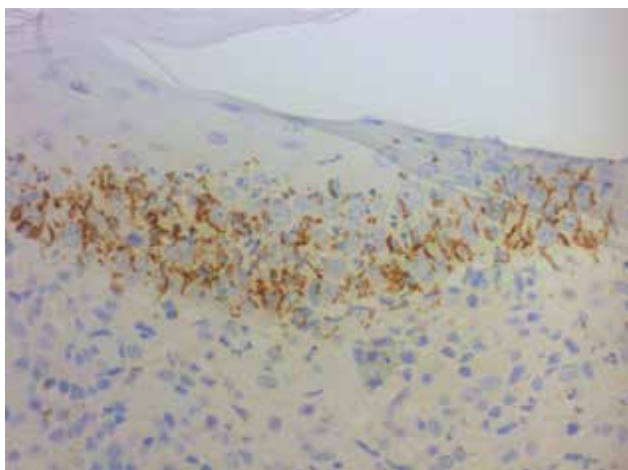


Obr. 4

HISTOLOGICKÝ NÁLEZ

V kožní excizi velikosti 3 x 3 x 4 mm z nodulu pravého stehna byla v centrální části epidermis přítomná subkorneální pustula s obsahem neutrofilních granulocytů. Dále byla zastížena vakuolizace v oblasti bazální membrány, nevýrazná spongióza a exocytóza jak lymfocytů, tak i neutrofilních granulocytů. V rozsahu celé dermis, nejvíce však v superficiální části, byly patrné četné granulomy tvořené epiteloidními i obrovskými mnohojadernými histiocyty, některé řídce infiltrované neutrofily, bez nekróz. Okolo granulomů a perivaskulárně byl zánehlivý infiltrát složený převážně z plazmatických buněk, dále lymfocytů, a řídce s neutrofilními i eozinofilními granulocyty. Kromě toho byly v horním koriu nepatrné erytrocytární extravazáty. Afekce na pravém stehně byla interpretována jako perivaskulární a granulomatózní dermatitida s četnými plazmatickými buňkami nutící zvážít diagnózu sekundárního stadia lues. V Ústavu patologie 1. LF UK a Všeobecné fakultní nemocnici bylo provedeno dodatečné speciální histochemické a imunohistochemické vyšetření k průkazu možného infekčního agens a vyloučení lymfoproliferace. Barvení Ziehl-Neelsen k průkazu mykobakteriální infekce bylo negativní, stejně tak nebyly nalezeny mykotické elementy v barvení metodou PAS a ani spirochetóza v barvení stříbrící metodou Warthin-Starry. Následné imunohistochemické vyšetření s protilátkou proti *Treponema pallidum* (polyklonální protilátka, Biocare Medical, ředění 1 : 200) prokázalo přítomnost četných spirálovitých bakterií, převážně v oblasti dermo-epidermální junkce (obr. 5). Imunohistochemickým vyšetřením bylo také jednoznačně vyloučeno lymfoproliferativní onemocnění.

Závěr: Sekundární syfilis.



Obr. 5

PRŮBĚH

Laboratorní vyšetření prokázalo zvýšené hodnoty gama-glutamyl transferázy (GGT) 1,50 [norma 0,14...0,84 μ kat/l],

C-reaktivního proteinu 42,5 [0,0...5,0 mg/l] a krevní sedimentace FW/1hod: 38 [2...9], FW/2 hod: 70 [6...20]. Sérologické vyšetření na syfilis bylo kompletně pozitivní: VDRL: +++ 512 j., TPHA, syphilis EIA (ELISA imunoassay) screen, syphilis EIA IgM, syphilis Western blot (WB) IgG i IgM. Test na HIV 1,2 a průkaz antigenu p24 byl negativní. Vyšetření mozkomíšního moku vykazovalo lymfocytární pleocytózu s krevní příměsí, nejspíše arteficiální, s poruchou hematolikorové bariéry bez intratekální syntézy imunoglobulinů výpočtem podle Reibera, negativitu VDRL, negativitu Syphilis EIA IgM a pozitivitu ostatních testů jako v séru. Oční vyšetření prokázalo oboustranný zánět duhovky s výraznou aktivitou na obou očích, bez postižení fundu. Při doplnění anamnézy nemocný uvedl náhodný nechráněný pohlavní styk s ženou snad 5 měsíců před vznikem projevů na genitálu. Před výsledkem očního vyšetření a nálezu v likvoru byl pacientovi aplikován benzathin-benzylpenicilin (Lentocilin) intramuskulárně (i. m.) v dávce 2,4 miliónů jednotek (MIU). Vzhledem ke zjištěnému očnímu postižení s nálezem bilaterální luetické přední uveitidy byl převeden na intravenózní penicilin (benzylpenicillinum-kalium, Penicilin G draselná sůl) v dávce 20 MIU na den po dobu 14 dnů, zakončenou další aplikací Lentocilinu 2,4 MIU. Během kúry došlo k úplnému vymizení subjektivních obtíží i kožních projevů. Popis histologického nálezu v excizi ulcerace preputia, po doplnění anamnézy a dalších vyšetření (hlavně sérologického) by byl slučitelný s diagnózou ulcus durum. Patologem doporučené vyšetření na venerologická onemocnění však provedeno nebylo.

DISKUSE A STRUČNÝ PŘEHLED

Generalizované papuly a noduly – sekundární syfilis

je chronické pohlavně přenosné onemocnění způsobené spirochetou *Treponema pallidum*, jehož projevy, zejména v sekundárním stadiu, jsou velmi variabilní, a mohou činit diagnostické obtíže. Incidence v posledních letech v Evropě a Severní Americe opět narůstá, v současnosti syfilis postihuje více mužů mající styk s muži (MSM) [1, 3].

Sekundární syfilis se projevuje nejčastěji za 3–12 týdnů po vzniku *ulcus durum* (obvykle 9 týdnů od nákazy) přibližně u 25 % neléčených osob [5, 7, 10]. Onemocnění může být provázeno celkovými příznaky jako např. únavou, horečkou, hubnutím, bolestmi hlavy, svalů a kloubů. Kožní projevy mohou být nenápadné, snadno přehlédnutelné. Nejčastěji se jedná o zpočátku symetrický, nesvědící, neolupující se, erytematózní, makulózní (roseola syphilitica), méně často makulopapulózní, exantém v embolizační lokalizaci, který spontánně odezní po 2–12 týdnech. Exantém však může být velmi pestré morfologie zahrnující varianty papuloskvamózní, folikulární, papulopustulózní i nodulární. Exantém bývá zpravidla generalizovaný s maximem postižení na trupu, projevy však mohou být, zejména u recidivujících exantémů, lokalizované jen v určité oblasti [8].

Nodulární projevy při sekundární syfilis jsou vzácné, pouze asi s 30 popsány případy v literatuře od 90. let minulého století [1, 2, 10]. Typicky se projevují jako červené nebo červenofialové noduly, připomínající lymfom, pseudolymfom či granulomatózní onemocnění [8]. Noduly mohou být lokalizované či generalizované, mohou postihovat i sliznice, většinou vynechávají dlaně a plosky, pokud jsou ulcerované, mohou znamenat pozdní projev sekundární syfilis či přechod do terciárního stadia [2, 10]. Kromě kožních a slizničních změn bývá přítomna generalizovaná lymfadenopatie, případně hepatosplenomegalie, nefrotický syndrom a jiná orgánová postižení [3].

Příznaky neurosyfilis mohou být přítomny v jakékoli fázi onemocnění. V časně fázi mohou být přítomné lehké meningeální příznaky (např. bolest hlavy, ztuhlost šíje), závažnější symptomatologie je vzácná. Infekce zrakového (oční syfilis) nebo sluchového aparátu (otosyfilis) bývají přítomné v raných stádiích nemoci, mohou se projevit izolovaně nebo v souvislosti s jiným postižením CNS. Oční syfilis se často projevuje jako panuveitida, může postihovat struktury jak předního, tak zadního segmentu oka, včetně konjunktivitidy, přední uveitidy, zadní intersticiální keratitidy, optické neuropatie a retinální vaskulitidy. Oční syfilis může vést k trvalé ztrátě zraku. Otosyfilis se typicky projevuje kochleo-vestibulárními příznaky, včetně tinnitu, vertiga a sensorineurální ztráty sluchu. Ztráta sluchu může být jednostranná, popř. oboustranná, s náhlým začátkem a rychlou progresí až k trvalé ztrátě sluchu [12].

Diagnostika časně syfilis je možná přímým průkazem v zástínovém mikroskopu, případně s použitím přímé imunofluorescence či molekulárních testů (polymerázová řetězová reakce) pro detekci DNA *T. pallidum* [12]. Sérologicky je diagnóza syfilis potvrzena pozitivitou specifických (treponemových) a případnou pozitivitou nespecifických (netreponemových) testů. Vzhledem k možné falešné pozitivitě či negativitě sérologických testů se pro jistou diagnózu používá jejich kombinace a konfirmační vyšetření [5, 9, 12].

Lumbální punkce s vyšetřením mozkomíšního moku (CSF) je nezbytná u osob s klinickými příznaky neurosyfilis, případně známkami dysfunkce hlavových nervů. Oční vyšetření se provádí u všech pacientů s očními symptomy a pozitivní sérologií syfilis. U osob s izolovanými očními příznaky (tj. bez dysfunkce hlavových nervů nebo jiných neurologických příznaků) potvrzenými oftalmologem a pozitivní sérologií syfilis není vyšetření likvoru před léčbou nutné. Vyšetření CSF může být však užitečné u nemocných s očními příznaky a pozitivní sérologií, kteří nemají oční nález ani dysfunkci hlavových nervů. U pacientů s izolovanými sluchovými abnormalitami a pozitivní sérologií bývá hodnocení CSF obvykle normální a před léčbou není nutné. Při laboratorním vyšetření CSF je nutná kombinace testů (např. počet buněk, proteinů, VDRL). Pozitivita VDRL v likvoru je vysoce specifická, ale nedostatečně citli-

vá, avšak u osob s neurologickými příznaky potvrzuje pozitivita VDRL v likvoru diagnózu neurosyfilis (při absenci kontaminace krví). Při negativním VDRL v likvoru, pozitivní sérologii syfilis, lymfocytární pleocytóze nebo pozitivitě proteinu by měla být neurosyfilis zvažována podle výsledků dalších sérologických testů [12]. Pro posouzení postižení CNS je doporučený současný odběr CSF s odběrem krve biochemické i sérologické vyšetření syfilis.

Histologický nález kožní biopsie může být různorodý. Nachází se superficiální nebo hluboký perivasikulární infiltrát s typickou hojnou účastí plazmocytů, lymfocytů a přítomnost i vícejaderných makrofágů, epidermis může být nekrotická, psoriaziformní, ulcerovaná, mohou být přítomny pustuly, může být přítomna proliferace kapilár se zduřelými endoteliemi, u lues maligna až s obrazem vaskulitidy [10, 11]. Zejména u terciární a nodulární syfilis jsou přítomny tuberkuloidní granulomy s kaseifikací nebo bez kaseifikace [1, 2, 7]. K přímému průkazu agens v tkáni lze využít imunohistochemické (viz obr. 5) nebo imunofluorescenční metody. Nejedná se však o specifické vyšetření, poukazuje na možnou infekci spirochetou, nicméně k přesné typizaci jsou potřebné další více specifická vyšetření. U imunohistochemického vyšetření s protilátkou proti *Treponema pallidum* bylo prokázáno, že může zkříženě reagovat a barvit další spirochety, včetně *Borrelia burgdorferi* a střevních spirochet rodu *Brachyspira* [6].

Standardní léčbou časně syfilis je jednorázová aplikace benzathin-penicilinu v dávce 2,4 MIU i. m. Tři aplikace po týdnu jsou indikovány při latentní syfilis neznámé délky trvání a při terciární syfilis. Při alergické reakci na penicilin je lékem volby doxycyklin v dávce 100 mg per os 2krát denně po dobu 14 dní [12].

Oční syfilis a otosyfilis je nutné léčit stejně jako neurosyfilis vodným krystalickým penicilinem G v dávce 18–24 MIU denně (3–4 MIU každé 4 hodiny) podávané intravenózně (i. v.) po dobu 10–14 dnů. Alternativní režim představuje podání Prokain penicilinu G 2,4 MIU i. m. 1krát denně současně s Probenecidem 500 mg 4krát denně perorálně (není dostupný v České republice) po dobu 10–14 dnů. Doba léčby je u neurosyfilis kratší než doba trvání léčby u pozdní syfilis, a proto lze po léčbě krystalickým penicilinem zvážit podání benzathin-penicilinu 2,4 MIU i. m. jednou týdně po dobu 1–3 týdnů, aby bylo dosaženo srovnatelné celkové délky léčby [11]. U pacientů alergických na penicilin naznačují omezené údaje možnost použití alternativní léčby ceftriaxonem v dávce 1–2 g denně i. m. či i. v. po dobu 10–14 dnů. Zkřížená reaktivita mezi penicilinem a třetí generací cefalosporinů je zanedbatelná [12], ale u pacientů s anamnézou závažné hypersenzitivity (např. anafylaktická reakce) je ceftriaxon kontraindikován [13]. Pro jiné léčebné režimy neurosyfilis nejsou dostupné ověřené údaje [12]. Všichni léčení pacienti by měli být současně vyšetřeni na HIV infekci.

SOUHRN**Generalizované papuly a noduly – sekundární syfilis. Stručný přehled**

Autoři popisují případ nodulární syfilis s očním postižením u 69letého imunokompetentního heterosexuálního muže. Diagnóza sekundární syfilis byla potvrzena sérologicky, histologicky a imunohistochemicky s použitím protilátky proti *T. pallidum*. Oční vyšetření potvrdilo luetickou uveitidu, vyšetření likvoru vyloučilo neurosyfilis. Po intravenózní 14denní léčbě krystalickým penicilinem došlo k úplnému zhojení kožních i očních změn. Autoři uvádí přehled současných poznatků o tomto onemocnění.

Klíčová slova: nodulární syfilis – imunohistochemie – terapie

SUMMARY**Generalized Papules and Nodules: Secondary Syphilis. Minireview**

The authors describe a case of nodular syphilis with ocular involvement in a 69-year-old immunocompetent heterosexual man. The diagnosis of secondary syphilis was confirmed serologically, histologically and immunohistochemically using *T. pallidum* antibody. Eye examination confirmed luetic uveitis, examination of cerebrospinal fluid ruled out neurosyphilis. After intravenous 14-day treatment with crystalline penicillin, the skin and eye changes completely healed. The authors present an overview of the current knowledge about this disease.

Key words: nodular syphilis – immunohistochemistry – therapy

LITERATURA

1. GLATZ, M., ACHERMANN, Y., KERL, K. et al. Nodular secondary syphilis in a woman. *BMJ Case Rep*, 2013, 8, p. bcr2013009130.
2. HERNÁNDEZ-BEL, P., LÓPEZ, J., SÁNCHEZ, J. et al. Nodular secondary syphilis. *Actas Dermosifiliogr.*, 2009, 100, p. 520–522.

3. HOOK, E. Syphilis. *Lancet*, 2017, 389, p. 1550–1557.
4. KUKLOVÁ, I. Syfilis včera a dnes. *Dermatol.praxi*, 2012, 6, p. 136–137.
5. LITVIK, R. Současná praxe diagnostiky a léčby nejčastějších sexuálně přenosných infekcí. *Čes-slov Derm.*, 2019, 94 (2), p. 47–60.
6. PETTIT, C., MCMURRAY, S., RANDALL, M. B. et al. Highlighting a Potential Pitfall: Positive Treponema pallidum Immunohistochemical Stain in a Patient Without Syphilis. *Am J Dermatopathol.*, 2019, 41(12), p. 924–926.
7. RYSGAARD, C., ALEXANDER, E., SWICK, B. et al. Nodular secondary syphilis with associated granulomatous inflammation: case report and literature review. *J Cutan Pathol.*, 2014, 41, p. 370–379.
8. SANCHEZ, M. R. *Syphilis*. In WOLFF, K. et al. Fitzpatrick's dermatology in general medicine (7th ed). Vol. 2. New York: McGraw Hill, 2008, p. 1955–1977.
9. SEÑA, A. C., WHITE, B. L., SPARLING, P. F. Novel Treponema pallidum serologic tests: a paradigm shift in syphilis screening for the 21st century. *Clin Infect Dis.*, 2010, 15, 6, p. 700–708.
10. SON, H., PARK, Y., CHUNG, Y. et al. Nodular secondary syphilis in an immunocompetent woman. *Dermatologica Sinica*, 2018, 36, p. 36–41.
11. TSAI, K. Y., BRENN, T., WERCHNIAK, A. E. Nodular presentation of secondary syphilis. *J Am Acad Dermatol*, 2007, p. 57–58.
12. WORKOWSKI, K., BACHMANN, L., CHAN, P. et al. Transmitted Infections Treatment Guidelines, 2021. *US Department of Health and Human Services/Centers for Disease Control and Prevention*, 2021, 70, p. 39–60.
13. www.sukl.cz, SPC Ceftriaxon. Online (dostupné 8.12.2022). Dostupné na www: <https://www.sukl.cz/modules/medication/download.php?file=SPC178606.pdf&type=spc&as=ceftriaxon-kabi-spc>.

Do redakce došlo dne 16. 1. 2023.

Adresa pro korespondenci:

MUDr. Martin Cetkovský
Dermatovenerologická klinika 1. LFUK a VFN
U Nemocnice 2
128 08 Praha – Nové Město
e-mail: martin.cetkovsky@vfn.cz