proLékaře.cz | 18.7.2025

Žlutavé papuly flekčních palmárních rýh. Stručný přehled

Důra M., Kodet O., Petráčková M., Štork J.
Dermatovenerologická klinika 1. LF UK a VFN
přednosta prof. MUDr. Jiří Štork, CSc.

Čes-slov Derm, 97, 2022, No. 2, p. 66–68

KLINICKÝ PŘÍPAD

Pacientkou byla 30letá žena bezvýznamné rodinné anamnézy. V osobní anamnéze figurovala ulcerózní kolitida a primární sklerozující cholangitida, pro které pacientka chronicky užívala mesalazin a kyselinu ursodeoxycholovou. Alergie neudávala.

Pacientka se dostavila k ambulantnímu vyšetření pro asi 3 měsíce trvající žlutavé zabarvení ohybových rýh dlaní s postupnou progresí. Subjektivně nález nečinil obtíže.

Při objektivním vyšetření byly klinicky patrné splývající žlutavé papuly v průběhu palmárních ohybových rýh včetně interfalangeálních rýh (obr. 1, 2). Dermatoskopicky byly přítomny splývající homogenní žlutavé ostrovy v průběhu ohybové rýhy (obr. 3). Byla provedena probatorní excize projevu v kožní řase prvního meziprstí levé ruky.

Obr. 1

Obr. 2

Obr. 3

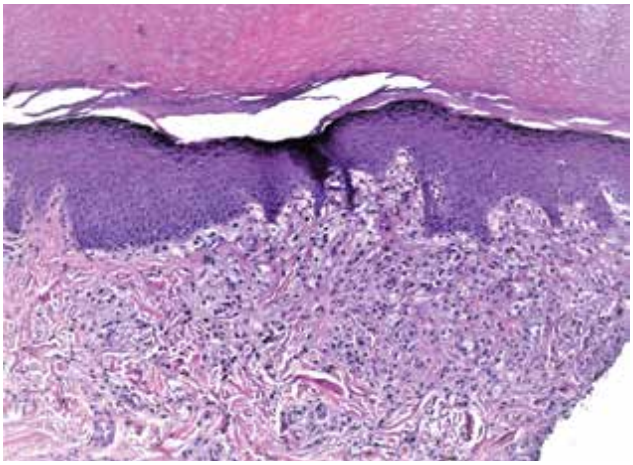

Obr. 4

proLékaře.cz | 18.7.2025

HISTOPATOLOGICKÝ NÁLEZ

Při okraji excize byl v horním koriu pod nezměněnou epidermis zastižen okrsek vaziva vyplněný pravidelnými histiocyty s pěnitou cytoplazmou (obr. 4).

Závěr

Xanthoma striatum palmare.

PRŮBĚH

Pacientka byla v péči jiného pracoviště, a proto bylo doporučeno komplexní lipidologické vyšetření na specializované ambulanci. Projevy byly nejspíše důsledkem hyperlipidemie v rámci primární sklerozující cholangitidy.

DISKUSE A STRUČNÝ PŘEHLED

Žlutavé papuly flekčních palmárních rýh – xanthoma striatum palmare

Kožní xantom je ohraničený, v koriu lokalizovaný agregát histiocytů s akumulací lipidů v jejich cytoplazmě. Podle svého typu se klinicky projevuje jako makula, papula, nodulus či plak bílé, žluté či oranžové barvy. Xantomy jsou z velké části asociovány s poruchami metabolismu lipidů či s monoklonální gamapatií.

Hyperlipidemie (někdy též zvané dyslipidemie) jsou na základě elevovaného lipoproteinu klasifikovány podle dosud uznávané Fredricksonovy klasifikace na pět typů I–V (ve skutečnosti je typů šest, jelikož typ II je rozdělován na typy IIa a IIb – tab. 1) [8].

V etiopatogenezi xantomů hraje hlavní roli fagocytóza lipoproteinů, které opustily krevní řečiště a přestoupily do koria. Lipidy, zejména volný a esterifikovaný cholesterol, je akumulován v histiocytech za vzniku tzv. pěnitých buněk. Důležitým faktorem extravazace lipoproteinů je mechanické trauma se zvýšením propustnosti cévní stěny, čímž je vysvětlena predilekční lokalita některých typů xantomů (viz dále).

Dle klinického obrazu je rozlišováno několik typů kožních xantomů, hlavními typy jsou eruptivní, tuberózní, šlachové a plošné xantomy [1].

Eruptivní xantomy představují mnohočetné, několik milimetrů velké žlutavé či erytematózní papuly na extenzorových stranách končetin. Jsou často asociovány s primární či sekundární hypertriglyceridemií (hyperlipidemií typu I, IV a V dle Fredricksona).

Tuberózní xantomy představují noduly nad velkými klouby (koleny a lokty) velikosti i několika centimetrů. Asociovány jsou s familiární hypercholesterolemií či dysbetalipoproteinémií (hyperlipidemií typu II, respektive III dle Fredricksona).

Šlachové xantomy vznikají v oblasti Achillovy šlachy, loktů, kolen či šlach extensorů rukou. Asociovány bývají s familiární hypercholesterolemií (hyperlipidemií typu II dle Fredricksona).

Plošné xantomy představují žlutavé až oranžové makuly či mírně elevované plaky, ložiska až plochy, které mohou zaujímat významné procento povrchu těla. Tyto xantomy jsou rozlišovány dle jejich lokality na intertriginózní, palmární/plantární (včetně xanthoma striatum palmare), difúzní (generalizované) a xantelazmata očních víček. Intertriginózní plošné xantomy v meziprstních prostorech rukou či loketních jamkách jsou prakticky patognomické pro homozygotní familiární hypercholesterolemii. Normolipemické plošné xantomy mohou být asociovány s monoklonální gamapatií [6].

Zvlášť je možno vyčlenit **veruciformní xantom a diseminovaný xantom**. Predilekčními lokalitami veruciformního xantomu jsou dutina ústní a genitál. Lipidový metabolismus není u veruciformního xantomu alterován.

Diseminovaný xantom je benigní, normolipemickou, non-Langerhansovou histiocytózou v asociaci s diabetes insipidus. Klinicky se projevuje diseminovanými symetrickými papulonodulárními xantomy zejména v intertriginózních lokalitách a slizničními xantomy zejména horních dýchacích cest.

Známy jsou dále mimokožní typy xantomů (např. tonzilární xantom) a agregáty lipidů specifických lokalit (arcus senilis corneae et myringis).

Xanthoma striatum palmare (XSP) je subtypem plošného xantomu, který se klinicky projevuje splývajícími žlutavými makulami či papulami v oblasti palmár-

Tabulka 1. Klasifikace hyperlipidémií podle Fredricksona

	Elevovaný lipoprotein	Elevovaný lipid
I	chylomikrony	triglyceridy
IIa	LDL	cholesterol
IIb	LDL+VLDL	cholesterol + triglyceridy
III	IDL	cholesterol + triglyceridy
IV	VLDL	triglyceridy
V	VLDL+chylomikrony	triglyceridy

(převzato z [6])

LDL – low-density lipoprotein (lipoprotein s nízkou hustotou), VLDL – very low-density lipoprotein (lipoprotein s velmi nízkou hustotou), IDL – intermediate-density lipoprotein (lipoprotein se střední hustotou)

proLékaře.cz | 18.7.2025

ních ohybových rýh. Subjektivně obvykle pacientům nečiní obtíže, vzácně byla popsána bolestivost [5].

XSP vzniká nahromaděním pěnitých histiocytů v horním koriu v oblasti ohybových rýh. Tento jev je vysvětlován zvýšenou propustností kapilár v místech vysokého mechanického tlaku, čímž je umožněn přestup lipoproteinů z oběhu do kůže, kde dochází k jejich fagocytóze a akumulaci v histiocytech.

Klinicky nejvýznamnější asociací XSP je familiární dysbetalipoproteinemie (syn. „broad beta disease", dle Fredricksonovy klasifikace se jedná o typ III). XSP se u dysbetalipoproteinemie vyskytuje asi ve dvou třetinách případů. Tento typ hyperlipidemie je zároveň spojen s výskytem tuberózních xantomů a xantelazmat. Familiární dysbetalipoproteinemie je dědičná choroba s autozomálně recesivním typem dědičnosti, která je způsobená homozygotní mutací v apolipoproteinu E (apoE) s fenotypem apoE2/E2. Pro rozvinutí choroby je však nutný další genetický či získaný faktor, který hladinu lipidů zvyšuje. Laboratorně se vyznačuje elevací jak cholesterolu, tak triglyceridů.

Druhou klinicky významnou příčinou vzniku XSP je přítomnost lipoproteinu X (Lp-X). Jedná se o abnormální lipoprotein, který je tvořen u pacientů s cholestázou z různých příčin, včetně primární sklerozující cholangitidy.

Popsána byla dále asociace XSP s hypercholesterolemií [5], kongenitální biliární atrézií [4], primární biliární cirhózou [3] či překryvným syndromem primární biliární cirhózy s autoimunitní hepatitidou [7].

V histopatologickém obrazu XSP dominuje přítomnost histiocytů s pěnitou cytoplazmou, které jsou lokalizovány zejména v papilární části koria. Jejich přítomnost je možno vizualizovat histochemicky (sudanem či olejovou červení). Imunohistochemicky exprimují tyto buňky histiocytární markery (CD68, CD163).

Základem terapie xantomů je identifikace základního onemocnění metabolismu lipidů a jeho terapie, založená na dietě a hypolipidemizující farmakoterapii. Rychlost regrese xantomů při léčbě se liší dle jejich typu, např. eruptivní xantomy regredují promptněji než xantomy tuberózní. V případě XSP je popisována regrese v horizontu několika měsíců po zahájení terapie [3, 7]. Alternativní léčebnou možností izolovaných xantomů je chirurgická léčba a laseroterapie.

V izolované kazuistice pacienta s primární sklerozující cholangitidou a ulcerózní kolitidou vedla transplantace jater k normalizaci lipidogramu a ke kompletní regresi extensivních xantomů včetně XSP [2]. Publikován byl též případ regrese XSP při léčbě hypercholesterolemie pomocí LDL-aferézy [5].

SOUHRN

Žlutavé papuly flekčních palmárních rýh – xanthoma striatum palmare. Stručný přehled

Autoři předkládají případ xanthoma striatum palmare u 30leté pacientky s ulcerózní kolitidou a primární sklerozující cholangitidou. Diskutovány jsou druhy xantomů, jejich klinický obraz a asociovaná onemocnění.

Klíčová slova: xanthoma striatum palmare – hyperlipidemie – Fredricksonova klasifikace

SUMMARY

Yellowish Papules of Flexion Palmar Creases – Xanthoma Striatum Palmare. Minireview

Authors present a case of a 30-year-old female patient with ulcerative colitis and primary sclerosing cholangitis presenting with xanthoma striatum palmare. Types of xanthomas, their clinical picture and associated diseases are discussed.

Key words: xanthoma striatum palmare – hyperlipidemia – Fredrickson classification

LITERATURA

1. BOLOGNIA, J. L., JORIZZO, J. L., SCHAFFER, J. V. *Dermatology*. 3rd Edition. Philadelphia: Elsevier/Saunders, 2012, 2, p. 1550–1553. ISBN 978-0-7234-3571-6.
2. GHADIRI, S. J., GUNPUTH, P., POYNER, E. F. M. et al. Complete resolution of extensive xanthomas associated with primary sclerosing cholangitis following liver transplantation. *Clin Exp Dermatol*, 2017, 42 (8), p. 927–928.
3. HSU, J. C., SU, T. C., CHEN, M. F. et al. Xanthoma striatum palmare in a patient with primary biliary cirrhosis and hypercholesterolemia. *J Gastroenterol Hepatol*, 2005, 20 (11), p. 1799–1800.
4. JONER M. F., ESCOBAR, G. F., PERUZZO, J. Xanthoma striatum palmare and biliary tract atresia: An unusual association. *Pediatr Dermatol*, 2020, 37 (5), p. 950–951.
5. KOEHLER, V. F., PARHOFER, K. G. Xanthoma striatum palmare. *N Engl J Med*, 2018, 378 (19), e26.
6. SUCHÁNKOVÁ, D., ARENBERGEROVÁ, M., STICOVÁ, E. et al. Difuzní plošný normolipemický xantom – popis případu. *Čes-slov Derm*, 93, 2018, No. 4, p. 137–140.
7. YANG, M. Y., KIM, J. M., KIM, G. W. et al. Xanthoma striatum palmare in a patient of primary biliary cirrhosis with autoimmune hepatitis. *Ann Dermatol*, 2017, 29 (3), p. 358–359.
8. ZIMA, T. et al. *Laboratorní diagnostika*. 3. vydání. Praha: Galén, 2013, s. 180–181. ISBN 978-8-0749-2062-2.

Do redakce došlo dne 17. 1. 2022.

Adresa pro korespondenci:
MUDr. Miroslav Důra, Ph.D.
Dermatovenerologická klinika 1. LF UK a VFN
U Nemocnice 499/2
128 00 Praha 2
e-mail: miroslav.dura@vfn.cz