proLékaře.cz | 14.10.2025

Recidivující herpetické paronychium. Popis případu

Nečekalová M.

Kožní oddělení Oblastní nemocnice Kolín, a. s., nemocnice Středočeského kraje
primářka MUDr. Věra Plechatá

SOUHRN

Autorka popisuje případ 45leté pacientky trpící recidivujícími, silně bolestivými záněty s tvorbou pustul v oblasti distálního článku třetího prstu pravé ruky. Pacientka byla opakovaně ošetřena na chirurgické ambulanci, kde byla zvažována bakteriální či mykotická etiologie projevů. Následná kožní biopsie prokázala postižení typické pro herpetickou infekci kůže, vzhledem k lokalizaci herpetické paronychium. Po přeléčení perorálním aciklovirem a následné perorální imunomodulační terapii inosin pranobexem u pacientky nedošlo během následujících šesti měsíců k recidivě onemocnění. Autorka dále poskytuje stručný přehled současných poznatků o problematice herpetického paronychia.
Klíčová slova: herpetické paronychium – herpetické whitlow – diferenciální diagnostika – léčba

SUMMARY
Reccurent Herpetic Paronychia (Herpetic Whitlow). Case report

The author presents the case of a 45-year-old woman, suffering from recurrent, severely painful soft tissue inflammation with pustules in area of the distal phalanx of the third finger of the right hand. The patient was treated repeatedly at the emergency surgical center, where bacterial and fungal etiology of lesions was considered. The skin biopsy confirmed histological signs of herpetic infection compatible with the diagnosis of herpetic paronychia (herpetic whitlow). The patient was treated with oral aciclovir followed by oral immunomodulatory therapy with inosine pranobex and did not relapse for the next six months of follow up. The author provides an overview of current knowledge on herpetic paronychia.
Key words: herpetic paronychia – herpetic whitlow – differential diagnosis – treatment

Čes-slov Derm, 93, 2018, No. 5, p. 222–226

ÚVOD

Paronychia jsou hnisavá onemocnění nehtových valů, vznikající nejčastěji po drobném poranění (při manikúře, manuálních pracovních činnostech, neurózách – při okusování nehtů, manipulaci se „záděrami"). Vstupní branou infekce mohou být i ragády na přesušené kůži prstů nebo dlouhodobě traumatizované oblasti nehtových valů při unguis incarnatus. Klinicky se zpravidla jedná o náhle vzniklý bolestivý erytém a edém nehtového valu, ze kterého lze směrem k nehtu vymáčknout kapky hnisu. Onemocnění často provází silná spontánní pulzující bolest. Mezi etiologická agens řadíme bakterie (zejména stafylokoky, streptokoky), kvasinky, vzácněji herpetické viry (HSV 1, HSV 2). V některých případech je v závislosti na anamnéze nutné vyloučit přítomnost cizího tělesa [10, 14].

KLINICKÝ PŘÍPAD

Pacientka, 45letá žena, se dostavila k vyšetření pro recidivující, silně bolestivé záněty distálního článku III. prstu pravé ruky. V rodinné anamnéze udávala pacientka arteriální hypertenzi u obou rodičů, matka byla dispenzarizována na kardiologii. Bratr pacientky byl od 35 let léčen pro Wegenerovou granulomatózou. Pacientka dlouhodobě užívala pouze nebivolol k léčbě arteriální hypertenze, podle potřeby antihistaminika pro alergickou rinitidu. Měla prokázanou alergii na prach, pyl a zvířecí srst. Dále pacientka udávala atopický ekzém a asthma bronchiale v dětském věku. Pacientka byla zaměstnána v provozu na obrábění kovových trubek s rizikem poranění kovovými šponami. Epidemiologická anamnéza byla bez větších pozoruhodností, pouze u matky pacientky se v minulosti opakovaně vyskytly projevy oparu v oblasti hrudníku. Pacientka v posledním

proLékaře.cz | 14.10.2025

roce prodělala 4 ataky zánětu distálního článku III. prstu pravé ruky (v červenci a listopadu roku 2019, březnu a květnu roku 2020), intervaly mezi relapsy onemocnění se postupem času zkracovaly. Nástup obtíží byl vždy náhlý, úvodně s výraznou bolestivostí, následným zarudnutím a vznikem vezikul. Pacientka udávala pocity mrazení a palčivosti postižené oblasti a bolest vystřelující do hloubky prstu. Během vzplanutí onemocnění byla pacientka vždy bez celkových příznaků, po zhojení kožních projevů však přetrvávala neurčitá změna citlivosti prstu. V rámci jednotlivých atak byla pacientka ošetřována na chirurgické ambulanci, kde byl vstupně vzhledem k pracovní anamnéze proveden rentgenový snímek k vyloučení přítomnosti cizího tělesa. Pacientka byla opakovaně přeléčena celkovými antibiotiky per os (cefuroxim, klindamycin, ciprofloxacin), opakovaně byly provedeny také incize prstu s drenáží lehce zkaleného obsahu, byla snášena krytba puchýřů. Lokálně byly aplikovány antiseptické obklady, antibiotické masti (bacitracin/neomycin, mupirocin), přechodně i antimykotika (klotrimazol). Stěr z chorobných lézí proveden nebyl. Při vstupním vyšetření v naší ambulanci byl na distálním článku III. prstu pravé ruky přítomen výrazný, palpačně citlivý, avšak chladný otok bez erytému, se skupinou drobných pustul a puchýřků na laterální ploše prstu (obr. 1a, b). Na postižené končetině nebyly přítomny známky lymfangoitidy ani spádové lymfadenitidy. Byla provedena probatorní excize z oblasti s pustulami.

Probatorní plochá kožní excize z 3. prstu pravé horní končetiny 5 x 8 mm. Histologicky v epidermis zastižen, nejspíše druhotně, subepidermální puchýř se spodinou tvořenou smíšenou zánětlivě infiltrovanou granulační tkání postihující povrchovou část koria, s obsahem neutrofilů a akantolytických keratinocytů s patrným virovým herpetickým cytopatickým efektem (mnohojaderné buňky, modelace buněčných jader a jaderná marginalizace chromatinu). Dále v okolí byly drobné intraepidermální mikropustuly a leukocytární exocytóza. V koriu byl zastižen masivní perivaskulární chronický až smíšený zánětlivý infiltrát (obr. 2 a, b). Závěr: akutní virová herpetická paronychiální infekce.

Vstupně provedené laboratorní vyšetření (základní biochemické vyšetření, krevní obraz s diferenciálním rozpočtem leukocytů) bylo bez významných odchylek. Sérologické vyšetření se zaměřením na herpetické viry metodou chemiluminiscenční analýzy prokázalo přítomnost anamnestických protilátek proti HSV-2 (odběr byl proveden již mimo aktivní fázi onemocnění), protilátky proti HSV-1 byly negativní. Pacientka byla přeléčena celkově aciklovirem (aciklovir 400mg tbl p. o. à 4 hodiny po dobu 5 dní). Následně byla vzhledem k anamnéze častých recidiv onemocnění zahájena imunomodulační terapie inosin pranobex 500mg tbl p. o. (iniciální dávkování 1 000 mg à 8 hodin po dobu jednoho měsíce, dále 1 000 mg à 12 hodin druhý měsíc, a 1 000 mg à 24 hodin cel-

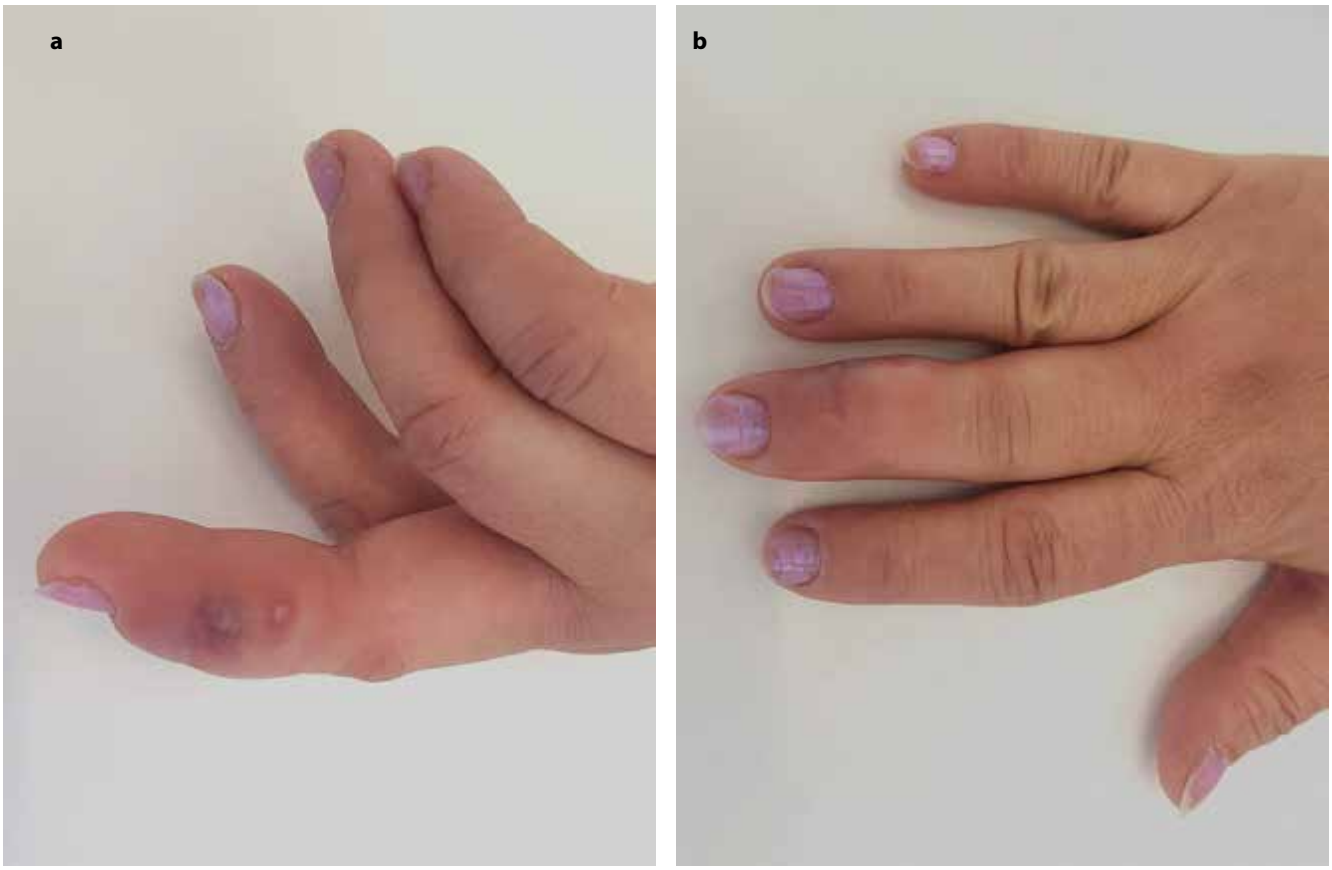

Obr. 1a,b. Vstupní vyšetření: a) pustuly, b) otok III. prstu pravé ruky

proLékaře.cz | 14.10.2025

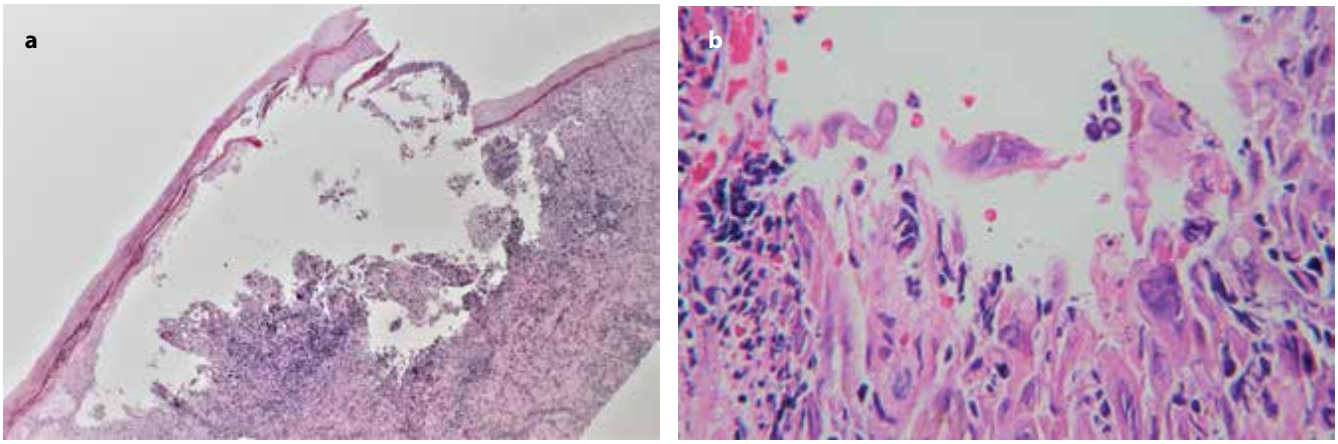

Obr. 2a,b. Herpetický puchýř (a) HE 40x, b) HE 400x)

(Foto prim. MUDr. Radim Žalud, Oddělení patologie Oblastní nemocnice Kolín)

kem 6 měsíců). Jako doplněk léčby pacientka užívala vitaminy skupiny B. Lokálně byly v úvodní fázi léčby prováděny převazy s antiseptickým roztokem. Během imunomodulační terapie nezaznamenala pacientka recidivu obtíží. Kůže prstu je kromě drobného jizvení po chirugických intervencích zhojena ad integrum.

DISKUSE

Výskyt herpetického paronychia (HP) je v porovnání s bakteriálním a kandidovým paronychiem vzácnější [3]. Anglický termín "herpetic whitlow" je odvozen od skandinávského slova whichflaw, které v překladu znamená bolestivou prasklinu oblasti kolem nehtu. Poprvé jej použil H. Stern v roce 1959 v případě 54 zdravotních sester s infekcí měkkých tkání prstu [9]. Popisy onemocnění s klinickými příznaky herpetického paronychia jsou však známy již z období středověku (nejstarší záznam pochází z roku 1501 z knihy Souhrn zkušeností z medicíny perského lékaře Nurbakhshiho) [12].

HP je akutní herpetická paronychiální infekce způsobená viry HSV 1 nebo HSV 2 [3]. Jedná se o velké obalené DNA viry z čeledi *Herpesviridae*. Spolu s virem varicella zoster (VZV) tvoří skupinu α-herpesvirů. Jsou to vysoce nakažlivé, pantropní, fakultativně neurotropní viry, napadající pouze lidské hostitele [2, 8]. Oba typy herpes simplex virů jsou globálně rozšířeny – protilátky proti HSV-1 jsou prokazatelné u více než 80 % populace [2]. Hranice mezi příznaky způsobenými HSV-1 a HSV-2 není dnes ostře stanovena, ačkoli v dřívější době se jako hlavní původce infekcí orofaryngeální oblasti předpokládal HSV-1 (herpes labialis) a u infekcí oblasti anogenitální HSV-2 (herpes genitalis). Vlivem současných trendů v sexuálním chování dochází k vzestupu výskytu genitálních infekcí vyvolaných HSV-1 a naopak orofaryngeálních infekcí vyvolaných HSV-2. S cestou přenosu souvisí věková stratifikace nákazy: k infekci HSV-1 dochází nejčastěji mezi 1. a 5. rokem života, infekce HSV-2 se objevuje obvykle mezi 15. a 30. rokem života [8]. Přenos infekce probíhá přímým kontaktem s infekčními lézemi nebo kapénkově – u primárních infekcí orofaryngeální i genitální krajiny je virus vylučován 7–10 dnů. K uvolňování infekčních partikulí přitom může docházet bez vzniku viditelných kožních či slizničních lézí, což přispívá ke snadnějšímu šíření infekce. Primoinfekce probíhá pod obrazem primární herpetické gingivostomatitidy, herpes simplex labialis, Pospichill-Feyerterova aftoidu, herpetické keratokonjunktivitidy, herpetické vulvovaginitidy, *eczema herpeticatum*, *herpes gladiatorum* či *sepsis herpetica neonatorum* [2]. Po prodělané nákaze přetrvává virus v organismu v latentní formě v oblasti zadních míšních ganglií nebo v gangliích mozkových nervů, odkud po provokaci migruje podél senzorických nervů do příslušné inervační oblasti. Mezi provokační faktory reaktivace patří zejména stres, infekce, horečka, trauma, vyšší intenzita UV záření či menstruace [8].

V případě HP vzniká primoinfekce zanesením HSV do normální či narušené kůže (*herpes traumaticus*). Typický je výskyt u dětí s herpetickou gingivostomatitidou cucajících si prsty (přenos autoinokulací), zubních specialistů pracujících s infekčními pacienty a traumatický přenos během kontaktních sportů (*herpes gladiatorum, rugbeiorum*). Pacient si však vstupního poranění často nemusí být vědom [1, 2, 8]. Po průměrné inkubační době jednoho týdne dochází v oblasti distálního článku prstu k výsevu herpetických vezikul s čirým obsahem na erytémové spodině, které často splývají do bul podobných medové plástvi. Výjimečně může jít o solitární vezikulu nebo puchýře nejsou přítomny vůbec, což znesnadňuje diagnostický proces. Obsah vezikul se postupem času zakaluje, případně nabývá hemoragického charakteru. Celkové příznaky provázející onemocnění jsou obvykle nevýrazné. Může se objevit horečka, lymfangoitida, spá-

proLékaře.cz | 14.10.2025

dová lymfadenopatie. Vzácnější komplikací je lymfedém ruky a předloktí (obzvláště při bakteriální superinfekci). Naopak časté jsou prodromální příznaky, charakteristické i pro ostatní infekce způsobené virem herpes simplex – parestezie (brnění, svědění, lechtání, palčivost, bolestivost) či hypestezie (pocity "tuposti") distálního článku prstu, objevující se zpravidla 2–3 dny před viditelným výsevem kožních lézí [1, 4, 7, 8, 10]. Zdokumentovány jsou atypické prezentace HP: mnohočetné léze postihující více prstů (i bilaterálně), případně výsev postihuje jinou část horní končetiny nežli prsty (například palmární oblast). Atypické projevy nejčastěji vznikají u imunokompromitovaných pacientů (při malignitě, chemoterapii, imunosupresivní léčbě, vrozených či získaných defektech imunity), případně mohou souviset se specifickým chováním (oboustranné vícečetné projevy při okusování nehtů). Byly popsány i případy primárně exulcerujících mnohočetných lézí s hemoragickými krustami u pacientů s chronickou lymfatickou leukemií či AIDS [3, 7, 11, 13]. Průběh neléčené primární infekce u imunokompetentních jedinců trvá obvykle 2–4 týdny, k recidivám však dochází u 20–50 % pacientů (zejména při infekci HSV-2) [1, 10, 11].

Stanovení diagnózy je v typických případech možné na základě klinického obrazu. Při pochybnostech máme k dispozici řadu metod, které k vyšetření využívají tekutinu z čerstvých puchýřů, případně materiál získaný stěrem ze spodiny lézí. Tzanckův test (exfoliativní cytologie) je světelně-mikroskopické vyšetření epiteliálních buněk, získaných stěrem ze spodiny puchýře, kde po speciálním barvení prokazujeme přítomnost balonovitých a mnohojaderných obrovských buněk, vznikajících v důsledku herpetické infekce. Histopatologické vyšetření zachycuje balonovou a retikulární degeneraci keratinocytů, akantolýzu, epidermální nekrózu, intraepidermální vezikuly a mnohojaderné buňky s ocelově šedým jádrem, růžovými intranukleárními inkluzemi a marginací chromatinu. Dále často nacházíme postižení vlasového folikulu, lymfohistiocytární infiltrát v dermis, případně až obraz vaskulitidy. Přímý průkaz viru je možný polymerázovou řetězovou reakcí (PCR), která vykazuje nejvyšší citlivost a nabízí rovněž možnost rozlišení infekce HSV-1 od HSV-2, dále kultivací (v primárních buněčných kulturách během 3–5 dnů), přímou imunofluorescencí (rychle dostupné výsledky, odběr materiálu je však nutno provést nejdříve 48 hodin po nástupu klinických příznaků) či elektronovou mikroskopií. Nepřímý průkaz (sérologické testy) jsou nejčastěji prováděny metodou ELISA (enzyme linked immunosorbent assay), nepřímou imunofluorescencí nebo komplement fixací se zaměřením na detekci protilátek proti HSV ve třídách IgA, IgM a IgG [2].

V rámci diferenciální diagnostiky je nutné na prvním místě odlišit paronychia a panaricia bakteriálního původu, která bývají akutně vzniklá, s bolestivým erytémem a edémem nehtového valu, ze kterého lze při zatlačení směrem k nehtu exprimovat kolekci hnisu. Kvasinková paronychia mívají obdobný klinický obraz, ale méně dramatický chronický průběh, vyskytují se nejčastěji u osob pracujících ve vlhkém prostředí, při dlouhodobém máčení rukou, případně u predisponovaných jedinců (diabetes mellitus). K rozpoznání herpetického paronychia nám může dopomoci typická anamnéza prodromálních příznaků, výskyt vezikul s čirým nepurulentním obsahem (bakteriologické vyšetření je negativní) a nepřítomnost tenzního otoku digitální pulpy. Z ostatních diagnóz je třeba zvážit herpes zoster (dochází k postižení celého dermatomu), ze vzácnějších atypickou mykobakteriózu (např. *Mycobacterium marinum* u akvaristů), erysipeloid (při anamnéze práce v živočišné výrobě) nebo atypickou klinickou prezentaci digitální mucinózní cysty. Při projevech v oblasti dlaně odlišujeme infekci coxsackie viry, impetigo, erythema multiforme či syfilis [1, 5, 6, 7, 9, 14].

Léčba HP je symptomatická (analgoterapie, antiseptická lokální léčba), v případě bakteriální superinfekce je podávána antibiotická terapie. Léčba celkovými antivirotiky je s výhodou používána u imunokompromitovaných pacientů a u rekurentních lézí, kdy při včasném nasazení terapie (nejlépe do 48 hodin od počátku příznaků) dochází k významnému zkrácení délky hojení. V případě častých recidiv je vhodná dlouhodobější profylaktická léčba perorálními antivirotiky (aciklovir, famciklovir, valaciklovir), přesná schémata léčby však pro HP zatím nebyla vypracována. Nevhodná je v případě herpetického paronychia chirurgická léčba, kdy incizí projevů může dojít k inokulaci infekce do okolní zdravé tkáně či k rozvoji bakteriální superinfekce s protrahovaným hojením. V nejzávažnějších případech dochází po incizi či debridementu ke vzniku viremie s potenciálními komplikacemi zejména u imunokompromitovaných pacientů, kde hrozí až rozvoj diseminované infekce včetně HSV encefalitidy s nutností intenzivní péče [1, 4, 6, 9, 10].

Prognóza je u imunokompetentních jedinců dobrá, po odeznění akutního stadia puchýře zasychají do krust, které se postupně vylupují. Obvykle dochází ke zhojení tkání ad integrum, bolesti ustupují zhruba do 14 dnů. V některých případech může dojít k drobnému jizvení, lokální hypestezii nebo hyperestezii [1].

ZÁVĚR

HP představuje méně častou formu paronychia, která může být příčinou diagnostických a terapeutických rozpaků. Včasná protivirová léčba může zamezit nevhodným chirurgickým výkonům s případnými komplikacemi, zbytečné systémové antibiotické terapii a přenosu infekce s hlavním rizikem pro pracovníky poskytující zdravotní péči. Při častých recidivách onemocnění a u imunokompromitovaných pacientů je vhodné dlouhodobější profylaktické podávání antivirotik, případně imunomodulační terapie.

proLékaře.cz | 14.10.2025

LITERATURA

1. BETZ, D., FANE, K. Herpetic Whitlow [online]. StatPearls, 2020 [vid. 2021-07-01]. Dostupné na www: https://pubmed.ncbi.nlm.nih.gov/29494001/.
2. BOŠTÍKOVÁ, V., SALAVEC, M., SLEHA, R. a kol. *Herpes simplex*. In HERCOGOVÁ, J. et al. Klinická dermatovenerologie. 2. díl. Praha: Mladá fronta, 2019, s. 1341–1342.
3. FORET, T., COURTIER, F., RAZAFINDRAMARO, N. et al. Atypical paronychia: don't forget herpesvirus [online]. *Dermatol. Online J.,* 2021, 27(1). [vid. 2021-07-01]. ISSN 10872108. Dostupné na www: doi: 13030/qt88z306fm.
4. HOFF, N.-P., GERBER, P. A. Herpetic whitlow [online]. *Can. Med. Assoc. J.*, 2012, 184 (17). [vid. 2021-07-01]. ISSN 08203946. Dostupné na www: doi: 10.1503/cmaj.111741.
5. HUR, J., KIM, Y. S., YEO, K. Y. et al. A Case of Herpetiform Appearance of Digital Mucous *Cysts. Ann Dermatol*., 2010, 22(2), p. 194–195.
6. ISMAIL, A., GOLD, W. L. Herpetic whitlow in a 39-year-old woman [online]. *Can. Med. Assoc. J.*, 2020, 192(35). [vid. 2021-07-01]. ISSN 08203946. Dostupné na www: doi: https://doi.org/10.1503/cmaj.191732.
7. LIEBERMAN, L., CASTRO, D., BHATT, A. et al. Case report: palmar herpetic whitlow and forearm lymphangitis in a 10-year-old female [online]. *BMC Pediatr*., 2019, 19. [vid. 2021-07-01]. ISSN 14712431. Dostupné na www: doi: https://doi.org/10.1186/s12887-019-1828-5.
8. LITVIK, R., VANTUCHOVÁ, Y. Léčba kůže a sliznice při infekci virem herpes simplex. *Dermatol. praxi*, 2007, 1(4), p. 147–150.
9. RACHITA, A., CHATTOPADHYAY, S., AGRAWAI, S. et al. Self-inflicted herpetic whitlow [online]. *BMJ Case Rep*., 2014. [vid. 2021-07-01]. ISSN 1757790X. Dostupné na www: doi: 10.1136/bcr-2013-201817.
10. RERUCHA, C. M., EWING, J. T., OPPENLANDER, K. E. et al. Acute Hand Infections. *Am Fam Physician,* 2019, 99(4), p. 228–236.
11. SMITH, E., HALLMAN, J. R., PARDASANI, A. et al. Multiple Herpetic Whitlow Lesions in a Patient With Chronic Lymphocytic Leukemia. *Am. J. Hematol*., 2002, 69, p. 285–288.
12. SOLEYMANI, S., TAJIK, N., KARIMI, M. et al. The early report of herpetic whitlow by Bahā' al-Dawlah Razi in 15th Century CE. *InfezMed*, 2020, 3, p. 450–452.
13. SOLMAZ, D., ATALAY, E., LEBE, B. et al. Herpetic whitlow during immunosuppressive therapy for Wegener's Granulomatosis. *Eur J Rheumatol.,* 2014, 1(1), p. 46–47.
14. ŠTORK, J. et al. *Dermatovenerologie*. 2.vyd. Praha: Galén, 2008, 2013, s. 77, 88.

Prohlášení o střetu zájmů

Autorka v souvislosti s tématem práce v posledních 12 měsících nespolupracovala s žádnou farmaceutickou firmou.

Do redakce došlo dne 9. 9. 2021.

Adresa pro korespondenci:
MUDr. Markéta Nečekalová
Kožní oddělení
Oblastní nemocnice Kolín, a. s.
nemocnice Středočeského kraje
Žižkova 146
280 02 Kolín 3
e-mail: marketa.necekalova@nemocnicekolin.cz

EDIČNÍ PLÁN

Česko-slovenská dermatologie, 96. ročník, rok 2021
Číslo 6: Podologie

Česko-slovenská dermatologie, 97. ročník, rok 2022
Číslo 1: Anální karcinom
Číslo 2: Lymfomy
Číslo 3: Kaposiho sarkom
Číslo 4: Bulózní dermatózy