

## Periungvální útvar prstu ruky. Popis případu

Koláriková M.<sup>1</sup>, Tomková H.<sup>1</sup>, Šternberský J.<sup>1</sup>, Kinkor Z.<sup>2</sup>

<sup>1</sup>Kožní oddělení Krajské nemocnice T. Bati Zlín, a.s.

prim. MUDr. Hana Tomková, Ph.D., MBA

<sup>2</sup>Bioptická laboratoř Plzeň, s. r. o.

odborná vedoucí lékařka prof. MUDr. Alena Skálová, CSc.

*Čes-slov Derm, 96, 2021, No. 2, p. 81–84*

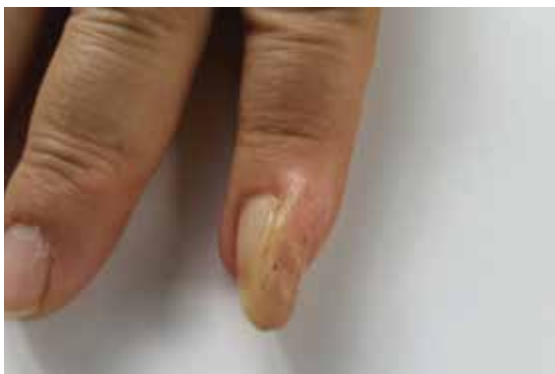### KLINICKÝ PŘÍPAD

Pacient (69 let) byl vyšetřen v naší onkodermatologické ambulanci pro asymptomatický, asi pět měsíců pomalu rostoucí útvar na druhém prstu pravé ruky. Pacient uvedl, že před vznikem ložiska došlo v oblasti mediálně od nehtu na úrovni proximální části distálního článku tohoto prstu ke kousnutí psem. Léčil se pro hypertenzní chorobu, hyperlipidemii, hyperurikemii, hypotyreózu a diabetes mellitus II. typu na PAD a inzulínu. V minulosti byl operován pro pleomorfní adenom ústního patra s recidivou v lymfatické uzlině krku léčenou radioterapií, dále absolvoval excizi spinaliomu

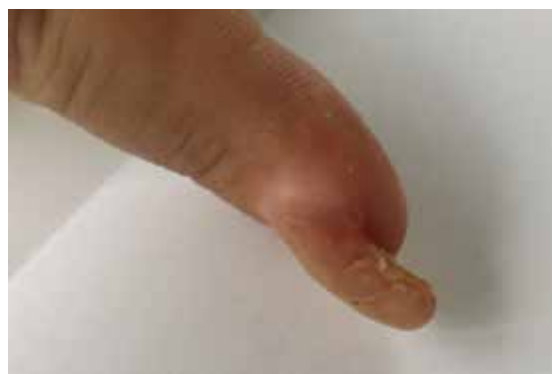in situ na pravém spánku a litotripsi pro pravostrannou nefrolitiázu.

Při vyšetření byl patrný útvar barvy kůže na druhém prstu pravé ruky (obr. 1, 2), vycházející z laterální partie proximálního nehtového valu, tuhé konzistence, rostoucí souběžně s okrajem nehtu, přičemž zaujímal třetinu šíře nehtového lůžka a přesahoval distálně bříško prstu.

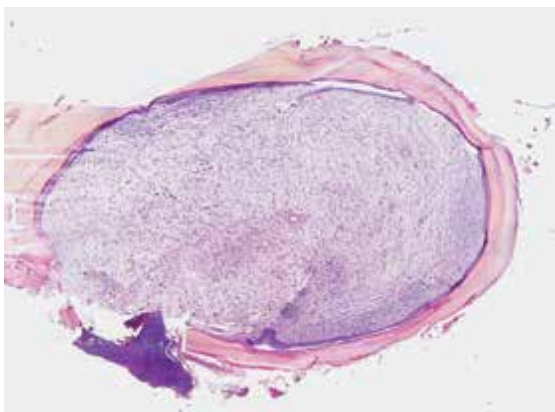
Pacient uváděl krvácení léze při pokusu o zastřížení nehtu. Dermatoskopicky byly patrné keratinové hmoty, tečkovité hemoragie a v distálním okraji subungválně kapilární kličky, které připomínaly vulgární veruku. Bylo doporučeno chirurgické snesení celého ložiska s histologickou verifikací v ambulanci plastické chirurgie (obr. 3, 4).



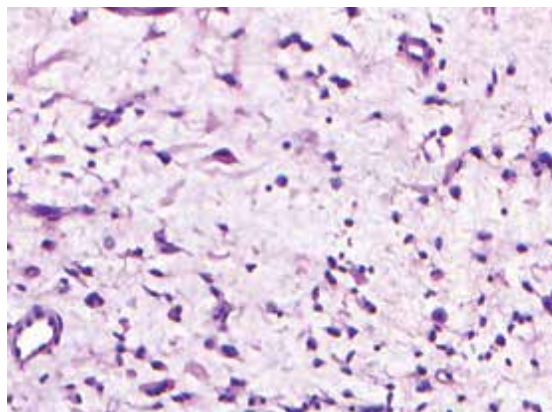
Obr. 1



Obr. 2



Obr. 3



Obr. 4

## HISTOLOGICKÉ VYŠETŘENÍ

Pod nehtovou ploténkou byl na řezech přítomen silně myxoidně prosáklý tumor s cirkulárním hyperkeratotickým epidermálním krytem (viz obr. 3) s pravidelnými oválnými stromálními fibroblastickými elementy a jemnou kapilární vaskularizací s přítomností mastocytů a ojedinělých hyperchromních dvoujaderných syncyrií (viz obr. 4). Imunohistochemické vyšetření prokázalo pozitivitu CD34, p53 a p16, zatímco protein S100 a Melan A byly negativní.

**Závěr:** Superficiální akrální fibromyxom.

## PRŮBĚH

Hojení po excizi bylo dobré a probíhalo per primam, u pacienta je plánováno další sledování v kožní ambulanci.

## DISKUSE A STRUČNÝ PŘEHLED

### Superficiální akrální fibromyxom

Superficiální akrální fibromyxom (SAFM), známý také jako digitální fibromyxom, je vzácný benigní myxoidní tumor z měkkých tkání [7, 10]. Projevuje se jako solitární, nebolestivá, pomalu rostoucí, kopulovitá, polypoidní nebo verukózní léze o velikosti 0,6 až 5 cm. Postihuje typicky periungvální a subungvální oblast prstů rukou a nohou [2]. Postižení jsou většinou dospělí lidé středního věku, dvakrát častěji muži než ženy, s mediánem výskytu ve 43 letech [2, 9], nicméně publikovány byly rovněž případy vzniklé takřka v jakémkoliv věku s rozpětím od 4 do 91 let [5]. Kromě periungvální a subungvální oblasti může být postiženo i lýtko, stehno, pata a perimaleolární oblast kůže [5]. Některé zdroje uvádějí také možný výskyt na dlani [7, 14]. Vzácně je pacienty udáván úraz v anamnéze [2, 3, 5, 14].

SAFM poprvé popsal patolog Fetsch se spolupracovníky v roce 2001 [2, 3, 5, 9]. Makroskopicky je nádor v průřezu šedobílý, tuhé až želatinózní konzistence [14]. V dermatoskopickém obraze SAFM byly dosud popsány vaskulární struktury tečkovitého, zahnutého, větvičitého se či kolmo k povrchu uspořádaného charakteru, bělavé proužky a oblasti připomínající jizvu, nažloutlý hyperkeratotický obraz centra či celé léze, bezstrukturální červené oblasti v rámci tumoru a prstovité výběžky s periferními vaskulárními strukturami [12]. Histologicky se jedná o dobře ohraničený neopouzdržený tumor v dermis, který může prorůstat i do podkožní tukové tkáně, do fascie a kostí [5, 13, 14]. Je složen z vřetenitých a hvězdicovitých fibroblastů ve volném storiformním nebo fascikulárním uspořádání v myxoidním, myxokolagenním či kolagenním stromatu [2, 5, 10, 13, 14]. Čím je tumor starší, tím větší je zastoupení kolagenní matrix

[5]. Epidermis může být hyperkeratotická [2]. Často je přítomna výrazná mikrovaskularizace s cévními strukturami převážně v myxoidní části tumoru a žírné buňky obvykle v celém rozsahu léze [2, 5]. Mitotické figury a nukleární atypie se vyskytují zřídka [2, 3, 7]. Imunohistochemicky nacházíme pozitivitu pro CD34, což je marker hematopoetických a mezenchymálních kmenových buněk a také endoteliálních buněk, CD99, který bývá exprimován u T lymfocytů, endoteliálních buněk či periodontia, a vimentin, marker mezenchymálních buněk. Variabilně bývá pozitivní EMA (epithelial membrane antigen) [2, 5, 9] a v několika případech byla popsána i pozitivita CD10 [2, 9, 14]. Buňky tumoru vykazují negativitu pro melanocytární a svalové markery a pro cytokeratiny [16]. Devět z deseti případů nedávné studie vykazovalo ztrátu exprese tumor supresorového genu Rb1 (retinoblastomový protein) [1].

Nádor vzácně prorůstá do fascie a periostu a způsobuje tak kostní erozi [14, 16]. Při podezření na kostní postižení je na místě provést rentgenové vyšetření. K dalším možným vyšetřením patří také ultrasonografie a nukleární magnetická rezonance [5]. Ultrasonografie pomůže určit velikost tumoru, jeho lokalizaci, tvar, složení a případnou rekurenci [5]. Na magnetické rezonanci vyazuje SAFM homogenní hyperintenzitu v T2 váženém obraze a zvýšené syčení v postkontrastním zobrazení [3, 5].

Terapií SAFM je kompletní excize tumoru s následným sledováním pacienta pro možnost rekurence, která se uvádí až ve 24 % případů, a to nejčastěji v důsledku inkompletní excize [5, 14, 16].

Nádor sice nevykazuje agresivní chování, ale pro možnou přítomnost cytologických atypií je jeho potenciál maligní transformace nejasný [5, 9]. Dosud nebyly publikovány žádné případy maligní transformace tohoto tumoru [2, 3, 5, 7, 9, 14].

### Histologická diferenciální diagnóza

*Myxoidní neurofibrom*, benigní tumor, se klinicky projevuje jako solitární léze na ruce nebo noze, histologicky se jedná o neopouzdržený tumor v dermis s vřetenitými buňkami a s mastocyty, není však patrná vaskulární akcentace a imunohistochemicky je S100 pozitivní [13, 15].

*Fibrom šlachové pochvy*, benigní tumor, postihuje oblast prstů, rukou a zápěstí, ale histologicky je připojen ke šlachové pochvě [5]. Tento tumor nevykazuje myxoidní matrix a má štěrbinovité vaskulární prostory [15].

*Obrovskobuněčný nádor šlachové pochvy*, benigní tumor, nacházíme na prstech, ale bývá připojen ke šlachové pochvě, histologicky je charakterizován obrovskými mnohojadernými buňkami, pěními makrofágy, depozity hemosiderinu, nemá myxoidní stroma, je CD34 a EMA negativní [5].

*Sklerotizující perineuriom*, benigní tumor, se vyskytuje na prstech a dlani, histologicky nacházíme vřetenité buňky ve fascikulárním nebo koncentrickém uspořádání v hyalinizované kolagenní matrix [13]. Imunohis-

tochemicky je S100 negativní, EMA pozitivní, ale bývá obvykle CD34 negativní [13, 14].

*Superficiální angiomyxom*, benigní tumor, najdeme na hlavě a krku, méně na trupu, histologicky se projevuje jako špatně ohraničený tumor s možnou přítomností neutrofilů perivaskulárně, imunohistochemicky bývá obvykle CD34 pozitivní, ale může být i S100 pozitivní [13, 15].

*Myxoidní dermatofibrosarcoma protuberans*, lokálně agresivní maligní tumor, je vzácná jednotka. Vykazuje sice imunohistochemicky CD34 pozitivitu a S100 negativitu, ale akra končetin postihuje velmi vzácně, nejčastěji ho nacházíme na trupu, proximálních partiích končetin, na hlavě či krku [13, 15].

*Low-grade myxofibrosarkom*, vysoce infiltrativní tumor s častými recidivami, může být imunohistochemicky CD34 pozitivní, ale vyskytuje se vzácně akrálně a histologicky vykazuje značný nukleární pleomorfismus a nahromadění nádorových buněk perivaskulárně [13, 15].

*Low-grade fibromyxoidní sarkom*, maligní nádor, postihuje prsty jen velmi vzácně a je CD34 negativní [15].

*Myxoinflamatorní fibroblastický sarkom*, tumor s indolentním biologickým chováním, rizikem lokálních recidiv a s minimální metastatickou potencií, postihuje predilekčně končetiny, ale nehtové lůžko postihuje jen vzácně, histologicky nacházíme mimo jiné mnohjaderné buňky podobné Reedovým-Sternbergovým buňkám a významný zánětlivý infiltrát [13]. Imunohistochemicky může být fokálně CD34 pozitivní a je EMA negativní [15].

*Akrální fibrokeratomy*, skupina podobných benigních tumorů, často vyrůstají z ventrální strany proximálního nehtového valu, histologicky se jedná o fibroepiteliální léze s nepravidelně akantotickou epidermis s hyperkeratózou, stroma tvoří vřetenité a často i hvězdčité fibroblasty se zhrubělými kolagenními snopci, někdy i s výraznější cévní složkou. V literatuře jsou tyto tumory uváděny pod názvy získaný digitální fibrokeratomy, získaný periungvální fibrokeratomy, "garlic clove fibroma" a Koenenovy tumory při tuberózní skleróze [8].

*Celulární digitální fibrom* je vzácnou variantou akrálního fibrokeratomu [11]. Projevuje se jako solitární papula na prstu ruky nebo nohy o velikosti jen do 5 mm. Histologicky nacházíme akantotickou epidermis s prodlouženými epidermálními lištami obklopujícími tumor v dermis, který je tvořen pouze vřetenitými fibroblasty [4, 11]. Tato proliferace je omezena pouze na papilární a horní retikulární dermis, může být přítomna menší myxoidní komponenta v denzním kolagenním stromatu. Celulární digitální fibrom se vyznačuje silnou difúzní pozitivitou CD34 obdobně jako SAFM, může být také pozitivní pro CD99, ale je EMA negativní [4]. Nenacházíme žádné nukleární atypie, ani zvýšený počet mitóz [4, 11].

*Fibrózní histiocyty*, benigní tumor, se nejčastěji vyskytuje na dolních končetinách, ale na rukou a nohou ho nalezneme vzácně, histologicky je špatně ohraničený a je CD34 negativní [2].

Klinicky odlišujeme také *glomus tumor*, benigní tumor, který se vyskytuje na prstech, ale je typický značnou bolestivostí [5].

Diferenciálně diagnosticky zvažujeme i nenádorové afekce jako *kutánní myxoidní cysty* či *ganglion* [15].

## Souhrn

Autoři popisují případ 69letého muže s pětíměsíční anamnézou pomalu rostoucí léze lokalizované periungválně na druhém prstu pravé ruky. Histologickým vyšetřením byla potvrzena diagnóza superficiálního akrálního fibromyxomu. Léčbou je kompletní lokální excize. Článek shrnuje současné poznatky o diagnostice, léčbě a následném sledování u pacientů s touto vzácnou diagnózou.

**Klíčová slova:** superficiální akrální fibromyxom – digitální fibromyxom – diagnostika – diferenciální diagnostika – histopatologie – imunohistochemie – léčba – sledování

## Summary

### Periungual Lesion of the Finger. Minireview

The authors describe a case of a 69-year-old man with a 5-month history of slowly growing periungual lesion on the index finger of the right hand. Histological examination confirmed the diagnosis of superficial acral fibromyxoma. The surgical excision is the treatment of choice. The article presents current knowledge of diagnostics, treatment and follow-up of patients with this rare entity.

**Key words:** superficial acral fibromyxoma – digital fibromyxoma – diagnostics – differential diagnosis – histopathology – immunohistochemistry – treatment – follow-up

## LITERATURA

1. AGAIMY, A., MICHAL, M., GIEDL, J. et al. Superficial acral fibromyxoma: clinicopathological, immunohistochemical, and molecular study of 11 cases highlighting frequent Rb1 loss/deletions. *Hum Pathol*, 2017, 60, p. 192–198.
2. ASHBY-RICHARDSON, H., ROGERS, G. S., STADECKER, M. J. Superficial Acral Fibromyxoma An Overview. *Arch Pathol Lab Med*, 2011, 135, p. 1064–1066.
3. BINDRA, J., DOHERTY, M., HUNTER, J. C. Superficial acral fibromyxoma. *Radiol Case Rep*, 2012, 7, 3, p. 1–3.
4. COHEN, P. R., ALPERT, R. S., CALAME, A., Cellular Digital Fibroma: A Comprehensive Review of a CD34 – Positive Acral Lesion of the Distal Fingers and Toes. *Dermatol Ther (Heidelb)*, 2020, 10, p. 949–966.
5. CREPALDI, B. E., SOARES, R. D., SILVEIRA, F. D., TAIRA R. I., HIRAKAWA, C. K., MATSUMOTO, M. H. Superficial Acral Fibromyxoma: Literature Review. *Rev Bras Ortop*, 2019, 54, p. 491–496.

6. CRESTANI, L., FASCIANI, I. A., KAKIZAKI, P., VALENTE, N. Y. S. Case for diagnosis. Single-digit clubbing. *An Bras Dermatol*, 2020, 95, 4, p. 524–526,
7. DEFRODA, S. F., STARR, A., KATARINCIC, J. A. Superficial acral fibromyxoma: A case report. *J Orthop*, 2017, 14, p. 23–25.
8. HAVLÍNOVÁ, A., KODET, O., PROCHÁZKOVÁ, I., ŠUKOVÁ, T., ŠTORK, J. Klinický případ: Stroužkovité útvary periungválně. Stručný přehled. *Čes-slov Derm*, 2018, 93, 5, p. 186–189.
9. HWANG, S. M., CHO, K. H., LIM, K. R., JUNG, Y. H., SONG, J. K. Superficial Acral Fibromyxoma on the Second Toe. *Arch Plast Surg*, 2013, 40, 4, p. 477–479.
10. KUMAR, P., TIWARY, A. K., BARKAT, R., ALAM, G. Fleshy Polypoidal Painless Subungual Mass of the Thumb. *Skin Appendage Disord*, 2019, 5, p. 121–123.
11. LEE, J. Y., PARK, S. E., SHIN, S. J., KIM, CH. W., KIM, S. S., Diagnostic Pitfalls of Differentiating Cellular Digital Fibroma from Superficial Acral Fibromyxoma. *Ann Dermatol*, 2015, 27, 4, p. 462–464 .
12. POLAT, A. K., KARAALI, M. G., ERDEMIR, A. V. T. et al. Superficial acral fibromyxoma in the heel with new vascular features on dermoscopy. *J Cutan Pathol*, 2018, 45, p. 416–418.
13. SCHWAGER, Z. A., MANNAVA, K. A., MANNAVA, S., TELANG, G. H., ROBINSON-BOSTOM, L., JELLINEK, N. J. Superficial Acral Fibromyxoma and Other Slow – Growing Tumors in Acral Areas. *Cutis*, 2015, 95, p. E15-E19.
14. SUNDARAMURTHY, N., PARTHASARATHY, J., MAHIPATHY, S. R. R. V., DURAIRAJ, A. R. Superficial Acral Fibromyxoma: A Rare Entity – A Case Report. *J Clin Diagn Res*, 2016, 10, 9, p. PD03–PD05.
15. VESELÝ, K. Myxoidní nádory měkkých tkání. *Cesk Patol*, 2017, 53, 2, p. 71–80.
16. WEI, C., FLEEGLER, E. Superficial Acral Fibromyxoma of the Thumb [online]. *Eplasty*, 2013, 13, p. ic13. PMID: PMC3554225. Dostupné na [www: https://www.ncbi.nlm.nih.gov/pmc/articles/PMC3554225/](http://www.ncbi.nlm.nih.gov/pmc/articles/PMC3554225/).

Prohlašuji, že v souvislosti s tématem práce nemám žádný střet zájmů.

Do redakce došlo dne 9. 2. 2021.

Adresa pro korespondenci:

MUDr. Marie Koláriková

Kožní oddělení

Krajská nemocnice T. Bati, a.s.

Havlíčkovo nábřeží 600

762 75 Zlín

e-mail: [marie.kolarikova@bnzlin.cz](mailto:marie.kolarikova@bnzlin.cz)

## MEDLIGHT – Kvalitní UVA a UVB fototerapie, která funguje

## ILLUCO – Osvědčená špička v diagnostice kožních onemocnění

**MEDlight**

**AKCE sleva 10 % Kód: „Derma2021“**

Platnost akce do 30. 6. 2021, při objednání na e-shopu

Sleva se vztahuje i na produkty na poštávku

**ILLUCO**

- ▶ DOKONALÉ ZVĚTŠENÍ A ZAOSTŘENÍ
- ▶ MOŽNOST PŘIPOJENÍ NA CHYTRÝ TELEFON
- ▶ PRODLOUŽENÁ ZÁRUKA NA 7 LET

- Ruční dermatoskopy řady IDS-1000, IDS-1100
- Dermoskopická diagnostická lupa IDS-3100

**medicton GROUP**

DISTRIBUTOR PRO ČR A SR:

Medicton Group s.r.o

Na Babě 1526/35 | 160 00 Praha 6

obchod@medicton.com

+420 226 224 813

[www.shop.medicton.com](http://www.shop.medicton.com)

- ▶ EFEKTIVNÍ LOKÁLNÍ TERAPIE UV ZÁŘENÍM
- ▶ VYSOCE VÝKONNÉ ZÁŘIČE
- ▶ NÍZKÉ PROVOZNÍ NÁKLADY

- Hřeben PSOR COMB na léčbu vlasových částí těla
- N-LINE a moduly pro lokální fototerapii na končetinách
- Octaderm paravánový ozařovač pro léčbu větších ploch
- Kabiny řady N-LINE pro celotělovou ozařovací fototerapii
- Woodova lampa pro fluorescenční diagnostiku
- Med Tester Mini na určení fototypu kůže na dané záření

