

Dermatoskopické obrazy miniaturních a tenkých melanomů zachycených při dispenzarizaci nemocných s melanomem. Série případů

Drlík L.¹, Drlík Z.¹, Pock L.²

¹Dermatologická ambulance Mohelnice
vedoucí pracoviště MUDr. Lubomír Drlík

²Bioptická laboratoř s. r. o., Plzeň
odborná vedoucí lékařka prof. MUDr. Alena Skálová, CSc.

SOUHRN

Autoři popisují sérii sedmi případů pacientů s tenkými a miniaturními melanomy, které byly zachyceny při dermatoskopickém vyšetření v rámci pravidelného sledování po dříve léčeném melanomu. Druhý melanom vzniká až u 8,6 % pacientů, přičemž riziko je největší v prvních 3 letech sledování. U 8 % pacientů s melanomem je pozitivní rodinná anamnéza pro tento nádor. Dermatoskopický obraz miniaturních melanomů bývá odlišný od větších lézí a může činit diagnostické obtíže. Pečlivá dispenzarizace s prohlídkou celého kožního povrchu, sebevyšetřování a také prohlídky ostatních rodinných příslušníků jsou účinnými nástroji k časnému zachytu duplicitního maligního melanomu.

Klíčová slova: tenké a miniaturní melanomy - dispenzarizace – dermatoskopie

SUMMARY

Dermatoscopic Images of Early Small-diameter and Thin Melanomas Diagnosed on Follow-up in Patients with History of Melanoma. Case Series

The authors present a series of 7 cases of thin and small-diameter melanomas diagnosed on follow-up in patients previously treated for melanoma. Second melanoma arises in up to 8.6% patients, while the risk is the highest in the first three years of follow-up. In 8% of patients, family history is positive for this tumor. The dermatoscopic image of small-diameter melanomas may be different from larger lesions and it may cause diagnostic difficulties. Thorough follow-up including whole body skin examination, skin self-examination and screening of family members are effective tools for early second malignant melanoma identification.

Key words: thin and small diameter melanomas – follow-up – dermatoscopy

Čes-slov Derm, 96, 2021, No. 2, p. 85–90

ÚVOD

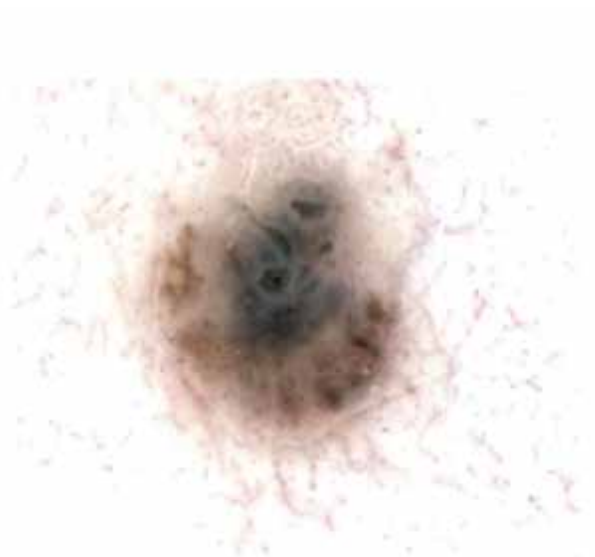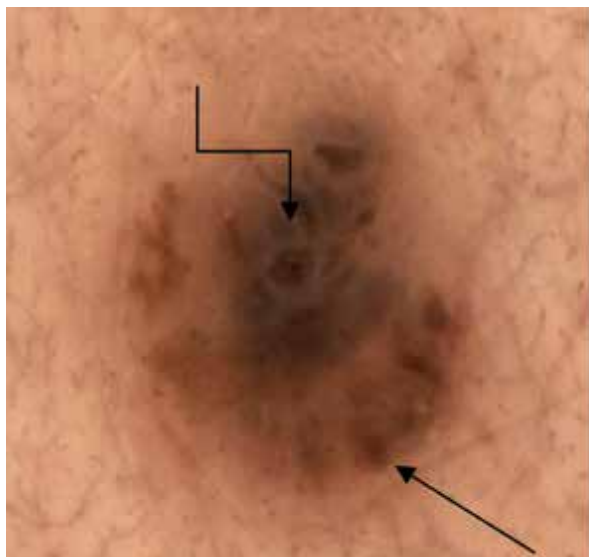
V následujícím textu jsou popisovány rozdílné dermatoskopické obrazy časně zachycených melanomů při sledování pacientů po operaci melanomu. Jde o melanomy in situ a superficiálně se šířící melanomy Breslow 0,1–0,23 mm. Nejmenší melanom měřil 2,6 mm, nejmenší melanom in situ 2 mm. Tyto léze byly diagnostikovány při dispenzárních kontrolách po operacích melanomů, které byly provedeny v širokém rozmezí několika měsíců až 20 roků dříve. V několika

případech bylo klinické a dermatoskopické vyšetření indikováno z důvodu pozitivní rodinné anamnézy melanomu. Na mnohé podezřelé léze upozornili sami dispenzarizovaní pacienti. Část dermatoskopických fotografií je uvedena ve dvojicích, snímek vpravo je v tom případě pořízen po softwarovém odfiltrování barev a pozadí v digitálním dermatoskopu. Údaj o věku pacientů se vztahuje k aktuálně popisovaným a na dermatoskopických fotografiích dokumentovaným případům.

DERMATOSKOPICKÉ OBRAZY – POPIS

Případ 1

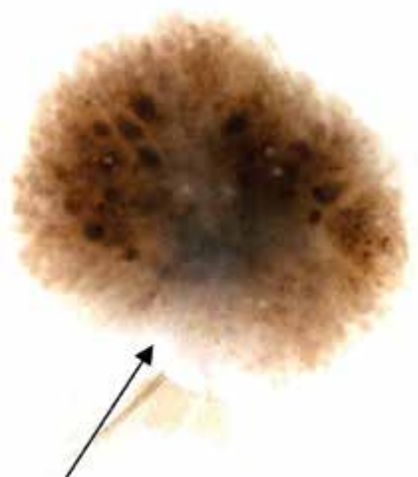
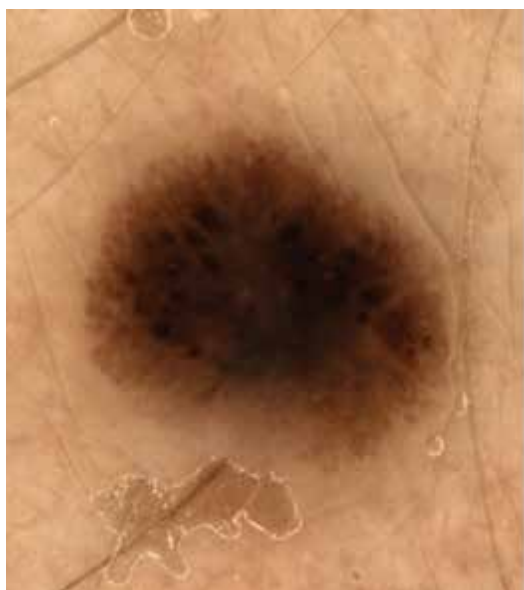39letá pacientka v dispenzární péči po operaci SSM Breslow 0,38 mm na pravé paži v roce 2015. Při dispenzární prohlídce v prosinci 2019 byla na levém lýtku objevena nově vzniklá 2 mm velká makula. Dermatoskopicky nepravidelně rozložené robustní globule nestejně velikosti na periferii (šipka), šedavé zastření zejména střední a horní části (lomená šipka) (obr. 1a,b). *Histologický nález SSM in situ.*



Obr. 1a,b. Dermatoskopicky nepravidelně rozložené robustní globule nestejně velikosti na periferii (šipka), šedavé zastření zejména střední a horní části (lomená šipka).

Případ 2

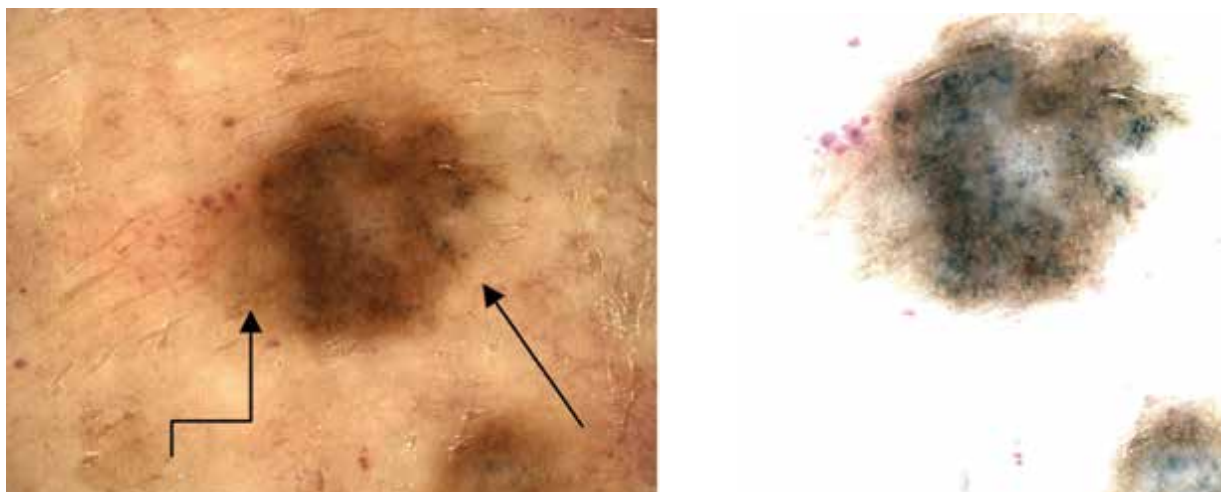
56letá pacientka v dispenzární péči po operaci SSM Breslow 0,22 mm na pravém stehně v roce 2006, dále po operacích dysplastických névů, dermatofibrosarkomu a bazaliomu. Při pravidelné kontrole v květnu 2020 upozornila na nově vzniklou makulu velikosti 2,6 mm v delší ose ventrálně na pravém stehně. Dermatoskopicky naznačen obraz připomínající Reedův névus, na pravém snímku také šedavé zastření v dolní střední části léze (šipka). Jinak i naznačená dvouvrstevnatost, odlišení od Reedova névu není dermatoskopicky spolehlivé, ten však je nepravděpodobný anamnesticky (obr. 2a,b). *Histologický nález SSM Breslow 0,23 mm.*



Obr. 2a,b. Dermatoskopicky naznačen obraz připomínající Reedův névus. Na pravém snímku (b) také šedavé zastření v dolní střední části léze (šipka), jinak i naznačená dvouvrstevnatost.

Případ 3a

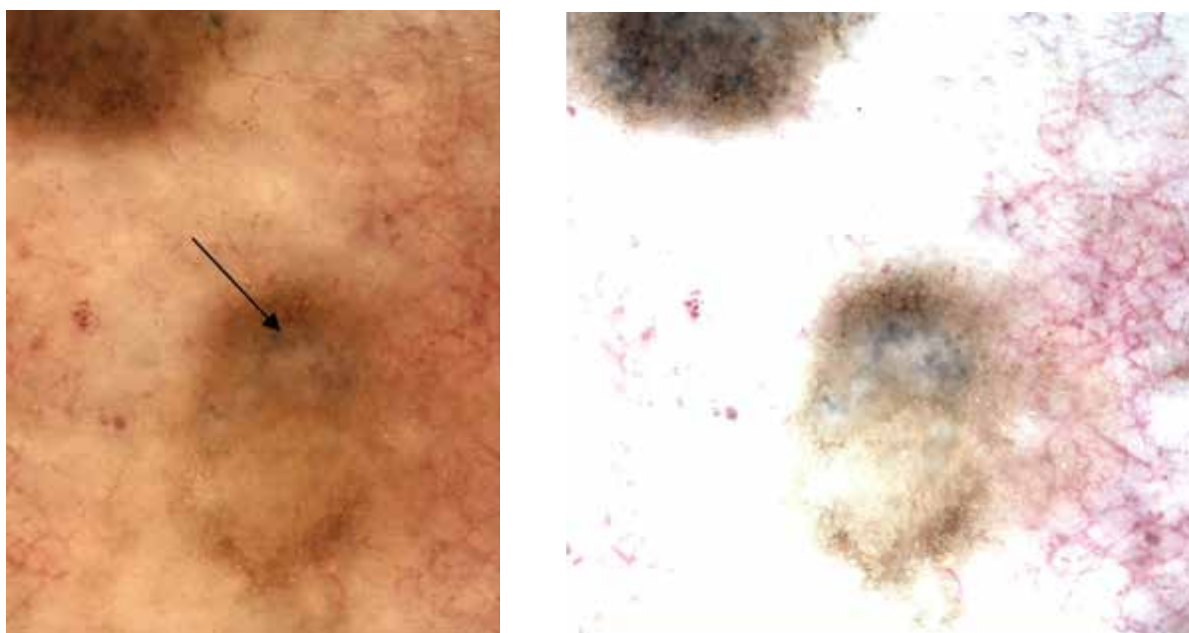
73letá pacientka v dispenzární péči po operaci SSM Breslow 0,42 mm nad levou lopatkou v roce 2000. Při dispenzární prohlídce v říjnu 2020 byly v dekoltu objeveny dvě hnědé makuly – zde v centru obrázku větší z nich velikosti 5 x 4 mm. Dermatoskopicky heterogenní obraz – hnědé globule asymetricky, šedočerné tečky na pravém okraji (šipka), diskretní pigmentová síť na levém okraji (lomená šipka) – obr. 3a,b. *Histologický nález SSM Breslow 0,1 mm.*



Obr. 3a,b. Dermatoskopicky heterogenní obraz – hnědé globule asymetricky, šedočerné tečky na pravém okraji (šipka), diskretní pigmentová síť na levém okraji (lomená šipka).

Případ 3b

Stejná pacientka – menší makula velikosti 2 x 1,5 mm uložena těsně pod výše uvedenou. Dermatoskopicky tenká pigmentová síť na periferii, bezstrukturní střed, šedočerné tečky v horní polovině (šipka) – obr. 3c,d. *Histologický nález SSM in situ.*



Obr. 3c,d. Dermatoskopicky tenká pigmentová síť na periferii, bezstrukturní střed, šedočerné tečky v horní polovině jako známky regrese (šipka)

Případ 4

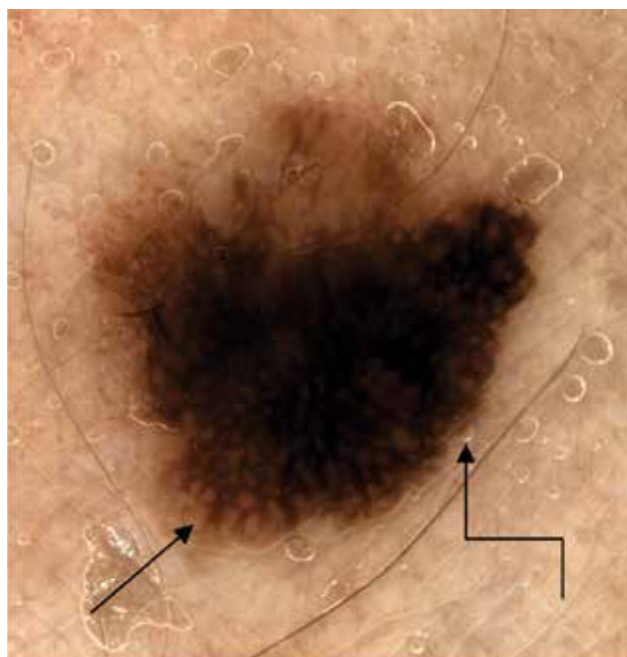
79letý muž v dispenzární péči po operaci SSM Breslow 0,44 mm na zádech v roce 2008. Při prohlídce v 6měsíčním intervalu byla v listopadu 2018 na levé paži nalezena pigmentová makula velikosti 12 mm. Klinicky byla zaměnitelná se solárním lentigem. Dermatoskopicky a zejména při softwarovém odfiltrování pozadí na pravém snímku velmi zřetelně vystoupí chaotičnost struktur a tvaru, růžové a bělavé zbarvení částí léze stejně jako šedočerné tečky – známky regrese (obr. 4a,b). *Histologický nález SSM Breslow 0,2 mm.*



Obr. 4a,b. Dermatoskopicky a zejména při softwarovém odfiltrování pozadí na pravém snímku (b) velmi zřetelně vystoupí chaotičnost struktur a tvaru, růžové a bělavé zbarvení částí léze stejně jako šedočerné tečky – známky regrese.

Případ 5

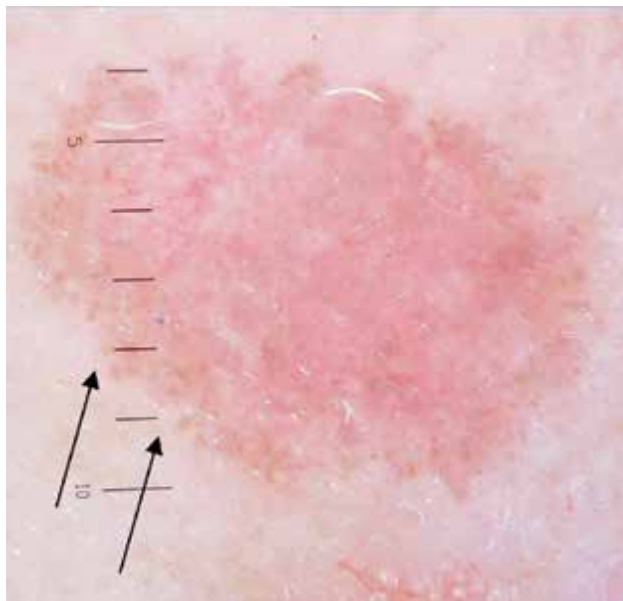
56letá žena v dispenzární péči po operaci bazaliomu čela v roce 2011. U 86leté matky pacientky byl v roce 2019 diagnostikován na palci nohy akrolentiginózní melanom. Při prohlídce v květnu 2019 byla objevena na pravém stehně 4,5 mm velká makula. Dermatoskopicky zřetelné dva barevné odstíny, akcentovaná síť (lomená šipka) a abruptivní zakončení tmavší části léze (lomená šipka) – obr. 5. *Histologický nález SSM in situ.*



Obr. 5. Dermatoskopicky zřetelné dva barevné odstíny, akcentovaná síť (šipka) a abruptivní zakončení tmavší části léze (lomená šipka).

Případ 6

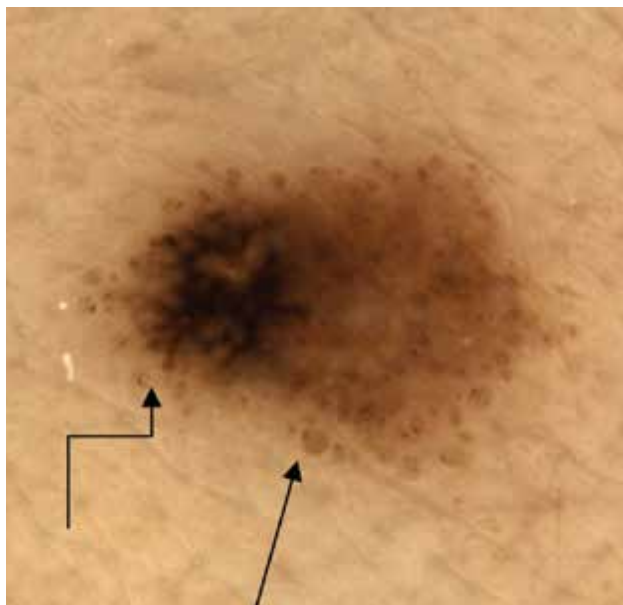
54letá pacientka (jejíž sestra byla v péči po operaci melanomu v roce 2011) měla v roce 2013 operován na paži melanom Breslow 1,98 mm. Po několika měsících vznikla 8 cm distálně od jizvy růžová makula velikosti 12 x 9 mm. Dermatoskopicky bělavě růžová bezstrukturní plocha s obroubením světlehnědými globulemi (šipky) – obr. 6. *Histologický nález amelanotický melanom Breslow 0,12 mm.*



Obr. 6. Dermatoskopicky bělavě růžová bezstrukturní plocha s obroubením světlehnědými globulemi (šipky)

Případ 7

45letá pacientka, jejíž bratr a matka jsou v dispenzární péči po operaci melanomu. Bratr byl operován pro SSM Breslow 1,2 mm zad ve 30 letech v roce 2000. Matka měla v 67 letech v roce 2016 SSM Breslow 0,2 mm na levém stehně, poté byla také odstraněna hraniční melanocytární léze a bazaliom. Pacientka prodělala v roce 2015 chemoterapii a radioterapii pro velkobuněčný B lymfom. K vyšetření se dostavila v roce 2018 pro vznik a růst hnědé makuly na pravém stehně během posledních měsíců. Dermatoskopicky dvoubarevná pigmentová léze velikosti 7 x 5 mm s četnými různě velkými periferními globulemi (šipka), v tmavší části splývající globule a pseudopodie (lomená šipka) – obr. 7. *Histologický nález SSM Breslow 0,15 mm.*



Obr. 7. Dermatoskopicky dvoubarevná pigmentová léze velikosti 7 x 5 mm s četnými různě velkými periferními globulemi (šipka), v tmavší části splývající globule a pseudopodie (lomená šipka)

DISKUSE

Záchyt miniaturních melanomů, tedy menších než 5 mm, není výjimkou. V různých pramenech je udáváno rozmezí 4,5–30% z celkového počtu nově diagnostikovaných případů [5, 9, 10]. Jejich nález je častější u pacientů, kteří jsou zařazeni v dispenzární péči a pravidelně vyšetřováni dermatologem. Tito pacienti jsou také adekvátně poučeni k sebevyšetřování a často sami objeví podezřelé léze.

Melanomy menší než 5 mm mohou činit diagnostické obtíže nejen svou velikostí, ale i strukturálními charakteristikami. Na rozdíl od větších melanomů nemusí být vyjádřeny znaky podle 7bodového skórovacího systému a neodpovídají ABCD pravidlu. Asymetrie léze, vyšší počet barev, modrobílý závoj, atypický cévní vzorec a známky regrese bývají spíše u větších lézí. Naopak atypická pigmentová síť a nepravidelná pigmentace bývá pozorována u malých melanomů častěji než u větších. Malé melanomy jsou většinou retikulární nebo bezstrukturní, nepravidelně hyperpigmentované s radiálními proužky a nepravidelnými pseudopodiemi, případně s nepravidelnými tečkami a globulemi [5, 9].

Výskyt vícečetných melanomů se synchronním nebo postupným výskytem je dobře znám téměř 70 let [7]. Na toto téma bylo publikováno mnoho prací včetně velmi rozsáhlých studií, kdy byly po desítky let sledovány i desetitisícové soubory pacientů s melanomy [1, 4, 6]. Počty výskytu druhého melanomu se udávají v širokém rozmezí 0,2–8,6 %, ve velkých studiích 4,8 % a 7,4 % [1, 6]. Literárně se udává vyšší riziko duplicitních melanomů u mladých pacientů, ale také u starších bílých mužů [6]. Druhý a eventuálně další melanom má zpravidla nižší hodnotu Breslow, a/nebo jde o větší poměrné zastoupení melanomu in situ než u primárních záchytů [1, 6]. Na druhé straně u pacientů po operaci SSM in situ a lentigo maligna vzniká častěji druhý melanom [4]. Druhý melanom vzniká většinou v průběhu prvních tří let sledování, po 15. roce již jen ve 3 %. Na základě velkých studií je udávána průměrná doba do stanovení diagnózy druhého melanomu 33,7 měsíce, resp. 38 měsíců [1, 6]. Chen zjistil na rozsáhlém souboru 2,8krát vyšší riziko duplicit u familiárních melanomů a 2,3krát vyšší riziko u sporadického výskytu [3]. Roli hraje také věk, kožní fototyp, spálení kůže v dětství a dospívání, výskyt nemelanomových kožních nádorů, mnohočetných a dysplastických névů, obrovských névů, solárního poškození, mutace CDKN2A a CDK4 [2]. Je udáváno, že u 8 % nově diagnostikovaných pacientů s melanomem je pozitivní rodinná anamnéza maligního melanomu u nejbližších pokrevních příbuzných.

ZÁVĚR

Pacienti s maligním melanomem včetně melanoma in situ mají prospěch z celoživotní dispenzární péče [4]. Při každé kontrole je mimo eventuálních zobrazovacích

metod a cílených krevních odběrů, které jsou závislé na gradingu, nutná prohlídka celého kožního povrchu, poučení o sebevyšetřování. Potřebné je také aktivní vyhledávání rodinných příslušníků. Při rodinném výskytu nebo vícečetných nálezech melanomů u konkrétního pacienta, případně výskytu melanomu v mladistvém věku, je indikováno genetické vyšetření – mutace CDKN2A a CDK4.

LITERATURA

1. CLAESON, M., HOLMSRÖM, P., HALLBERG, S. et al. Multiple Primary Melanomas: A Common Occurrence in Western Sweden. *Acta Derm. Venereol.*, 2017, 97, 6, p. 715–719.
2. CUST, A. E., BADCOCK, C., SMITH, J. A risk prediction model for the development of subsequent primary melanoma in a population-based cohort. *Br. J. Derm.*, 2020, 182, 5, p. 1148–1157.
3. CHEN, T., FALLAH, M., FÖRSTI, A. et al. Risk of Next Melanoma in Patients With Familial and Sporadic Melanoma by Number of Previous Melanomas. *JAMA Dermatol.*, 2015, 151, 6, p. 607–615.
4. JONES, M. S., TORISU-ITAKURA, H., FLAHERTY, D. C. et al. Second Primary Melanoma: Risk Factors, Histopathologic Features, Survival, and Implications for Follow-Up. *Am. Surg.*, 2016, 82, 10, p. 1009–1013.
5. MEGARIS, B. S., LALLAS, A., BAGOLINI, L. P. et al. Dermoscopy features of melanomas with a diameter up to 5 mm (micromelanomas): a retrospective study. *JAAD*, 2020, 83, 4, p. 1160–1161.
6. MENZIES, S., BARRY, R., ORMOND, P. Multiple primary melanoma: a single centre retrospective review. *Melanoma Res.*, 2017, 27, 6, p. 638–640.
7. PACK, G. T., SCHARNAGEL, I. M., HILLYER, R. A. Multiple primary melanoma. *Cancer*, 1952, 5, 6, p. 1110–1115.
8. POCK, L., FIKRLE, T., DRLÍK, L., ZLOSKÝ, P. *Dermatologický atlas*. Phlebomedica, 2008, 149 s.
9. SEIDENARI, S., FERRARI, C., BORSARI, S. et al. Dermoscopy of small melanomas: just miniaturized dermoscopy? *Br. J. Derm.*, 2014, 171, 5, p. 1006–1013.
10. SHAW, H. M., MCCARTHY, W. H. Small-diameter malignant melanoma: a common diagnosis in New South Wales, Australia. *JAAD*, 1992, 27, 5, p. 679–682.
11. SOYER, H. P., ARGENZIANO, G., HOFMANN-WELLENHOF, R., ZALAUDEK, I. *Dermoscopy. The Essentials*. Sec. Ed. Elsevier Saunders. 2012, 248 pp.

Do redakce došlo dne 1. 2. 2021.

Adresa pro korespondenci:
MUDr. Lubomír Drlík
Dermatologická ambulance
Nádražní 35
789 85 Mohenice
e-mail: mudr.drlik@email.cz