

Pigmentovaný spinaliom

Drlík L.¹, Drlík Z.¹, Kazakov D. V.^{2,3}, Pock L.²

¹Dermatologická ambulance Mohelnice

²Bioptická laboratoř Plzeň, s. r. o.

odborná vedoucí lékařka prof. MUDr. Alena Skálová, CSc.

³Šiklův ústav patologie Lékařské fakulty UK v Plzni a Fakultní nemocnice Plzeň
přednosta prof. MUDr. Michal Michal

SOUHRN

Pigmentovaný spinocelulární karcinom je literárně málo popsaný raritní tumor. Klinická a dermatoskopická diagnostika bývá obtížná, nutné je histopatologického vyšetření. Autoři popisují případ 77leté pacientky s rostoucím černošedým tumorem na nosním křídle, který byl na základě excize a histopatologického vyšetření diagnostikován jako pigmentovaná varianta dobře diferencovaného spinocelulárního karcinomu.

Klíčová slova: pigmentovaný spinocelulární karcinom – dermatoskopie – histopatologie – kolonizace melanocyty

SUMMARY

Pigmented Squamous Cell Carcinoma

Pigmented squamous cell carcinoma is a rare tumour seldom presented in the literature. Clinical and dermatoscopic diagnosis is difficult, histopathological examination is necessary. The authors report a case of a 77-year-old patient with a gray-black tumour growing on her nasal wing. After excision and subsequent histopathological examination, the diagnosis of pigmented squamous cell carcinoma was made.

Key words: pigmented squamous cell carcinoma – dermatoscopy – histopathology – melanocytic colonization

Čes-slov Derm, 95, 2020, No. 4, p. 141–143

ÚVOD

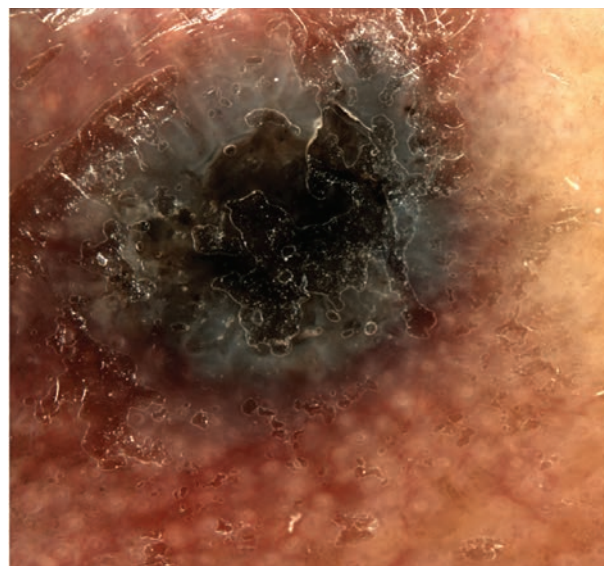
Pigmentovaná varianta spinocelulárního karcinomu je raritní tumor s incidencí 0,01–0,33 % všech spinaliomů. Vyskytuje se nejčastěji na sluncem poškozené kůži starších lidí. Klinická a dermatoskopická diagnostika je obtížná. Diagnóza je stanovena na základě histopatologického vyšetření vykazujících znaky spinaliomu zároveň s nálezem melaninu v cytoplazmě keratinocytů a kolonizací tumoru nenádorovými melanocyty.

POPIS PŘÍPADU

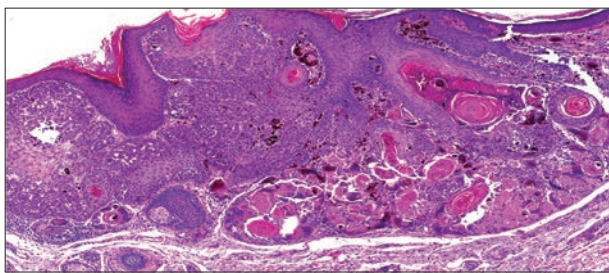
Pacientka, ročník 1941, kavkazského etnika, II. fototyp byla v srpnu 2018 poslána do névové poradny pro dva měsíce rostoucí černošedý tumor na pravém nosním křídle aktuálně velikosti 5 x 5 x 3 mm. Pacientka byla ve starobním důchodu, celoživotním povoláním dělnice v průmyslu. Šlo o první nález kožního nádoru.

Dermatoskopicky byla v centru zřetelná černá lamela, dále bezstrukturní šedě zbarvená plocha exofytické

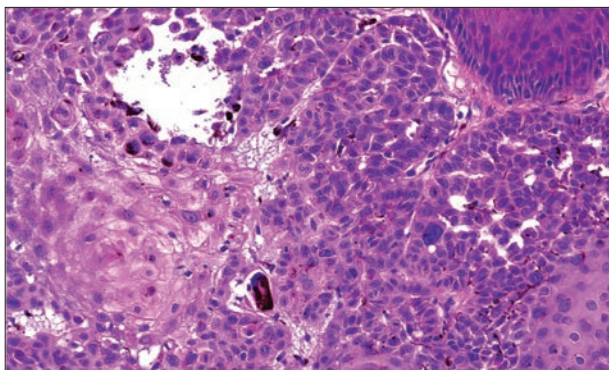
části. Kolem tumoru v šíři 2–5 mm v niveau kůže je hnědá pseudosíť podobná seboroické veruce na kůži obličeje (obr. 1).



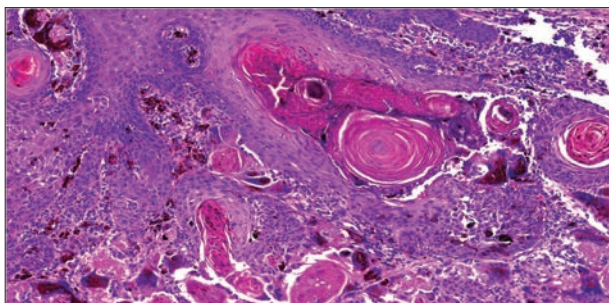
Obr. 1. Dermatoskopický náhled



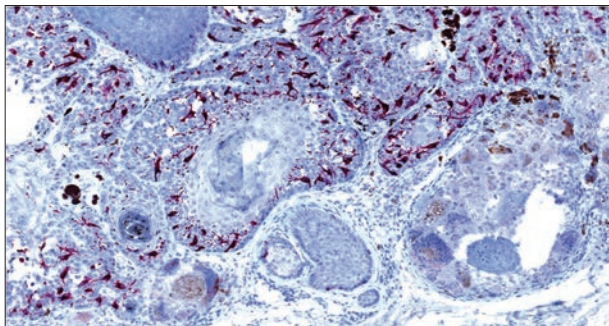
Obr. 2. Čepy větších keratinocytů s keratinizačními centry vrůstající z epidermis do koria
Pod nádorem jsou ložiska keratinu z těchto center obklopena obrovskými mnohjadernými buňkami a melanofágy po rozpadu tumoru. (HE, zvětšeno 50 x)



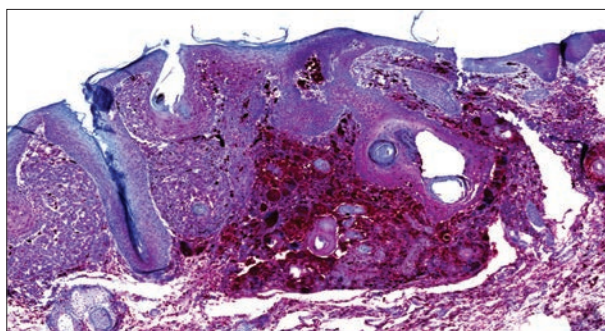
Obr. 3. Nádorový čep obsahuje v centru větší eozinofilní keratinocyty, na periferii zčásti bazaloidní, s hyperchromními jádry a zvětšeným obsahem melaninu v cytoplasmě (HE, zvětšeno 200 x)



Obr. 4. V hlubší části tumoru dochází rozpadem k obnažení keratinových koulí a fagocytární reakci za přítomnosti obrovských mnohjaderných buněk obsahujících jak keratin, tak melanin (HE, zvětšeno 100 x)



Obr. 5. Zvýšený počet dendritických melanocytů v tumoru (Melan A, zvětšeno 100 x)



Obr. 6. Pod tumorem je fagocytární reakce prostřednictvím červeně značených obrovských mnohjaderných buněk (CD68, zvětšeno 50 x)

Pro nejednoznačný obraz, kdy bylo pomýšleno zejména na nodulární melanom, byla provedena probatorní excize na histologické vyšetření s následujícím nálezem.

Histologicky prokazujeme fragment invazivního dobře diferencovaného dlaždicobuněčného karcinomu s fokálně bazaloidní diferenciací a melanocytární kolonizací nádoru. Následně byla provedena totální excize tumoru.

Histologický nález

Z epidermis do poloviny koria vrůstají ostře ohraničené čepy tvořené většími keratinocyty, v centru s eozinofilní cytoplazmou, na periferii částečně bazofilní, s četnými mitózami včetně atypických a keratinizačními centry. Keratinocyty nádoru obsahují velké množství melaninu, nádor je prostoupen i četnějšími melanocyty, které netvoří hnízda (melan A, HMB45 pozitivní). V okolí tumoru jsou četné vícejaderné histocyty (CD68), které obklopují keratinizační centra rozpadlého tumoru, resp. keratinové koule a obsahují i hojný melanin, dále i melanofágy a středně husté infiltráty lymfocytů.

Závěr: pigmentovaná varianta dobře diferencovaného spinocelulárního karcinomu (obr. 2–6).

DISKUSE

První popis pigmentované varianty spinocelulárního karcinomu (SCC) pochází od Kossarda z roku 1997 [7]. Jde o raritní jednotku, která má velmi málo literárních zmínek [3, 4, 11]. Literárně bývá udávána incidence 0,01–7 % (?), nicméně v rozsáhlé studii byla prokázána pigmentovaná varianta pouze v pěti z 46 791 případů spinocelulárního karcinomu, tj. 0,01% [8]. V další nové studii, která si kladla za cíl upřesnit počty pigmentovaného SCC, tři případy z 899 spinaliomů – tedy 0,33 % [2]. Naproti tomu pigmentovaná varianta morbus Bowen se vyskytuje v 5,5 % případů. Klinicky se jedná o šedomodrý až černý nodule rostoucí nejčastěji na sluncem poškozené kůži hlavy a krku starších lidí. Byly ale popsány i případy na kůži chráněné před sluncem a podnehtová lokalizace. Tento případ imitoval longitudinální melanonychií maligní melanom [5, 6]. Častější výskyt pigmentované varianty SCC než na kůži je na sliznicích dutiny ústní a spojivce [4, 5].

Dermatoskopicky se ve většině případů vyskytuje bezstrukturní šedomodré zbarvení, hyperkeratóza na povrchu, případně polymorfni cévní vzorec a bílé kruhy. Popsány jsou také radiální hnědé proužky, globule a ulcerace [2, 3, 7, 11, 12].

Klinická i dermatoskopická diagnostika je obtížná. Dermatoskopie ve většině případů nedokáže pro výskyt překryvných znaků diagnózu určit. V převážné části literárně popsaných případů bylo pomýšeno na jinou nozologickou jednotku [7, 8, 12].

V diferenciální diagnostice je třeba vzít v úvahu maligní i benigní pigmentové léze, pigmentovanou variantu morbus Bowen, aktinické keratózy, bazaliom s pigmentem, seboroickou veruku, melanoakantom [3, 4, 5, 11].

Histologicky jde u pigmentovaného SCC o proliferaci atypických keratinocytů, která je asociovaná s nálezem melaninu v cytoplazmě keratinocytů a kolonizací nenádorovými dendritickými melanocyty mezi nimi [4]. Kolonizace SCC melanocyty se projevuje přítomností populace větších melanocytů s množstvím dendritických výběžků nejevících maligní znaky. Melanocyty jsou pravidelně distribuovány mezi nádorovými buňkami spinaliomu a tvoří hnízda. Melanocytární proliferace a kolonizace je stimulována cytokiny/růstovými faktory produkovanými nádorovými buňkami [5].

Pigmentová depozita v nádoru a kolonizace nenádorovými melanocyty jsou způsobeny dvěma různými mechanismy, které ale probíhají souběžně. K prosté melanocytární kolonizaci se přidává hyperplazie melanocytů, jak je popisováno například u pigmentované varianty morbus Paget [9]. Kromě toho identická přítomnost dendritických melanocytů v nádoru se považuje za obvyklý nález u vzácných tumorů, jako např. u melanocytárního matricomu [1]. Melanocytární kolonizace je popisována jak u primárních kožních tumorů, tak u metastáz do kůže [10]. Mimo kožních tumorů existuje také množství dalších tumorů, u kterých mohou být melaninová depozita a infiltrace nenádorovými melanocyty – karcinom bronchu, prsu, endokrinní karcinomy, ovariální teratomy, hemoblastomy [5].

LITERATURA

- CARLSON, J. A., HEALY, K., SLOMINSKI, A. et al. Melanocytic matricoma: a report of two cases of a new entity. *Am. J. Dermatopathol.*, 1999, 21(4), p. 344–349.
- CORNELI, P., MOSCARELLA, F., DI BRIZZI, E. V. et al. Pigmented squamous cell carcinoma: Is the reported prevalence real? *Dermatol Pract Concept.*, 2019, 9(2), p. 150–151.

- deGIORGI, V., ALFAIOLI, B., PAPI, F. Dermoscopy in Pigmented Squamous Cell Carcinoma. *J. Cut. Med. and Surg.*, 2009, 13(6), p. 326–329.
- DEHGHANI, F., BINESH, F. Pigmented Squamous Cell Carcinoma of Skin: A Case Report. *J. Rare Dis. Diagn. Ther.*, 2015, 1, 2.
- DIMITRA, K., VASSILIKI, Z., MARIA, G. et al. Pigmented Squamous Cell Carcinoma of the Lower Back Skin: A Case Report and Review of the Literature. *Pigmentary Disorders*, 2015, 2, p. 165.
- ISHIDA, M., IWAI, M., YOSHIDA, K. et al. Subungual pigmented squamous cell carcinoma presenting as longitudinal melanonychia: a case report with review of the literature. *Int. J. Clin. Exp. Pathol.*, 2014, 7, p. 844–847.
- KOSSARD, S., COOK, D. Pigmented squamous cell carcinoma with dendritic melanocytes. *Australas J. Dermatol.*, 1997, 38, p. 145–147.
- MORGAN, M. B., LIMA-MARIBONA, J., MILLER, R. A. et al. Pigmented squamous cell carcinoma of the skin: morphologic and immunohistochemical study of five cases. *J. Cutan. Pathol.*, 2000, 27, p. 381–386.
- PETERSSON, F., IVAN, D., KAZAKOV, D. V. et al. Pigmented Paget disease- a diagnostic pitfall mimicking melanoma. *Am. J. Dermatopathol.*, 2009, 31(3), p. 223–226.
- REQUENA, L., SANGUEZZA, M., SANGUEZZA, O. P. et al. Pigmented Mammary Paget disease and pigmented epidermotropic metastases from breast carcinoma. *Am. J. Dermatopathol.*, 2002, 24(3), p. 189–198.
- ROSENDAHL, C., CAMERON, A., BULINSKA, A. et al. Cutaneous pigmented invasive squamous cell carcinoma: a case report with dermatoscopy and histology. *Dermatol. Pract. Concept.*, 2011, 1, p. 69–72.
- ZALAUDEK, I., CITARELLA, L., SOYER, H. P. et al. Dermoscopy features of pigmented squamous cell carcinoma: a case report. *Dermatol Surg.*, 2004, 30, p. 539–540.
- CORNELI, P., MOSCARELLA, E., DI BRIZZI, E. V., RONCHI, A., ZALAUDEK, I., ALFANO, R., ARGENZIANO, G. Pigmented squamous cell carcinoma: is the reported prevalence real? *Dermatol Pract Concept.*, 2019, 9(2), p. 150–151.

Do redakce došlo dne 16. 3. 2020.

Adresa pro korespondenci:
MUDr. Lubomír Drlík
Jesenická 3
789 85 Mohelnice
e-mail: mudr.drlik@email.cz