

## Mnohočetné kožní noduly. Stručný přehled

Důra M., Šlajsová M., Štork J.

Dermatovenerologická klinika 1. LF UK a VFN, Praha  
přednosta prof. MUDr. Jiří Štork, CSc.

Čes-slov Derm, 95, 2020, No. 2, p. 80–82

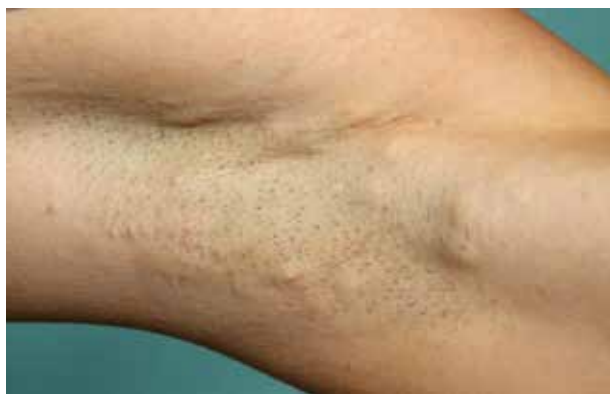### KLINICKÝ PŘÍPAD

Pacientkou byla 24letá žena, v jejíž osobní anamnéze figurovaly příznaky proktitidy od 20 let věku, před rokem byla kolonoskopicky potvrzena aktivní ulcerózní kolitida a byla zahájena imunosupresivní terapie azathioprinem. Tato terapie však nebyla tolerována, a proto byla před 3 měsíci zahájena biologická léčba adalimumabem s. c. 40 mg á 14 dní trvající dosud, zároveň pacientka užívala per os mesalazin 4 g denně. Alergická anamnéza byla negativní.

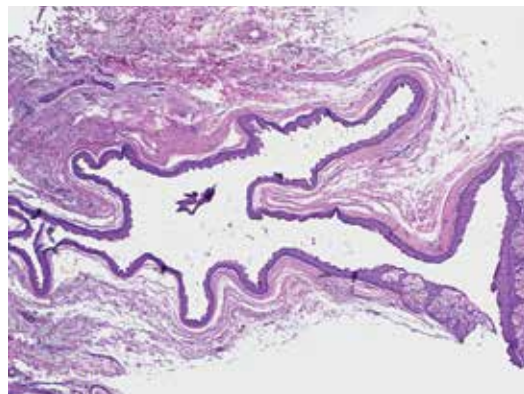
Pacientka se dostavila pro mnohočetné noduly v dekoltu, na zádech, v axilách a v třísech. Tvorbu projevů, které postupně přibývají, pozorovala od 12 let věku. Spontánně nebolí, dochází však několikrát ročně k jejich zanícení, bolestivosti a čiré či žlutavé sekreci. Kvůli těmto obtížím

byla v minulosti zaléčena perorálním doxycyklinem po 3 měsíce, bez efektu na nebolestivé projevy. Od započetí biologické léčby adalimumabem však k zánětům nedochází. Klinicky byla zvažována hidradenitis suppurativa a asi před ¾ rokem byla provedena probatorní excize, která vykazala pouze známky mírné perifolikulitidy. V rodinné anamnéze identické kožní projevy v axilách a třísech má otec pacientky.

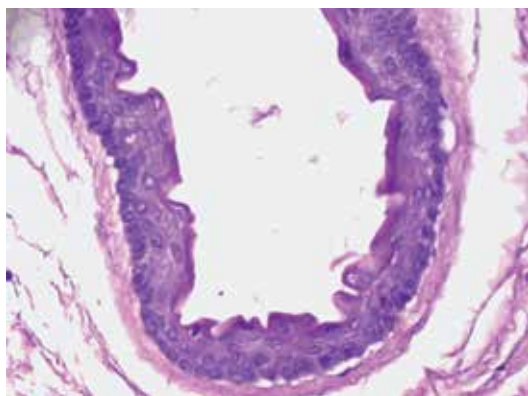
Objektivně byly na hrudníku, na zádech, v axilách, v třísech a retroaurikulárně zjištěny četné volně pohyblivé noduly průměru několika milimetrů až 2 centimetrů, barvy kůže či bělavě prosvítající, místy byla zřejmá vazba na vlasový folikul (obr. 1). Na trupu byly navíc četné drobné bělavé tuhé papuly průměru do 2 mm. Provedena byla totální excize jedné léze v pravé axile.



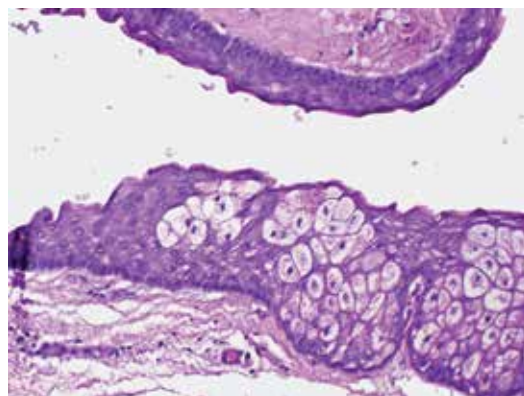
Obr. 1.



Obr. 2.



Obr. 3.



Obr. 4.

## HISTOPATOLOGICKÝ NÁLEZ

Histologicky byl v dolním koriu zastižen cystický útvar vystlaný epidermální výstelkou s 2–3 řadami dlaždicových buněk, které byly luminálně kryty úzkou, místy zřasenou hyalinní kutikulou (obr. 2 a 3). Lumen fokálně obsahovalo světle červenofialový zrnitý materiál. Při prokrájení byly identifikovány struktury mazové žlázy v těsné návaznosti na výstelku cystické léze (obr. 4). Povrchová epidermis byla beze změn.

### Závěr

Steatocystoma multiplex.

### Průběh

Doporučeno bylo pouze sledování. Molekulárně-genetická analýza nebyla provedena.

## DISKUSE A STRUČNÝ PŘEHLED

### Steatocystoma multiplex

Steatocystom je benigní cystický útvar vycházející ze struktury ductu sebaceózní žlázy pilosebaceózní jednotky. První popis choroby je přičítán Jamiesonovi (1873) [4], současný název poprvé použil Pringle (1899).

Steatocystom je klinicky představován nebolestivým tuhým nodulem často nažloutlé barvy, průměru od několika milimetrů do 1 cm (vzácně až 3 cm), svědění je vzácné, bolestivost se dostavuje v případě vzniku sekundárních zánětlivých změn (steatocystoma suppurativum).

Steatocystom se může vzácně vyskytovat solitárně (steatocystoma simplex), většinou je však mnohočetný (steatocystoma multiplex), jejich počet může dosahovat desítek či stovek. U mužů a žen se steatocystomy vyskytují ve stejné míře. Predilekčními oblastmi výskytu je horní polovina trupu, krk, axily a třísla, méně pak hlava a končetiny, raritně skrotum a vulva. U mužů se vyskytují častěji nad sternem, u žen v axilách a tříslech. Velmi vzácně se vyskytuje izolované postižení obličej (steatocystoma multiplex facialis) [7]. Zcela ojediněle se vyskytuje v lineárním uspořádání [2]. V případě výskytu na očním víčku se uvádí vhodnější označení intratarzální cysta meibomianské žlázy [5]. Ojedinělé kazuistiky výskytu v dutině ústní souvisejí pravděpodobně s ektopickými sebaceózními žlázami [5]. Dermatoskopický obraz steatocystomu není specifický, tvořený je ohraničenou bezstrukturní žlutavou ploškou [7]. Steatocystomy perzistují v průběhu života bez tendence ke spontánní regresi.

Samotná klinická jednotka steatocystoma multiplex (obsoletně sebocystomatosis) se může vyskytovat sporadicky, familiárně či může být součástí syndromu (viz dále). Familiární steatocystomy se většinou objevují v období puberty či adolescence, vznik v časném dětství či v dospělosti je výrazně vzácnější [1].

Familiární typ steatocystoma multiplex je genodermatóza s autozomálně dominantním typem dědičnosti. Z tohoto důvodu jsou familiární mnohočetné steatocystomy

považovány spíše za cystické hamartomy. Identifikován byl kauzální gen KRT17 pro cytokeratin 17 na 17. chromozómu [3]. Cytokeratin 17 je exprimován v nehtové jednotce, vlasovém folikulu, sebaceózních žlázách a v období vývoje zubu.

Mutace v cytokeratinu 17 též zapříčiňuje vznik genodermatózy pachyonychia congenita 2. typu (Jacksonův-Lawlerův syndrom), doprovázený kromě mnohočetných steatocystomů hypertrofickými dystrofiemi nehtů, fokální keratodermií, folikulární hyperkeratózou, korneální dystrofií a prenatálními či natálními zuby [5].

Kromě pachyonychia congenita 2. typu byla popsána asociace steatocystoma multiplex s familiárními syringomy, mnohočetnými trichoblastomy, mnohočetnými keratoakantomy, hypohidrózou, hypotrichózou, Alagillovým syndromem (arteriohepatická dysplazie) apod. Souvislost s ulcerózní kolitidou nebyla dosud v literatuře popsána, v naší výše popsané kazuistice se s největší pravděpodobností jedná o náhodnou koexistenci.

Histologicky prokazujeme kolabovanou cystickou lézi s undulující stěnou většinou bez kontaktu s povrchovou epidermis, lokalizovanou v koriu a výjimečně zasahující do podkoží. Stěna steatocystomu je tvořena vrstevnatým dlaždicovým epitelem maximálně ze 4 vrstev buněk, stratum granulosum není přítomno. Typickým znakem je zvlněná či vroubkovaná denzní eozinofilní kutikula luminálního povrchu výstelky steatocystomu. Dalším typickým znakem je přítomnost izolovaných sebocytů s jemně pěnitou cytoplazmou či celých sebaceózních lobulů v epitelu steatocystomu či v jeho přímé návaznosti. Svou strukturou tedy steatocystom napodobuje strukturu ductu sebaceózní žlázy v místě jeho vyústění do vlasového folikulu. Ač steatocystom etiologicky souvisí s pilosebaceózní jednotkou, tato vazba nemusí být na histologickém řezu vždy patrná [6]. Lumen steatocystomu je nejčastěji prázdné, může však obsahovat materiál z holokrinní sekrece sebocytů či fragmenty struktur vlasu. Specifické imunohistochemické či histochemické vyšetření není pro diagnostiku steatocystomu nutné.

Klinická diferenciální diagnostika zahrnuje zejména mnohočetné epidermoidní cysty (které vznikají v oblasti infundibula folikulu), milia, syringomy, neurofibromy, podkožní metastázy, v případě zánětlivých změn stojí v diferenciální diagnostice hidradenitis suppurativa či acne conglobata. Histologický obraz je díky přítomnosti eozinofilní vlnité kutikuly a sebaceózní diferenciace velmi charakteristický. Takzvaná kožní keratocysta je nejčastěji součástí syndromu névoidních bazocelulárních karcinomů (Gorlinův-Goltzův syndrom), od steatocystomu ji odlišuje nepřítomnost buněk sebaceózního původu. Nejistá je souvislost steatocystomu a eruptivních cyst velusového vlasu, obě léze se mohou vyskytovat současně, jak je tomu v případě pachyonychia congenita 2. typu [5].

Terapie steatocystomů není nutná, při jejich odstraňování z estetických důvodů je metodou volby chirurgická exstirpace, z dalších modalit radiofrekvenční metody a laseroterapie. Experimentálně byla zkoušena terapie izotretinoinem s rozporupnými závěry [1].

**SOUHRN****Mnohočetné kožní noduly. Stručný přehled.**

Prezentován je případ 24leté pacientky, u níž se začaly objevovat mnohočetné noduly v oblasti trupu a intertriga od 12 let věku. Identickými obtížemi trpěl otec pacientky. Histologicky byla potvrzena diagnóza steatocystoma multiplex. Připojen je přehled dosavadních poznatků o této vzácné chorobě.

**Klíčová slova:** steatocystoma multiplex – pachyonychia congenita – dermatohistopatologie

**SUMMARY****Multiple cutaneous nodules. Minireview.**

The case of a 24-year-old female patient who has developed multiple nodules in the torso and intertriga from the age of 12 is presented. The patient's father suffered from identical difficulties. Histology confirmed the diagnosis of steatocystoma multiplex. Attached is an overview of the current knowledge of this rare disease.

**Key words:** steatocystoma multiplex – pachyonychia congenita – dermatohistopathology

vier/Saunders, 2012:2 vol., p. 1822. ISBN 978-0723435716.

3. CALONJE, E., BRENN, T., MCKEE, P. H. et al. *McKee's Pathology of the Skin*. 4th Edition. Amsterdam: Elsevier/Saunders, 2012; 2 vol., p. 1492–1494. ISBN 978-1-4160-5649-2.
4. JAMIESON, W. N. Case of numerous cutaneous cysts scattered over the body. *Edin Med J*, 1873, 19, p. 223-5.
5. KAZAKOV, D., MICHAL, M., KACEROVSKA, D. *Cutaneous adnexal tumors*. 1st Edition. Philadelphia: Wolters Kluwer Health/Lippincott Williams & Wilkins, 2012, p. 368–372. ISBN 978-1-6054-7854-8.
6. PATTERSON, J. W. *Weedon's Skin Pathology*. 4th Edition. Philadelphia: Churchill Livingstone Elsevier, 2016; p. 517-518. ISBN 978-0-7020-5183-8.
7. SHARMA, A., AGRAWAL, S., DHURAT, R., et al. An unusual case of facial steatocystoma multiplex: A clinicopathologic and dermoscopic report. *Dermatopathology* (Basel), 2018, 5(2), p. 58–63.

Do redakce došlo dne 21. 1. 2020

**LITERATURA**

1. ALSABBAGH, M. M. Steatocystoma multiplex: A review. *J Dermatol Dermatol Surg*, 2016, 20, p. 91–99.
2. BOLOGNIA, J., JORIZZO, J. L., SCHAFFER, J. V. *Dermatology*. 3rd Edition. Philadelphia: Else-

Adresa pro korespondenci:  
MUDr. Miroslav Důra  
Dermatovenerologická klinika 1. LF UK a VFN  
U Nemocnice 499/2  
128 00 Praha 2  
e-mail: miroslav.dura@vfn.cz