

Růžová papula na lýtku

Maliňáková D.¹, Tomková H.¹, Salajka P.²

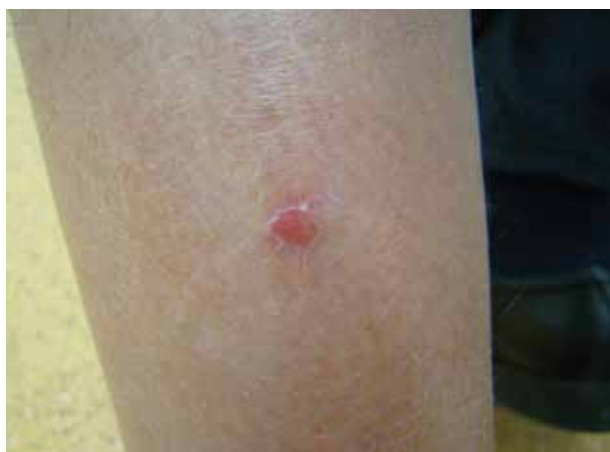¹Kožní oddělení, Krajská nemocnice T. Bati, a. s. Zlín
primárka MUDr. Hana Tomková, Ph.D., MBA

²Histologická a cytologická laboratoř BIOS, Vaše laboratoře s. r. o. Zlín
vedoucí lékař MUDr. Pavel Salajka

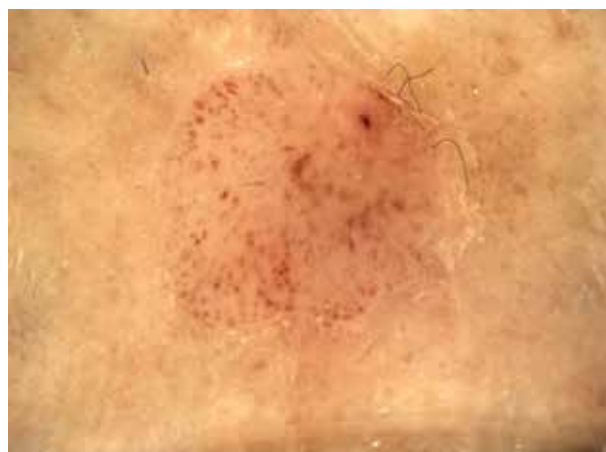Čes-slov Derm, 94, 2019, No. 6, p. 238–240

Pacientem byl 55letý muž, který byl odeslán do naší ambulance pro pigmentové névy k vyšetření digitálním dermatoskopem k vyloučení amelanotického melanomu. Z anamnézy vyplynulo, že se trvale neléčil pro žádné interní onemocnění, neužíval žádné léky a neudával ani alergie. Pacient byl nejprve vyšetřen u spádového dermatologa pro rok a půl trvajícím projevem na levém lýtku, který se postupně zvětšoval. Poslední měsíc udával pacient krvácení projevu a maceraci povrchu. Při vyšetření byla zjištěna solitární papule světle růžové barvy o velikosti 5 mm v průměru (obr. 1). Palpačně byla papule

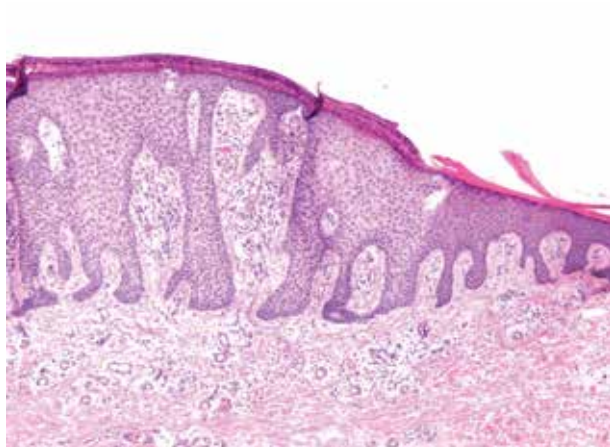
nebolestivá, okolí bylo zcela klidové a byla lemována jemnou límečkovitou šupinou. Jinde na těle byl pacient bez kožních projevů. Pacientovi byl projev vyšetřen nejprve ručním dermatoskopem a následně nasnímán a zvětšen pomocí digitálního dermatoskopu. Dermatoskopické vyšetření prokázalo růžovo-červené vaskulární struktury a zachytilo tečkovité a při větším zvětšení také četné glomerulární cévní struktury. Obrázek 2 představuje tyto vaskulární struktury zachycené při zvětšení pomocí digitálního dermatoskopu. Histologický obraz byl charakteristický (obr. 3).



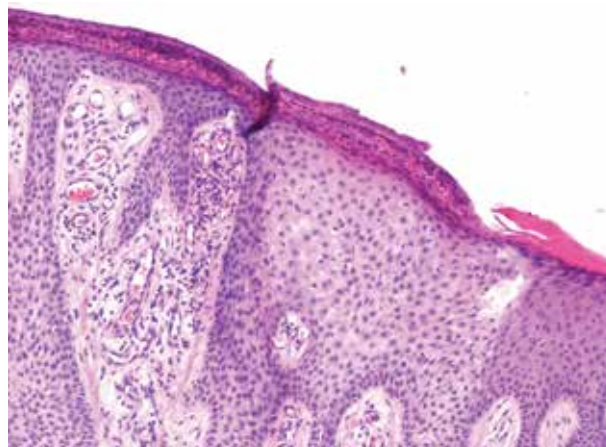
Obr. 1



Obr. 2



Obr. 3a



Obr. 3b

HISTOPATOLOGICKÉ VYŠETŘENÍ

Světlobuněčný akantom je na obrázku 3a, b (zvětšení 50krát a 100krát) patrný jako ložisko ostře ohraničené ztlustělé epidermis s relativně pravidelnou psoriaziformní hyperplazií epidermis, složené ze zvětšených bledých keratinocytů. Je patrná parakeratóza, akantóza a dilatované kapiláry v dermální papile s edematózním prosáknutím, zánětlivý perivaskulární infiltrát.

Závěr

Akantom ze světlých buněk (clear cell acanthoma).

PRŮBĚH

Pacient byl následně odeslán do chirurgické ambulance k provedení totální excize s histologickou verifikací. Projev byl odstraněn v lokální anestezii. Výsledkem byl náleze se strukturami světlobuněčného akantomu, nepřesahujícího okraje odběru. Jizva byla zhojena per primam a pacient byl předán zpět do péče spádového dermatologa.

DISKUSE A STRUČNÝ PŘEHLED

Akantom ze světlých buněk

Světlobuněčný akantom byl poprvé popsán Degosem v roce 1962. Jedná se o vzácný benigní epidermální tumor. Označuje se také jako Degosův tumor či Degosův akantom. Vyskytuje se solitárně, u dospělých pacientů středního a vyššího věku bez rozdílu pohlaví a s predilekcí na dolních končetinách. Světlobuněčný akantom je vzácné onemocnění s charakteristickým klinickým obrazem. V minulosti byl některými autory považován za druh seboroické keratózy či za druh senilního lentiga v případě, že byl pigmentovaný [6]. V současnosti je považován za samostatný druh benigní epiteliální neoplazie. Etiologie onemocnění není známa. Neexistují důkazy o tom, že by toxická látka, trauma nebo léky vedly ke vzniku onemocnění [8]. I když světlobuněčný akantom vzniká na nepostižené kůži, byl pozorován současný výskyt s psoriasis vulgaris, ichthyosis vulgaris, stasis dermatitis, verruca seborrhoeica, s fibromy, bazaliomy a jizvami [10]. Onemocnění se projevuje pomalu rostoucím papulo-nodulárním uzlem či plakem, růžové, červené až hnědočervené barvy, na povrchu bývají přítomné i krustoskvamy, na okraji je často patrný šupinatý lem [1]. Velikost projevu se pohybuje od 3 do 20 mm [11]. Převažuje solitární výskyt světlobuněčného akantomu, ale byl popsán také výskyt mnohočetných lézí. Vzácné diseminované formy mohou být diskrétní (méně než 12 lézí) nebo eruptivní (více než 30 lézí), vykazují predilekci pro dolní končetiny [9]. Pro pacienta je projev asymptomatický, při vzniku podráždění v daném místě může docházet k mírné madi-daci povrchu, vzácně i ke vzniku krvácení.

Diagnóza je zřídka stanovena před kožní biopsií, dermatoskopické vyšetření ale zlepšuje přesnost diagnostiky

světlobuněčného akantomu. Dermatoskopický obraz je specifický a základem jsou cévní struktury. Na bílém nebo růžovém pozadí jsou pravidelně uspořádané drobné cévy v retikulární konfiguraci, obraz připomíná řetízky perel [3]. Nicméně v některých případech je obraz cév neúplný nebo jenom částečně rozvinutý, což mohou způsobovat artefakty na povrchu ve formě například krusty. Při menším zvětšení mají cévy tečkovitý charakter, místy jsou u našeho pacienta také zřetelně patrné glomerulární cévní struktury (viz obr. 2).

U dermatoskopického posuzování cévních struktur nádorových lézí je obecně doporučován třístupňový algoritmus. To znamená, že si nejprve všímáme morfologie cévních struktur, pak jejich uspořádání v rámci vyšetřované léze a nakonec vyhledáváme další (nevaskulární) dermatoskopické znaky, které mohou být pro zvažovanou diagnózu specifické. Cévní struktury mohou být lineární čárkovité („comma-like“), tečkovité („dotted“), lineární nepravidelné („linear irregular“), vlásenkovité, kličkovité („linear looped“, „hairpin-like“), glomerulární („glomerular“, „linear coiled“), stromečkovité se větvicí, lineární větvicí se („arborizing“, „linear branching“) a cévní laky („lagoons“). Jejich uspořádání může být pravidelné, retikulární, ve shlcích, radiální, mohou se výrazně větvit nebo být uspořádány nepravidelně [4].

Ve studii srovnávající dermatoskopické nálezy 20 případů akantomu ze světlých buněk byly nejčastějšími vaskulárními strukturami, vyskytujícími se u všech případů, červené tečky (špendlíkovité nebo kulovité, globulární) a uspořádání lineární, serpiginózní nebo charakteru řetízku perel („string of pearls“). Bledě růžové pozadí bylo patrné u 18 případů (90 %) a glomeruloidní cévní struktury u 11 případů (55 %). Retikulární uspořádání cévních struktur bylo úplné u 12 případů (60 %) a u zbývajících 8 případů neúplné (40 %). Dále byly pozorovány okrsky hemoragie u 7 případů (35 %), límeček průhledných šupin u 8 případů (40 %) a krystalické struktury u některých případů vyšetřovaných v polarizovaném světle [7].

Histologicky je typickým rysem ostře ohraničená část epidermis s přítomností mírně rozšířených keratinocytů se světlou cytoplazmou, která obsahuje PAS pozitivní glykogen. Epidermis je často infiltrována velkým počtem neutrofilů, které mohou tvořit mikroabscesy v mezibuněčných prostorech [6]. Charakteristické je i edematózní prosáknutí papil dermis, kde je přítomná hojná vaskularizace perpendikulárně uspořádaných dilatovaných kapilár [1].

Diferenciálně diagnosticky nutno uvažovat o pyogenním granulomu, amelanotickém melanomu, traumatizovaném hemangiomu, spinocelulárním karcinomu, bazocelulárním karcinomu, morbus Bowen a o iritované seboroické keratóze či ložisku psoriázy [2].

Terapie je možná více způsoby a záleží na lokalizaci projevu, jeho velikosti a počtu. Je možné odstranění chirurgickou excizí, kyretáží, elektrokoagulací a kryoterapií tekutým dusíkem. U velkých lézí, u vícenásobných lézí a lézí lokalizovaných nad kostními prominencemi nebo

u pacientů s antikoagulační terapií, kteří nejsou způsobili k chirurgickému výkonu, bylo dosaženo úplného vyřešení stavu s dobrým estetickým výsledkem kryoterapií tekutým dusíkem [6]. Off-label byl také zkoušen 0,005% kalcipotriol v krému, který je oficiálně indikovaný k terapii lupénky pro své schopnosti inhibovat proliferaci keratinocytů a podporovat jejich diferenciaci. Po dvouměsíční aplikaci krému dvakrát denně byla pozorována úplná a stabilní regrese světloluněčného akantomu bez recidivy i rok po ukončení terapie. Klinicky po terapii zůstává patrná jenom světlehnědá pigmentace, bez dermatoskopicky patrné přítomnosti cév [5]. Z novějších metod je často využíván i CO₂ laser s dobrým kosmetickým efektem. Výkon je prováděn v lokální anestezii a je potřeba 2–6 ošetření s minimální bolestivostí provedení; hojení je bez jizev [1].

ZÁVĚR

Klinický obraz světloluněčného akantomu se podobá mnohým jiným a závažnějším diagnózám, jako je například amelanotický melanom. Účinnou metodou odstranění projevu je provedení totální excize nebo probatorní excize s histologickým ověřením diagnózy a následné využití laserového odstranění. Odstranění léze je možno považovat za vyléčení a recidivy onemocnění jsou vzácné.

SOUHRN

Světloluněčný akantom je vzácný benigní epidermální tumor neznámé etiologie. Vyskytuje se u pacientů středního věku, bez rozdílu pohlaví a s predilekcí na dolních končetinách. Klinicky se projevuje jako solitární pomalu rostoucí papulózní léze růžové až červené barvy. Popisujeme případ, kdy se dermatoskopie ukázala jako velmi užitečná pro diagnostiku léze.

Klíčová slova: světloluněčný akantom – epidermální tumor – dermatoskopie

SUMMARY

Clinical Case: Pink Papule on the Calf

Clear cell acanthoma is a rare benign epidermal tumor of unknown etiology. It occurs in middle aged patients, equally in men and women, with predilection on lower extremities. Clinically it manifests as a solitary slowly growing papular lesion of pink to red colour. We describe a case, in which dermatoscopy turned out to be very useful in the lesion diagnostics.

Key words: clear cell acanthoma – epidermal tumor – dermatoscopy

LITERATURA

1. HUMHEJOVÁ, D. *Akantom z jasných buněk*. In: Benáková, N. et al. *Dermatologie v kazuistikách*.

Mladá fronta a.s., 2008, s. 53–57, ISBN 978-80-204-1875-3.

- CUNHA, D. G., KASSUGA-ROISMAN, L. E. B. P., SILVEIRA, L. K.C. B., MACEDO, F. C. Dermoscopic features of clear cell acanthoma. *An Bras Dermatol* 2018, 93(3), p. 449–450.
- FIKRLE, T., PIZINGER, K., Dermatoskopie nepigmentovaných kožních nádorů. Benigni nemelanocytové nádory. *Čes-slov Derm.*, 2016, 91(2), p. 80–82.
- FIKRLE, T., PIZINGER, K. Dermatoskopie nepigmentovaných kožních nádorů. Cévní struktury – úvod do problematiky. *Čes-slov Derm*, 2015, 90(6), p. 252–254.
- GAETANO, S., GIOVANNI, P. Topical calcipotriol as a new therapeutic option for the treatment of clear cell acanthoma. *An Bras Dermatol*, 2014, 89(5), p. 803–805.
- GONZÁLEZ-GUERRA, E., RODRIGUEZ, J. R., CASADO, A. F. et al. Bilateral clear cell acanthoma of the areola and nipple: good response to topical corticosteroids. *An Bras Dermatol*, 2017, 92(5 Suppl 1), p. 27–29.
- LYONS, G., CHAMBERLAIN, A. J., KELLY, J. W. Dermoscopic features of clear cell acanthoma: five new cases and a review of existing published cases. *Australas J Dermatol*, 2015, 56(3), p. 206–211.
- MONARI, P., FARISOGGIO, C., GUALDI, G. et al. Multiple eruptive clear cell acanthoma. *J Dermatol Case Rep*, 2010, 2, p. 25–27.
- REQUENA, L., REQUENA, C., COCKERELL, C. J. *Benign epidermal tumors and proliferations*. In: Bologna, J. L., Jorizzo, J. L., Schaffer, J. V. eds. *Dermatology*. 3rd Ed., Elsevier Ltd., p. 1805–1806.
- ŠTORK, J., VOSMÍK, F. Diseminované šupící papuly na trupu a končetinách – mnohočetný akantom ze světlých buněk. *Repetitorium. Čs. Derm*, 1999, 74, p. 83–84.
- ZARGARI, O., AZIMI, S. Z., GERANMAYEH, S. Giant clear acanthoma with dermatoscopic white lines. *Dermatol Pract Concept*, 2018, 8(3), p. 245–247.

Čestné prohlášení

V souvislosti s tématem práce nemám žádný střet zájmů.

Do redakce došlo dne 13. 11. 2019.

Adresa pro korespondenci:
MUDr. Denisa Maliňáková
Kožní oddělení
Krajská nemocnice T. Bati, a.s.
Havlíčkovo nábřeží 600
762 75 Zlín
e-mail: denisa.malinakova@gmail.com