

Nodulární fasciitis

Drlík Z.¹, Pock L.², Vacková M.¹, Drlík L.¹

¹Dermatovenerologické oddělení, Nemocnice Šumperk a. s.
prim. MUDr. Lubomír Drlík

²Bioptická laboratoř Plzeň, s. r. o.

odborná vedoucí lékařka prof. MUDr. Alena Skálová, CSc.

SOUHRN

Nodulární fasciitis je způsobena nenádorovou proliferací fibroblastů a myofibroblastů v podkožním vazivu a hluboké fascii. Svým klinickým i histopatologickým vzhledem může imitovat maligní proces. Autoři popisují případ nodulární fasciitidy na stehně u 26leté pacientky v 6. týdnu gravidity. Diagnóza byla stanovena na základě histologického vyšetření. Po provedení probatorní excize došlo k postupné regresi ložiska bez jakékoliv další léčby. Článek poskytuje stručný přehled současných poznatků o tomto vzácném onemocnění.

Klíčová slova: nodulární fasciitis – diagnostika – léčba

SUMMARY

Nodular Fasciitis

Nodular fasciitis is caused by non-tumorous proliferation of fibroblasts and myofibroblasts in subcutaneous tissue and deep fascia. It can mimic a malignant process through its clinical and histopathological appearance. The authors describe a case of nodular fasciitis on the thigh of a 26-year old patient in the 6th week of pregnancy. The diagnosis was based on histopathological examination. The tumor gradually disappeared after diagnostic excision without need of other treatment. The article briefly summarizes a recent knowledge on this rare disease.

Key words: nodular fasciitis – diagnostics – treatment

Čes-slov Derm, 92, 2017, No. 3, p. 125–127

ÚVOD

Nodulární fasciitida (pseudosarkomatózní fasciitida) byla popsána Konwalerem v roce 1955 jako podkožní pseudosarkomatózní fibromatóza [5]. Výraz nodulární fasciitis poprvé použil Price [9]. Jedná se o rychle rostoucí většinou solitární podkožní nodule na podkladě nezhoubné proliferace fibroblastů a myofibroblastů [1, 2].

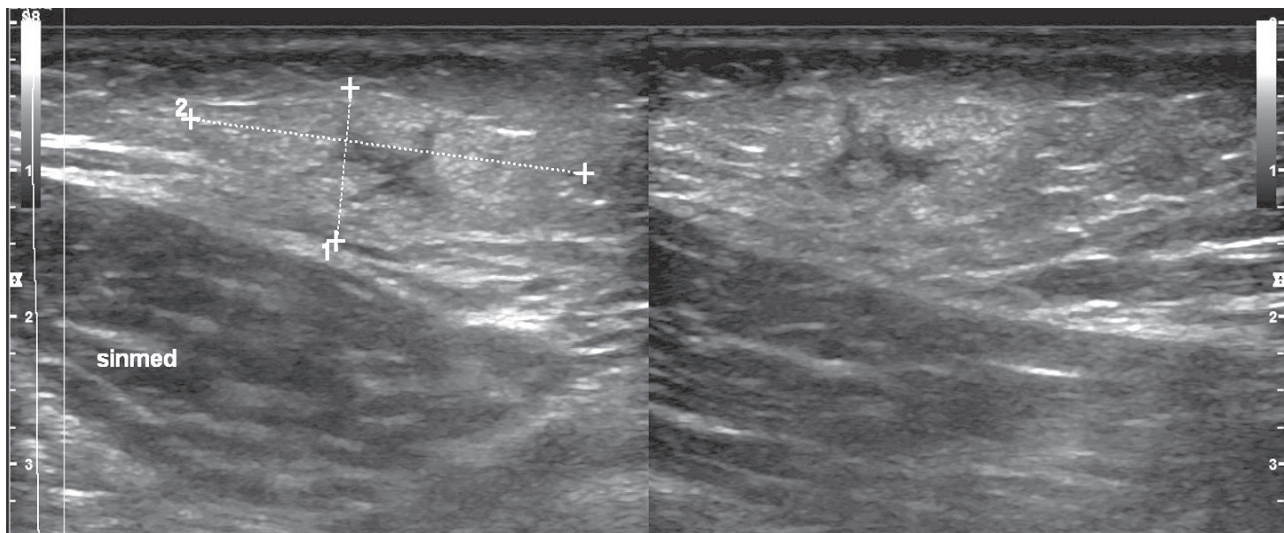
POPIS PŘÍPADU

Pacientka ve věku 26 let byla v listopadu 2015 odeslána praktickým lékařem k vyšetření pro zvětšující se podkožní rezistenci na levém stehně pozorovanou několik dní. Pacientka byla v 6. týdnu první gravidity, na kožní choroby se neléčila, rodinná anamnéza byla bezvýznamná. Pro hypofunkci štítné žlázy užívala levothyroxin. Abúzus alkoholu a tabáku popírala, pracovala jako barmanka. Na vnitřní straně levého stehna se nacházela asi 3 cm velká, palpačně citlivá polokulovitá tuhá podkožní rezistence, která byla posunutelná vůči spodině. Vyklenutý kožní povrch nad rezistencí byl hladký a nebyl nijak patologicky změněn. Lymfa-

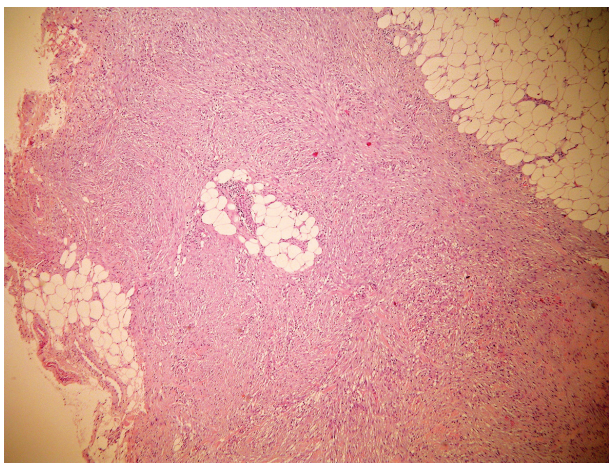
tické uzliny v tříslích nebyly zvětšeny. Pacientka se cítila dobře, teploty nebo jiné celkové potíže neměla. Při ultrazvukovém vyšetření bylo popsáno v místě rezistence v hloubce 5 milimetrů nehomogenní ložisko velikosti 11 x 28 mm (obr. 1).

Z laboratorních vyšetření byly C-reaktivní protein, základní biochemické vyšetření, laktátdehydrogenáza, beta-2-mikroglobulin a krevní obraz s diferenciálním rozpočtem bílých krvinek v normě. Následovala probatorní excize na histologické vyšetření, při které byla odstraněna větší část útvaru. Histologicky byl popsán tumor v subkutis sestávající z fascikulárně uspořádaných vřetenitých buněk, které měly hypochromní monomorfní jádra. Ložiskovitě byly přítomny mitózy těchto buněk, buňky byly pozitivní na alfa SMA (Actin S). Závěr histologického vyšetření – nodulární fasciitis (obr. 2–4).

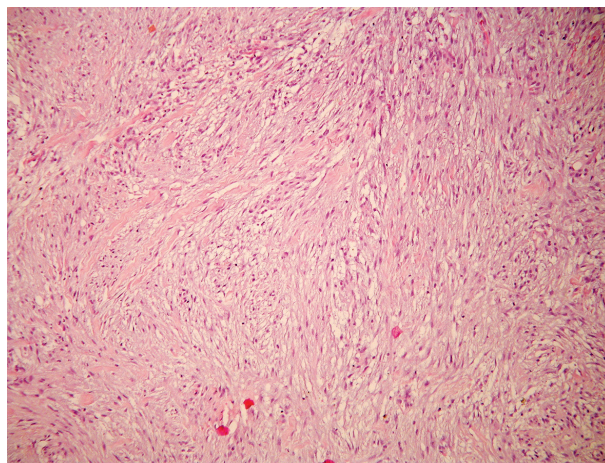
Byla zvažována totální excize zbytku tumoru, ale vzhledem k prvnímu trimestru gravidity a k možné spontánní regresi byla pacientka v jednoměsíčních intervalech po další 4 měsíce sledována, zbytek útvaru postupně regredoval. V červenci 2016 pacientka porodila přirozenou cestou po termínu zdravé dítě. Při kontrole v září 2016 byla na stehně pacientky pouze drobná jizva bez hmatné podkožní rezistence.



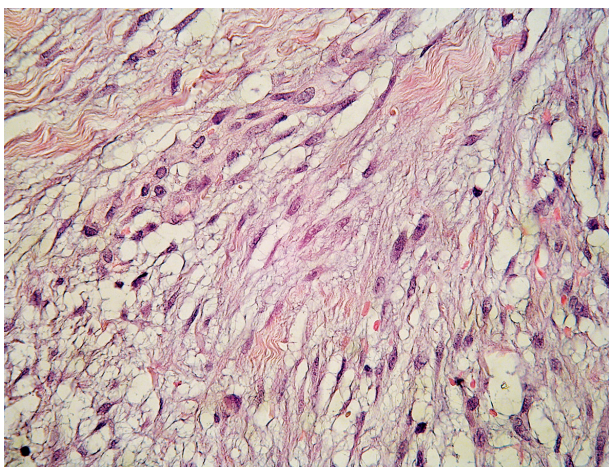
Obr. 1. Sonografický náález



Obr. 2. Septum subcutis je rozšířeno tumorem (HE, zvětšeno 40x)



Obr. 3. Fascikulárně uspořádané vřetenité buňky v septu subcutis (HE, zvětšeno 100x)



Obr. 4. Buňky mají hypochromní monomorfní jádra a podobají se fibroblastům či myofibroblastům (HE, zvětšeno 400x)

DISKUSE

Nodulární fasciitida postihuje nejčastěji mladé dospělé, ale může se vyskytnout v jakémkoliv věku, obě pohlaví jsou postižena rovnoměrně [2]. Onemocnění není sdruženo s jinou chorobou. Diskutován je vliv traumatu (i opakovaného) na vznik onemocnění [1, 2].

Klinicky se léze jeví jako citlivý, rychle rostoucí podkožní nodule. Kůže nad nodulem bývá nezměněna, nebývá k ní fixována a jeho povrch je hladký. Obvykle dosahuje v krátké době (týdny) velikosti několika centimetrů, noduly se méně často mohou vyskytovat i mnohočetně [6, 7]. Objevuje se především na předloktích, ale může se nacházet na kterékoliv části těla. U dětí je častěji pozorován v oblasti hlavy a krku [1, 2]. Útvar není specifický klinicky ani při použití zobrazovacích metod. Diagnóza je stanovena histopatologickým vyšetřením [10]. Mimo kožních lokalizací byly popsány případy výskytu intraar-

tikulárně, intraneurálně, intramuskulárně, v retroperitoneu, ve svalovině jazyka, rtu nebo v příušní žláze, případy postižení genitální oblasti nebo imitující karcinom prsu.

Histopatologie

Tumor je tvořen svazky poměrně uniformních fibroblastů a myofibroblastů. Myxoidní přeměna, depozita mucinu a stelátní fibroblasty vedou k typickému vzhledu podobnému tkáňové kultuře. Nacházejí se četné jemné cévy, extravazáty erytrocytů a rozptýlené mononukleáry. Mitózy jsou sice časté, ale ne atypické [1, 2, 4]. Na periférii mohou fibroblasty a kapiláry pronikat fascií a infiltrovat sval. Histopatologický obraz může být zaměněn s malignitou.

Variantami onemocnění jsou osifikující fasciitis (s metaplastickou kostní tkání), periosteální fasciitis, kraniální fasciitis, intravaskulární a dermální fasciitis [3].

Diferenciálně diagnosticky je především nutné odlišit dermatofibrom, maligní fibrózní histiocytom, fibrosarkom, leiomyosarkom a rhabdomyosarkom.

Léčba spočívá v chirurgickém odstranění, které bývá dostatečné i při inkompletní exstirpaci léze. Je možný i konzervativní postup s vyčkáním spontánní regrese, dalšími možnostmi jsou intralezionální aplikace kortikosteroidů nebo léčba CO₂ laserem. Recidivy jsou vzácné [1, 2, 8].

ZÁVĚR

Nodulární fasciitis je benigní onemocnění vzbuzující svým rychlým růstem a v některých případech i histologickým obrazem obavu ze sarkomu. U naší pacientky po nekompletní excizi došlo k regresi projevu. Recidiva během devítiměsíčního sledování nenastala.

LITERATURA

1. BURGDORF, W. H. C., PLEWIG, G., WOLFF, H. H., LANDTHALER, M. *Braun-Falco's Dermatologie*. 3th ed., Springer Medizin Verlag Heidelberg, 2009, p. 1438–1439, ISBN 278-3- 540-29312-5.

2. BURNS, T., BREATHNACH, S., COX, N., GRIFFITHS, C. editors. *Rook's Textbook of Dermatology*. 8th ed., vol. 3, 2010, p. 56.4–56.5, ISBN 978-1-4051-6169-5.
3. DEFERAUDY, S., FLETSCHER, C. D. Intradermal nodular fasciitis: a rare lesion analyzed in a series of 24 cases. *Am. J. Surg. Pathol.*, 2010, 34(9), p. 1377–1381.
4. ELSTON, D. M., FERRINGER, T. et al. *Dermatopathology*. 2nd ed., Elsevier, 2014, p. 327–328, ISBN 978-0-7020-5527-0.
5. KONWALER, B. E., KEASBEY, L., KAPLAN, L. Subcutaneous pseudosarcomatous fibromatosis (fasciitis). *Am. J. Clin. Pathol.*, 1955, 25(3), p. 241–252.
6. KOTHA, G. K., BJ, V., MARYADA, V. R. et al. Multifocal nodular fasciitis of the hand and shoulder: case report. *J. Hand. Surg. Am.*, 2014, 39(12), p. 2468–2471.
7. KOVAC, W., NIEBAUER, G., WURNIG, P. Generalized nodular fasciitis (subcutaneous pseudosarcomatous fibromatosis). *Z. Haut Geschlechtskr.*, 1970, 15, 45(4), p. 137–144.
8. OH, B. H., KIM, J., ZHENG, Z. et al. Treatment of Nodular Fasciitis Occurring on the Face. *Ann. Dermatol.*, 2015, 27(6), p. 694–701.
9. PRICE, E. B. Jr, SILIPHANT, W. M, SHUMAN, R. Nodular fasciitis: a clinicopathologic analysis of 65 cases. *Am. J. Clin. Pathol.*, 1961, 35, p. 122–136.
10. YAMAMOTO, S., CHISHIMA, T., ADACHI, S. Nodular fasciitis of the breast mimicking breast cancer. *Case Rep. Surg.* 2014; 2014: 747951. doi: 10.1155/2014/747951. [PubMed: 24963435].

Do redakce došlo dne 19. 11. 2016.

Adresa pro korespondenci:
MUDr. Zdeněk Drlík
Dermatovenerologické oddělení
Nemocnice Šumperk a. s.
Nerudova 41
787 52 Šumperk
e-mail: drlik.zdenek@gmail.com