

„Airborne dermatitis“ vyvolaná dezinfekčními prostředky

Pospíšilová V.

Kožní ambulance, Liberec

SOUHRN

Autorka popisuje případ kontaktní iritační dermatitidy vyvolané vzdušným působením dezinfekčního prostředku s obsahem benzyl C12-16-18 alkyldimethylamonium chloridu prokázané expozičním testem s pomocí termokamery. Článek poskytuje přehled současných poznatků o „airborne dermatitis“.

Klíčová slova: profesionální dermatóza – airborne – iritační – dezinfekční prostředky – expoziční test

SUMMARY

„Airborne Dermatitis“ Caused by Disinfectants

Author describes a case of contact irritant dermatitis caused by airborne exposition to the disinfectant containing alkyl-dimethylbenzylammonium chloride which was proven by exposition tests and thermal imaging camera evaluation. The article reviews the current knowledge on airborne dermatitis.

Key words: professional dermatitis – airborne – irritative – disinfectants – exposition test

Čes-slov Derm, 91, 2016, No. 3, p. 126–128

ÚVOD

Airborne dermatitis je méně častou a specifickou kontaktní iritační dermatitidou vyvolanou vzdušnými iritancii. Její příčina je obtížněji prokazatelná, převážně pokud předpokládáme kontaktní iritans v pracovním prostředí. Airborne kontaktní dermatitis postihuje obličej, krk, ruce a paže. Klinicky se projevuje suchostí, začervenáním, prosáknutím až otoky [6]. Klinický obraz a rozsah onemocnění závisí na míře expozice a i na agresivitě iritancia. Iritancia vyvolávají v závislosti na agresivitě, koncentraci a délce působení buď akutní, nebo chronickou iritační dermatitidu [5]. Uvádím případ pacientky, který vzhledem k iritačnímu potenciálu dezinfekčních látek nebude ojedinělý.

POPIS PŘÍPADU

Vyšetřovanou pacientkou je 39letá žena pracující jako zdravotní sestra na dětském oddělení nemocnice Česká Lípa, v jejíž náplni práce při směnném provozu je kontakt s četnými dezinfekčními prostředky k dezinfekci kůže, nástrojů i povrchů, gumové rukavice při práci používá jen zřídka. V osobní anamnéze se u pacientky vyskytly v letech 2005–2008 depresivní poruchy, nyní je již 7 let bez psychiatrické medikace. V r. 2013 byla

vyšetřena pro poruchu spánku, byla jí doporučena občasná terapie hypnotiky. V dětství se do 10 let léčila pro recidivy kopřivky, v etiologii byly podezřívány citrusy, v obchodě kupovaná marmeláda, bližší etiologie došetřována nebyla, nyní potraviny toleruje dobře. V r. 2009 byla vyšetřena pro periorální dermatitidu a v r. 2012 ambulantně léčena pro solární dermatitidu s nálezem svědění, začervenání a drobnými papulovezikulkami na obličejí a ve výstřihu při slunění, zvláště po pobytu na dovolené u moře. Pacientka udává nesnášenlivost kovů při nošení řetízků a hodinek, poprvé se nález objevil v době puberty, testována v té době nebyla, od té doby kovy – bižuterii nenosí.

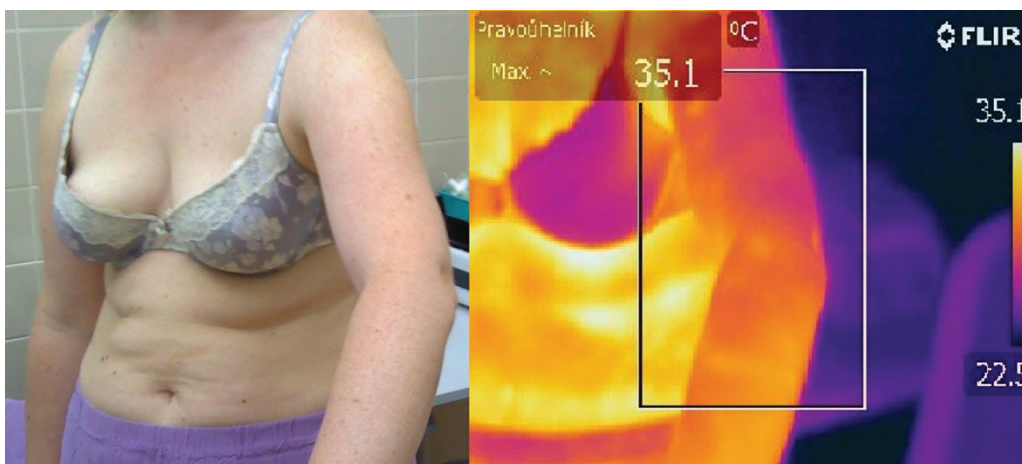
Pro nález 2 roky trvajících záchvatů erytémů v obličejí a na krku s pocitem tepla a projevy kýčání v pracovním prostředí byla vyšetřena v alergologické ambulanci. Provedené kožní prick testy neprokázaly inhalační přecitlivělost na běžné alergeny. Vyšetření Ig E protilátek i spirometrické vyšetření bylo bez patologického nálezu. Pacientce bylo doporučeno kožní vyšetření v místě bydliště. Na kožní ambulanci v místě bydliště byla vyšetřena pro recidivy nálezu v obličejí, na krku, ve výstřihu, občas i na rukou a předloktích s pocitem pálení a tepla, vyskytující se převážně v době práce – zhruba každou druhou službu, trvaly cca 2 hodiny, poté došlo ke spontánnímu odeznění potíží. Pacientce bylo doporučeno vyšetření na ambulanci pro profesionální dermatózy v Liberci.

Vyšetření

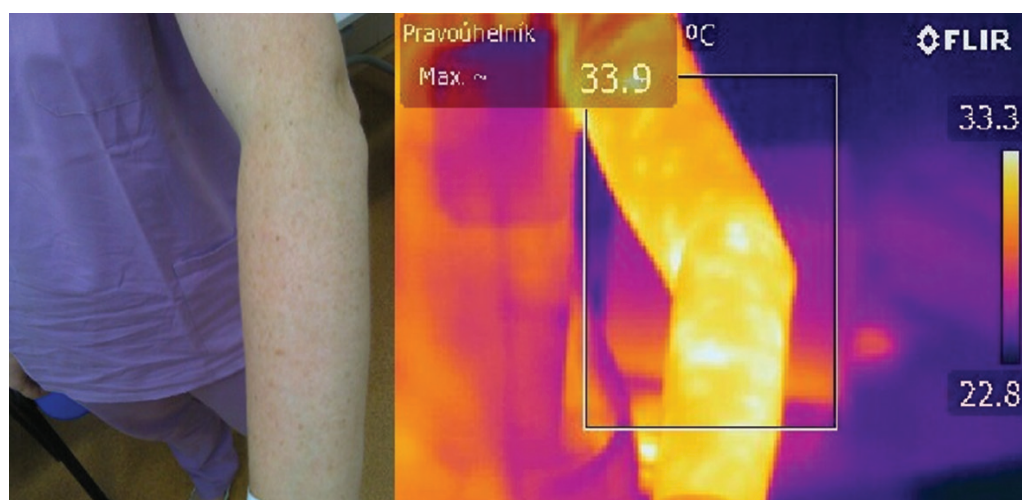
Pacientka byla v době vyšetření na naší ambulanci v pracovní neschopnosti, byla bez projevů dermatózy. Vzhledem k recidivám flushe-začervenání obličeje a krku byl pacientce proveden i odběr kyseliny vanilmandlové s negativním výsledkem. Protilátky IgE a specifické IgE protilátky na latex byly negativní. Bylo zahájeno šetření na pracovišti s odběrem vzorků látek, se kterými bývá v kontaktu, k provedení epikutánních testů. Epikutánní testy Evropské standardní sady vykázaly kontaktní přecitlivělost na nikl ++ (zdrojem senzibilizace nošení řetízků a hodinek obsahujících nikl) a fragrance mix ++ (zdrojem senzibilizace používané kosmetické přípravky), ostatní testy byly negativní.

Epikutánní testy s látkami z pracoviště vykázaly pozitivní iritační reakci na dezinfekce Hexaquart plus + a forte +až ++, Microbac forte + (chemicky na bázi benzyl C 12-16-18 alkyldimethylamonium chloridu), ostatní testované látky s negativní reakcí. Dezinfekční látky byly testované v 0,01% koncentraci ve vodě a tyto dezinfekční látky neobsahují komponenty směsi fragrance mix. Poté byl doporučen eliminační test na dobu minimálně 1 měsíce, kdy nemocná byla převedena na práci bez kontaktu

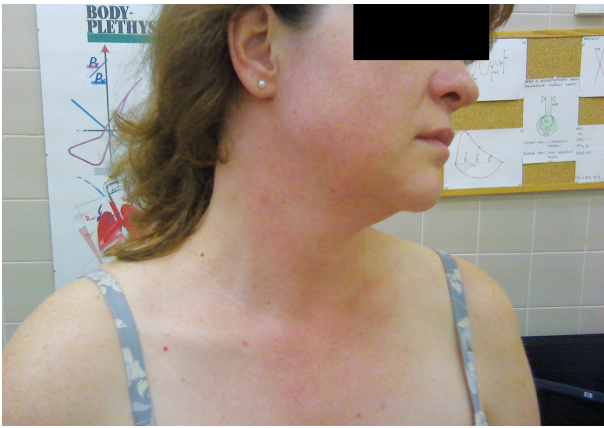s dezinfekčními prostředky. Po celou dobu eliminačního testu byla bez klinických projevů onemocnění. Dále provedeným expozičním testem na původním pracovišti bylo u kožní lékařky v místě bydliště zjištěno mírné začervenání v obličeji. Pacientka byla přerazena na práci mimo uvedená iritancia – dezinfekční přípravky. Na základě všech vyšetření bylo navrženo přiznání a odškodnění choroby z povolení s diagnózou Airborne dermatitis profesionální vyvolanou kontaktem s dezinfekčními přípravky Hexaquart plus a forte, Microbac forte (obě látky chemicky na bázi benzyl C12-16-18 alkyldimethylamonium chloridu). Oddělením chorob z povolení však profesionalita nebyla přiznána pro pochybnosti o příčině. Bylo doporučeno přešetření s přetestováním látkami z pracoviště a kontrolovaným expozičním testem na pracovišti Kliniky pracovního lékařství ve VFN v Praze. Epikutánní testování na ambulanci pro profesionální dermatózy v Liberci prokázalo iritační reakci na Hexaquart forte ++, Hexaquart plus + a Microbac forte slabě iritační reakci v 0,01% koncentraci. Dotestován byl i test s 0,25% NLS (Natrium lauryl sulfát) po 48 hod. s náznakem lehké iritace, po 72 hod. iritace odezněla. Výsledek testu s 0,25% NLS svědčil o zvýšené iritabilitě pokožky pacientky.



Obr. 1. a 2. Před provedením expozičního testu



Obr. 3. a 4. Nález diskrétního erytému na předloktí po provedení expozičního testu



Obr. 5. Snímek erytému na krku a v obličeji po provedení expozičního testu

Následně byl na Klinice pracovního lékařství proveden kontrolovaný expoziční test. Specifický provokační test byl proveden v 1. expoziční kabině, kde testovanými vzorky byly dezinfekce 1% Hexaquart plus a 1% Hexaquart forte. Pacientka po dobu 30 minut manipulovala s uvedenými látkami. Během testu se objevil pocit horka v obličeji, svědění po stranách krku a na pažích a lehké začervenání. Nález ustoupil za 5 hodin po testu, přetrvávalo jen minimální erytémové ložisko na pažích. Specifický provokační test v 2. expoziční kabině, kdy testovanými vzorky byly dezinfekce Skinman soft k dezinfekci rukou a Microbac forte 0,5% lázeň, vykázal mírnější iritační působení. Během testu se objevuje opět svědění a pocit horka po stranách krku s propagací do oblasti mandibuly bilaterálně se začervenáním na pažích. Za 5 hodin po testu nález odezněl. Výsledky provedeného testu jsou zaznamenány fotodokumentací a dokumentací pomocí termokamery (obr. 1–5). Termokamera pracuje na principu bezdotykového měření teploty. Všechny předměty či objekty, jejichž teplota je větší než absolutní nula, vyzařují elektromagnetické záření, které nazýváme tepelným zářením. Termokamera toto záření snímá, výstupem vyšetření je infračervený snímek, termogram, který umožní ozřejmit místa s nižší a vyšší tepelnou aktivitou. Na snímcích místa s vyšší aktivitou, respektive vyšší teplotou, podmíněnou iritačním zánětem, více září oproti místům s nižší aktivitou, což je patrné při srovnání snímků provedených před a po expozici iritancím [7].

DISKUSE

Dezinfekční látky, které jsou primárně iritanty, se mohou následně uplatnit jako kontaktní alergen a vyvolat projevy kontaktního alergického ekzému v lokalizaci přímého působení alergenu.

Při profesních ekzémeh jde často o kombinaci alergického a kumulativního toxického kontaktního ekzému. Při epikutánním testování kontaktně toxické reakce se snižuje intenzita reakce (reakce decrescenčního typu), proti kontaktně alergické reakci se zvýšenou krescenční reakcí. Od-

lišení je možné i na základě morfologických charakteristik (např. ostré ohraničení, folikulární změny, petechie...) [1].

Airborne dermatitis je specifickou kontaktní iritační dermatidou vyvolanou vzdušnými iritancii. Klinické projevy jsou závislé nejen na samotné iritující látce, ale i na míře a délce expozice [2]. Akutní projevy iritační kontaktní dermatitidy se mohou zpočátku objevit se zpožděním (jako u alergické kontaktní dermatitidy), při častější expozici se projevy objevují podle míry iritancia a expozice již za kratší dobu (1–4 hodiny) [6]. Klinické příznaky v souvislosti s pracovní činností pacienta, provedené expoziční testy s alergeny z pracoviště, pozitivní expoziční test a negativní eliminační testy jsou nezbytné k dořešení profesionální etiologie nálezu.

ZÁVĚR

U pracovníků ve zdravotnických zařízeních je nutno myslet na stále častější možnost iritace účinkem dezinfekčních látek, se kterými jsou pracovníci v každodenním kontaktu. Uvedené látky mohou vyvolat kožní projevy při přímém kontaktu s kůží, ale často mohou vznikat iritační reakce na kůži i nepřímým kontaktem, způsobeným např. těkavostí látek.

Airborne dermatitida je z důvodu nepřímého kontaktu iritancia, lokalizací a prchavostí kožního nálezu hůře diagnostikovatelná a prokazatelná. Vzhledem k častému iritačnímu potenciálu dezinfekčních látek používaných v posledních letech ve zdravotnictví je však nutno na ni pomyslet.

LITERATURA

1. BRAUN-FALCO, O., PLEWIG, G., WOLF, H. H. *Dermatolgia a venerolgia*. Vydavatelstvo Osveta: Martin, 2001, ISBN 80-8063-080-1.
2. DARSOW, U., RING, J. Airborne and dietary allergens in atopic eczema: a comprehensive review of diagnostic tests *Clin. Exp. Dermatol.*, 2000, 25, 7, p. 544–551.
3. DASTYCHOVÁ, E. Kontaktní alergen jako příčiny vzniku ekzému. *Dermatol. pro praxi*, 2008, 2, 2.
4. MACHOVCOVÁ, A. Kontaktní dermatitidy. *Med. pro praxi*, 2008, 5, 9.
5. ŠTORK, J. a kol. *Dermatovenerologie*. Galén 2008, Karolinum, ISBN 978-80-7262-371-6.
6. www.dermanet.cz : Clinical and pathological presentation of irritant contact dermatitis.
7. www.termokamera.cz (princip a funkce).

Do redakce došlo dne 26. 2. 2016.

Adresa pro korespondenci:
MUDr. Václava Pospíšilová
Dermatovenerologická ordinace
Lipová 6/664
460 01 Liberec 4
e-mail: VaclavaP@seznam.cz