proLékaře.cz | 27.7.2025

Miniaturní melanomy

Drlík L.[1], Paťavová V.[1], Pock L.[2], Fikrle T.[3], Pizinger K.[3]

[1]Dermatovenerologické oddělení, Šumperská nemocnice, a. s.
přednosta prim. MUDr. Lubomír Drlík
[2]Bioptická laboratoř, s. r. o.
Odborná vedoucí lékařka prof. MUDr. Alena Skálová, CSc.
[3]Dermatovenerologická klinika LF UK a FN v Plzni
přednosta prof. MUDr. Karel Pizinger, CSc.

Čes-slov Derm, 90, 2015, No. 2, p. 68–74

PŘÍPAD 1

Pacientkou byla 49letá řeznice, v dispenzární péči po operaci dysplastických névů a pro pozitivní rodinnou anamnézu – nízkorizikový melanom u syna. Na kůži ramenou a zad byla zjevná solární alterace, mnohočetné pigmentové névy a solární lentiga. Pacientka III. fototypu se opakovaně spálila na slunci, ráda se opalovala. Půl roku pozorovala zvětšující se pigmentový projev na levém rameni (obr. 1). Léze byla exstirpována s bezpečnostním lemem 5 mm.

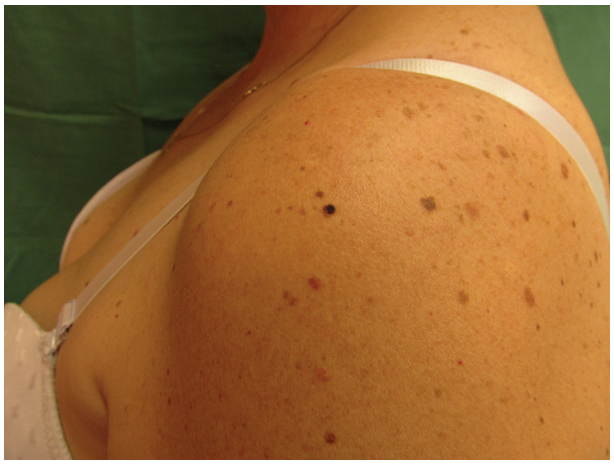

Obr. 1.

Dermatoskopický nález (obr. 2)

Retikulární plošná hnědá pigmentová afekce 3,5 mm v průměru, v jejíž části byl excentricky uložený 2,5 mm tmavý bezstrukturní okrsek. Rovina přikrojení č. l vpravo, č. 2. vlevo.

Histologický nález (obr. 3, 4, 5)

Rovina přikrojení č. 1, obr. 3: Epidermis je prostoupena pleomorfními melanocyty s hyperchromními jádry, s projevy pagetoidního šíření. V horním koriu jsou četné melanofágy a menší infiltráty lymfocytů.

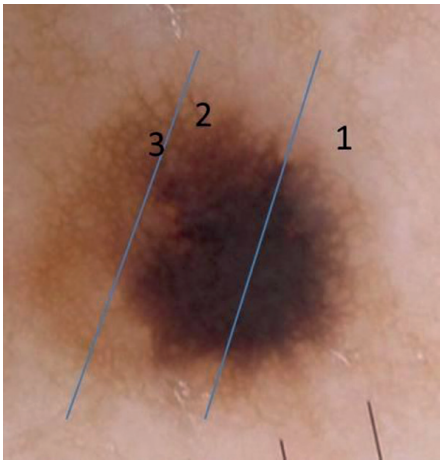

Obr. 2.

Rovina přikrojení č. 2, směrem k tmavší části, obr. 4: Ve stratum basale epidermálních výběžků jsou malá hnízda vcelku monomorfních melanocytů – řez zachycuje spíše junkční část névu než melanom.

Rovina přikrojení č. 2, směrem od tmavší části, obr. 5: Smíšený névocelulární névus.

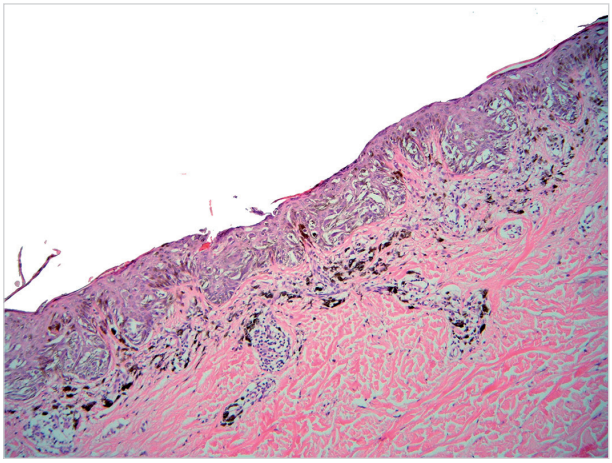

Obr. 3. SSM in situ

proLékaře.cz | 27.7.2025

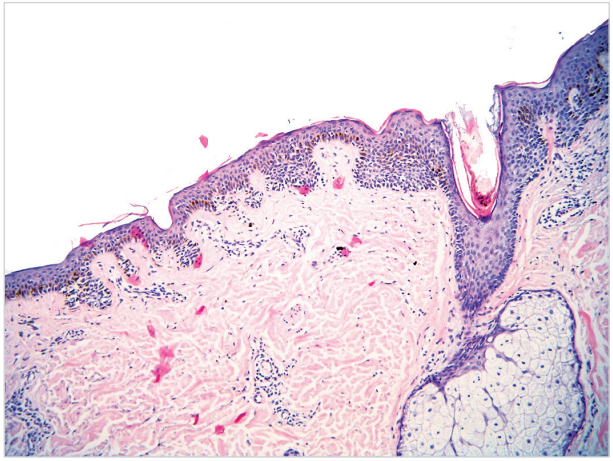

Obr. 4. Rozhraní mezi névem a SSM in situ

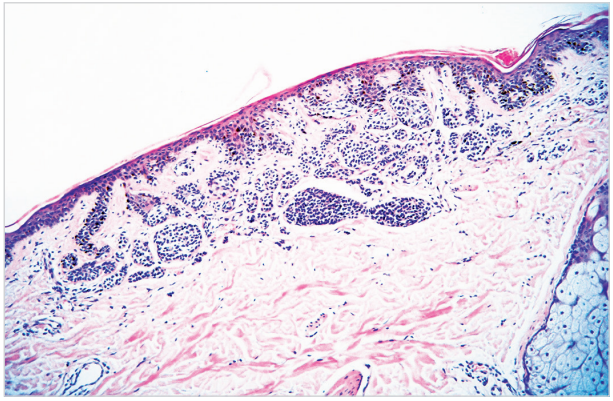

Obr. 5. Smíšený névocelulární névus

Závěr

Superficiálně se šířící melanom in situ sekundárně vzniklý ve smíšeném névocelulárním névu.

PŘÍPAD 2

30letá dělnice na mateřské dovolené, fototyp III, bez projevů solární alterace pokožky, s negativní rodinnou anamnézou stran maligního melanomu, v dispenzární péči po operaci dysplastických névů a hraniční melanocytární léze. Při kontrole byl nalezen suspektní pigmentový projev, který se zřejmě vyvinul během posledních 4 měsíců (obr. 6). Byla provedena exstirpace s bezpečnostním lemem 5 mm.

Dermatoskopický nález (obr. 7)

Nepravidelně konfigurovaná 2,5 mm pigmentace s nepravidelnými okraji a pestrou pigmentací – tmavohnědé, světlehnědé, modrošedé zbarvení – tzv. barevný chaos.

Histologický nález (obr. 8, 9)

Do stran ostře ohraničená léze, v jejímž rozsahu v centru atrofická, v krajích akantotická epidermis (obr. 8). Léze



Obr. 6.

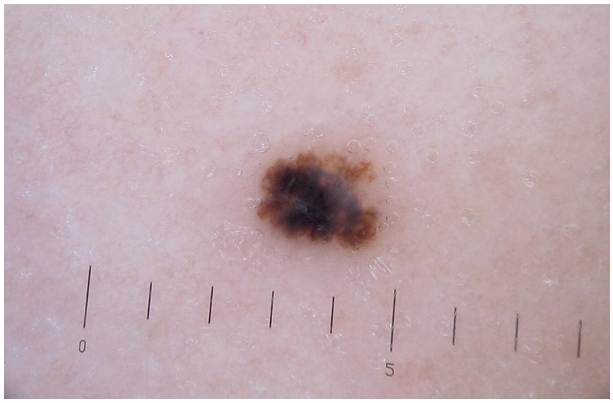

Obr. 7.

byla tvořena jednotlivými velkými epiteloidními melanocyty s dosti velkým obsahem melaninu v cytoplasmě i jejich hnízdy ve stratum basale epidermis i subepidermálně. Nachází se masivní transepidermální eliminace melaninu i inkontinence pigmentu. Melanocyty v hnízdu ve stratum basale mají prominující jadérka, některé jednotlivé melanocyty jsou i ve stratum spinosum, posuzování možného pagetoidního šíření je však limitováno tenkou epidermis (obr. 9). V horním koriu se nachází hustý infil-

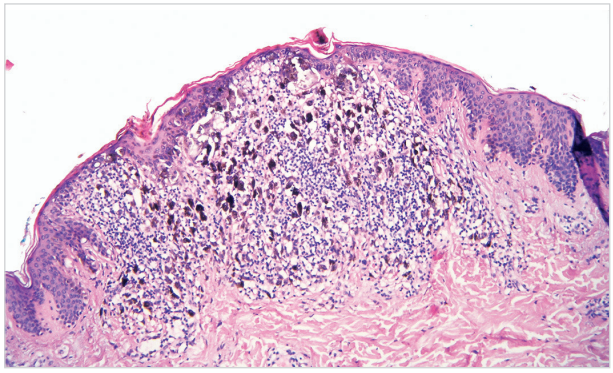

Obr. 8.

proLékaře.cz | 27.7.2025

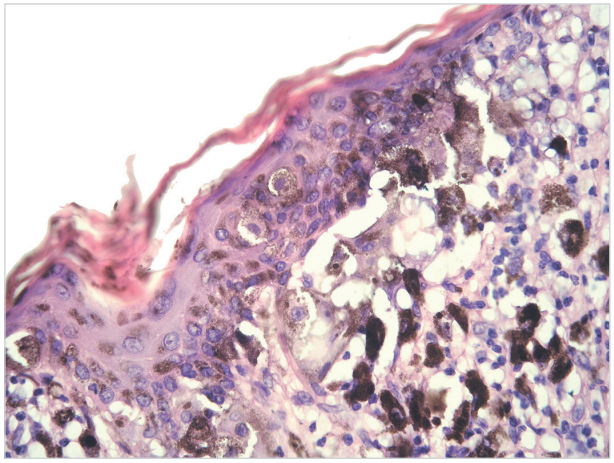

Obr. 9.

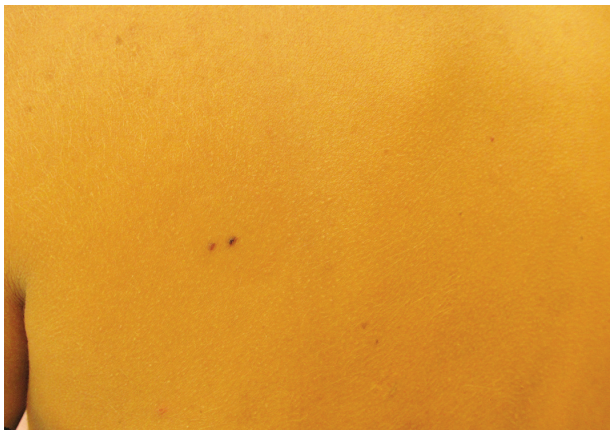

Obr. 10.

trát lymfocytů s četnými melanofágy. Mitózy melanocytů nebyly na čtyři řezy zachyceny.

Závěr

Atypická melanocytární léze, nelze vyloučit superficiálně se šířící melanom s vertikálním rozměrem 0,09 mm.

PŘÍPAD 3

23letá pacientka v 7. měsíci gravidity se dostavila k vyšetření pro barevně se měnící (tmavnoucí) pigmentový névus u levé lopatky (obr. 10). Rodinná i osobní anamnéza na kožní tumory byla negativní, pacientka III. fototypu, sluncem spálená nebývala, o čtyři roky dříve měla exstirpovány benigní névy trupu a dermatofibrom z pravého stehna. Zjevnou traumatizaci vyšetřovaného névu ani na cílený dotaz neudávala. Klinicky i dermatoskopicky byl projev suspektní z počínajícího melanomu a byla provedena exstirpace s lemem 5 mm.

Dermatoskopický nález (obr. 11)

Jednalo se o lehce palpovatelnou světlehnědou pigmentovou afekci velikosti 3 x 4 mm, v jejíž centrální části byla

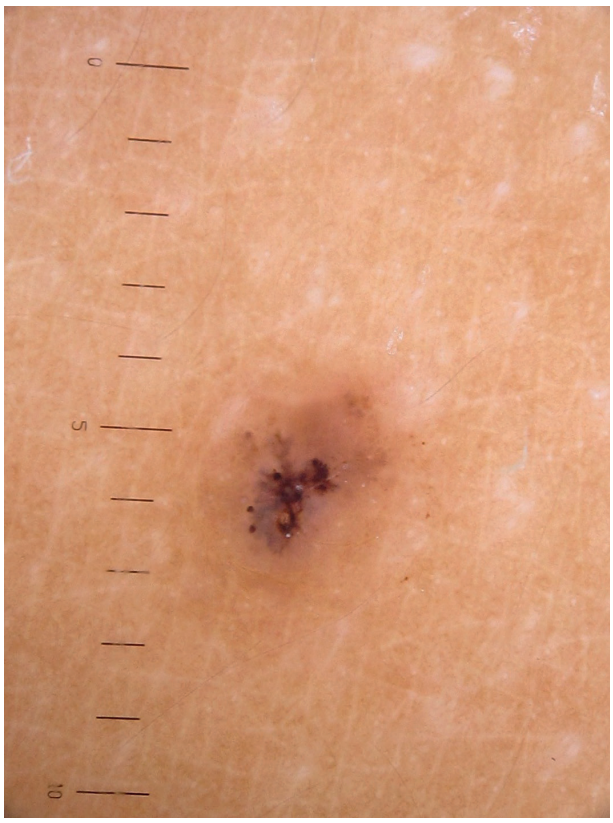

Obr. 11.

radiální tmavší pigmentace velikosti 1,5 mm s několika sytými velkými periferními globulemi, v části také šedomodré zbarvení.

Histologický nález (obr. 12, 13)

Nad centrem intradermálního névu je krátký úsek s vyrovnanou dermoepidermální junkcí, pod kterým je úzký pruh fibrotizace (zde névocyty chybějí). V tomto úseku je vystupňovaná melaninogeneze s masivní transepidermální eliminací melaninu (korelát pro černohnědé nepravidelné okrsky v dermatoskopickém obrazu) a jeho

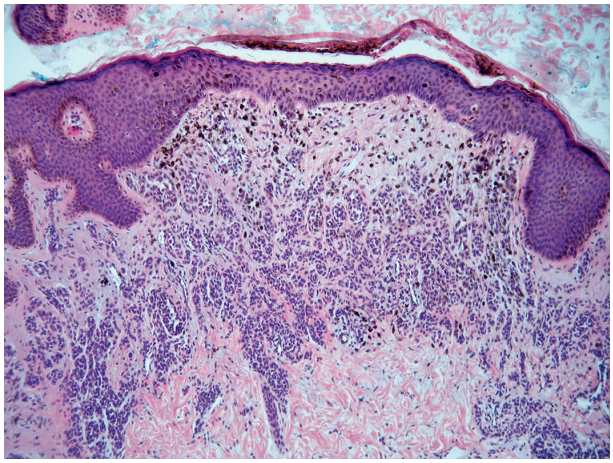

Obr. 12.

proLékaře.cz | 27.7.2025

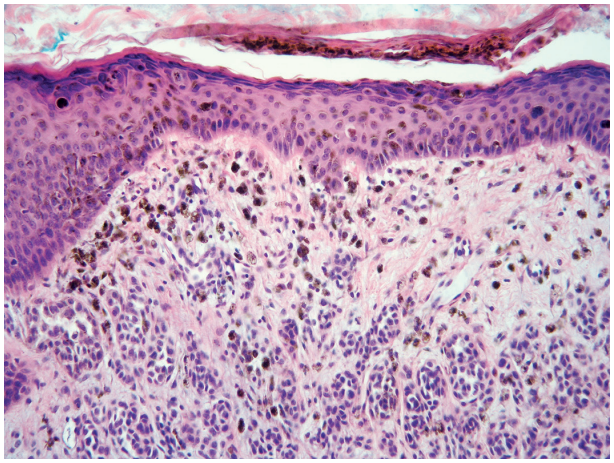

Obr. 13.

inkontinencí (korelát pro modravé pozadí v dermatoskopickém obrazu). V detailu (obr. 13) na kritický úsek epidermis – melanin intracytoplasmaticky ve všech vrstvách stratum Malpighi je v keratinocytech, nikoliv melanocytech, a pagetoidní šíření melanocytů tedy není přítomno. Léze histologicky nevykazuje přesvědčivé známky sekundárního melanomu v intradermálním névu, změny by mohly být přiléhavé k traumaticky navozené rekurentní reakci v névu. Vzhledem k absenci pozitivní anamnézy stran traumatu a bizarnímu obrazu dermatoskopickému je vhodné hodnotit afekci jako nejistých biologických vlastností s vertikálním rozměrem 0,3 mm.

Závěr

Pigmentová léze nejistých biologických vlastností.

PŘÍPAD 4

63letý inženýr s negativní rodinnou anamnézou na melanom se dostavil k vyšetření s drobným pigmentovým projevem na pravé paži, na který jej upozornil syn-lékař.

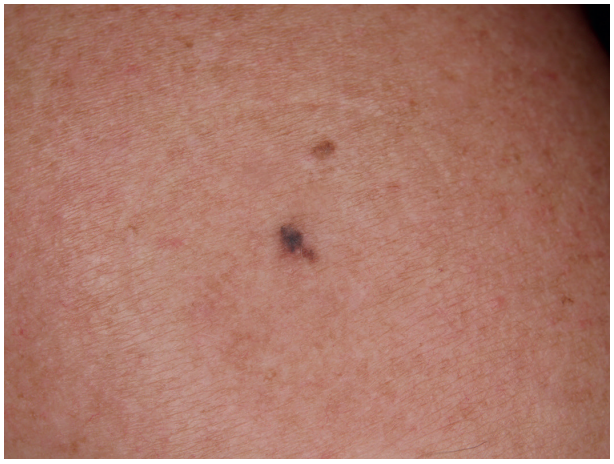

Obr. 14.

Pacient neznal stáří projevu. Klinickým vyšetřením byla zjištěna nepřesně ohraničená 3–4 mm velká plochá šedohnědá léze (obr. 14).

Dermatoskopický nález (obr. 15)

Nepřesně ohraničená léze s nepravidelnou, asymetricky rozloženou šedohnědou pigmentací a dermatoskopickými známkami regrese. Ze strukturálního hlediska nacházíme okrsky homogenní pigmentace světle hnědé nebo šedomodré barvy, nepravidelně uspořádané pigmentované tečky a globule, jemně granulární šedavé struktury připomínající fenomén popepření. Někde jsou viditelná folikulární ústí. Zbytky pigmentové sítě a ektazie při okrajích léze mohou patřit k okolní solárně poškozené kůži.

Byla provedena totální excize s histopatologickým závěrem melanoma in situ (obr. 16).

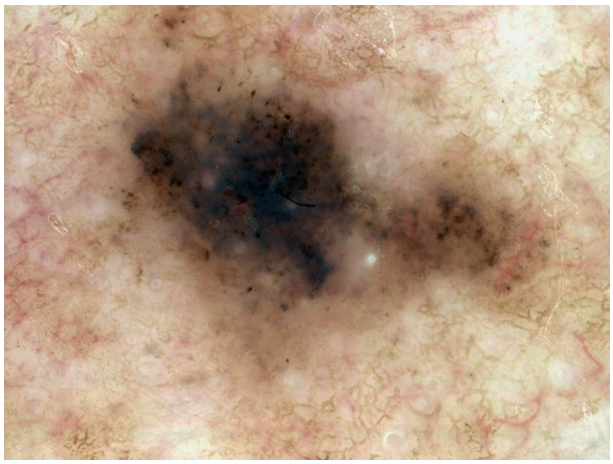

Obr. 15.

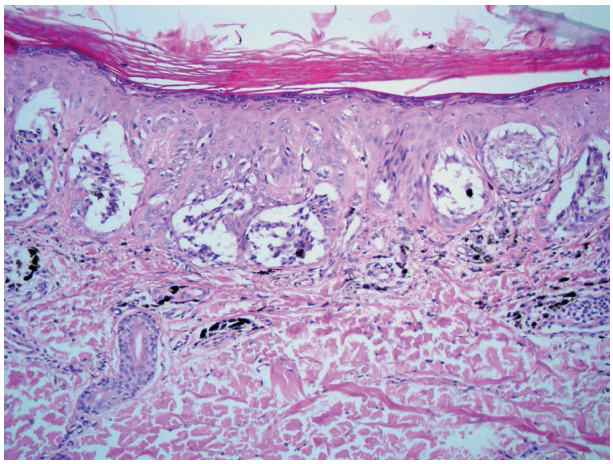

Obr. 16.

PŘÍPAD 5

38letá vysokoškolsky vzdělaná administrativní pracovnice I. fototypu, opakovaně spálená sluncem, s negativní rodinnou anamnézou na maligní melanom. Na kůži

proLékaře.cz | 27.7.2025

měla vícečetné melanocytové névy, prodělala opakované excize (1krát atypický melanocytový névus, ostatní běžné melanocytové névy). Pacientka byla pravidelně kontrolována, při jedné z kontrol dermatolog nalezl zvláštní pigmentovou afekci na zádech. Šlo o plochou poměrně symetrickou černohnědou lézi se světlejším okrajem velikosti 3–4 mm. Tento projev byl nápadný především svojí barvou, tmavší než ostatní névy.

Dermatoskopický nález (obr. 17)

Celá léze je symetrická, barevně i strukturálně chudá, z větší části tvořena homogenní tmavě hnědou nebo šedohnědou pigmentací, při okraji je světle hnědá pigmentová síť.

Byla provedena totální excize s histopatologickým závěrem, kdy se v preparátu kombinuje obraz vysoce atypického compound melanocytového névu a melanoma in situ (obr. 18).

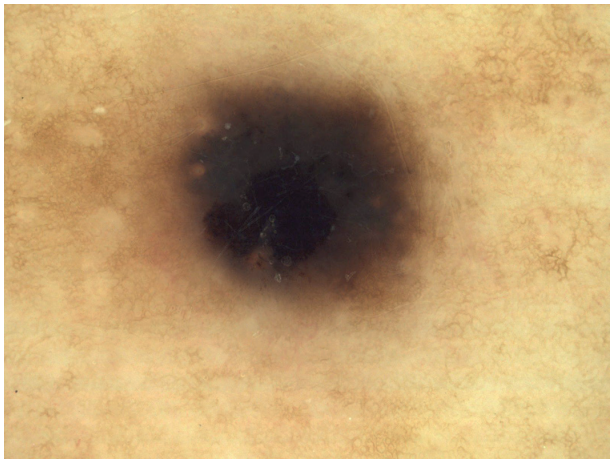

Obr. 17.

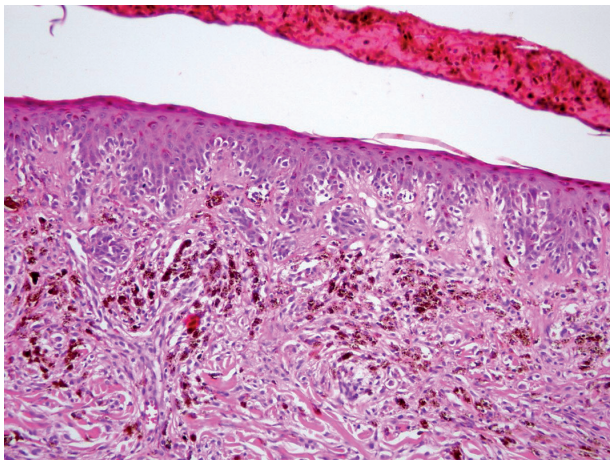

Obr. 18.

PŘÍPAD 6

67letá důchodkyně II. fototypu se ráda opalovala, spálená nebývala. Léčena pro arteriální hypertenzi, jinak v době excize zdráva. Rodinná anamnéza na maligní melanom byla negativní. Pět let po excizi diagnostikován karcinom prsu, pro který léčena na onkologii. Vyšetřena preventivně spádovým dermatologem a odeslána na kliniku s projevem na zádech, o němž pacientka sama nevěděla. Klinickým vyšetřením byla zjištěna sytě hnědá, plochá léze, velikosti 4 mm, která se lišila od ostatních pigmentových projevů.

Dermatoskopický nález (obr. 19)

Barevně i strukturálně bohatá, asymetrická léze. Nacházíme zbytky nepravidelné pigmentové sítě, četné nepravidelně uspořádané pigmentované tečky, ojediněle okrsky homogenní pigmentace. Projev má především světle hnědou barvu, při jednom okraji je nápadná asymetrická, tmavě hnědá hyperpigmentace (ostrov). V centru léze je nenápadné šedomodré zbarvení.

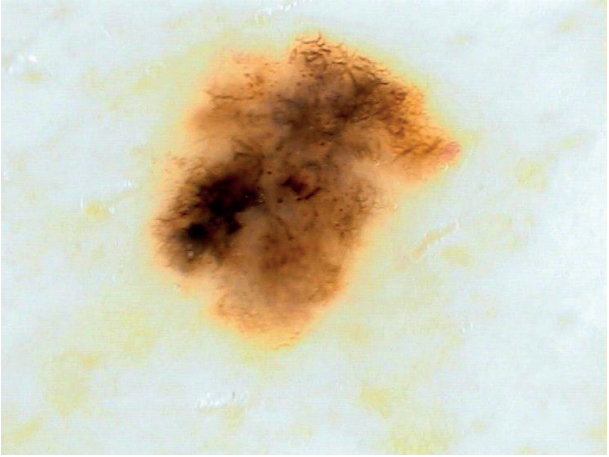

Obr. 19.

Byla provedena totální excize s histopatologickým závěrem melanoma in situ nejspíše s regresí (obr. 20).

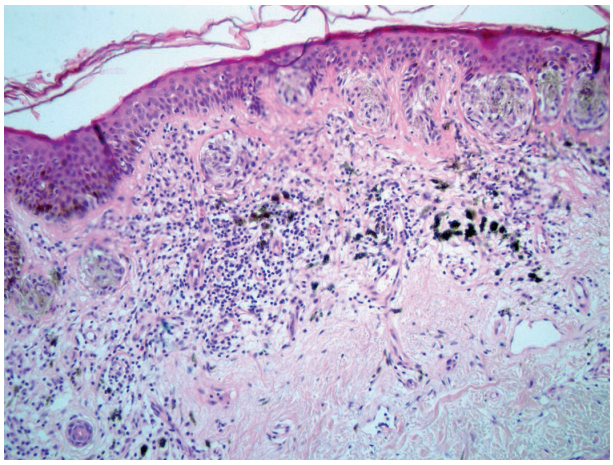

Obr. 20.

proLékaře.cz | 27.7.2025

PŘÍPAD 7

58letý brusič III. fototypu se rád opaluje, spálení na slunci neguje. Rodinná anamnéza na maligní melanom byla negativní, pacient sledován mnoho let po excizi melanomu na trupu. Při jedné z kontrol si lékař všiml velmi nenápadné léze na obličeji, pacient o ní nevěděl. Klinickým vyšetřením byla zjištěna 2–3 mm velká šedohnědá makula.

Dermatoskopický nález (obr. 21)

V okolí několika vlasových folikulů je nepravidelná, převážně hnědá pigmentace, skládající se z jednotlivých linií a globulí. V jednom místě má pigmentace modrošedou barvu, ojediněle vyplňuje i ústí folikulů.

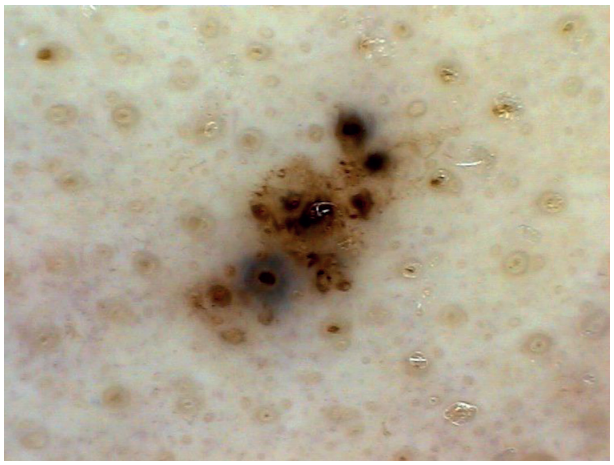

Obr. 21.

Byla provedena totální excize s histopatologickým závěrem melanoma in situ (obr. 22).

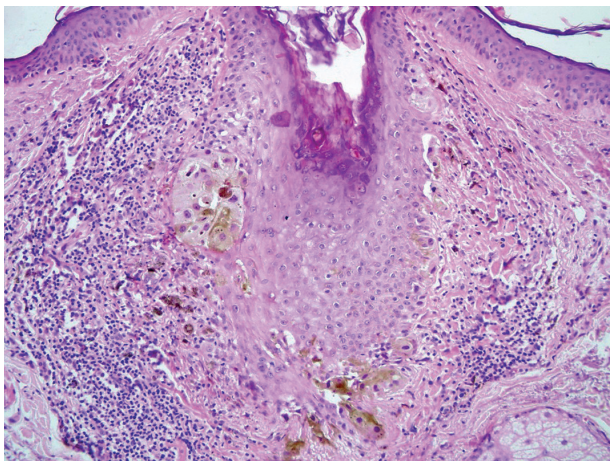

Obr. 22.

DISKUSE

Malé pigmentové melanocytární projevy s maximem průměru 6 mm představují významný diagnostický problém. Uvádíme případy melanomů a lézí neurčitých biologických vlastností, které nebyly větší než 3–4 mm. Každý z projevů měl výrazně jiný klinický obraz. Byly diagnostikovány většinou při dispenzárních prohlídkách a preventivních akcích.

Klinické *ABCD* pravidlo, kde *D* znamená diameter větší než 6 mm, je pro diagnostiku pigmentových lézí používané od roku 1985 (nutno odlišit od dermatoskopického ABCD pravidla zavedeného Stolzem v roce 1991, kde *D* znamená different dermatoscopic structures). Dříve se soudilo, že melanom musí být větší než 6 mm – např. v roce 1987 Schmoeckel a Braun-Falco udávali, že pigmentové léze do 5 mm nemohou být považovány za melanomy [14]. Velká retrospektivní studie z roku 1992 v Sydney však nalezla 31,1 % melanomů menších než 6 mm [13]. V následujících letech bylo referováno o řadě invazivních melanomů malého průměru a debatovalo se, zda by *D* nemělo být z ABCD pravidla odstraněno [8]. Výjimečné nejsou literární zprávy o melanomech menších než 4 mm, uváděn byl melanom o průměru 1,6 mm [9]. Autoři z Milána v roce 2006 vyšetřili 206 náhodně vybraných pigmentových lézí s maximem průměru 3 mm a nalezli 23 melanomů [1].

Cílem americké studie z období 2000–2004 bylo určit podíl melanomů s průměrem menším než 4 mm. Třináct z 95 melanomů mělo průměr menší než 4 mm (z toho bylo 5 invazivních, ostatní in situ). Jedním z hlavních klinických kritérií těchto lézí byla intenzita pigmentace.

Tmavě hnědému a černému zbarvení jako diagnostickému kritériu pro melanom by měla být věnována významná pozornost [3]. Jiná studie uvádí, že intenzita pigmentace je dalším znakem definující melanom, i když to může být v důsledku zkreslení, kdy tmavé melanomy mají větší pravděpodobnost časného záchytu oproti světlým [11]. Autoři z Florencie analyzovali klinické a dermatoskopické vlastnosti malých melanocytárních lézí se zaměřením na nejčastěji se vyskytující strukturální ukazatele. Ze 103 pigmentových melanocytárních lézí o průměru méně než 6 mm bylo 34 histologicky diagnostikováno jako melanomy. Případy byly nezávisle posouzeny třemi dermatology podle ABCD pravidla. Studie prokázala, že kritéria pro diagnózu melanomu o průměru menším než 6 mm nejsou tak spolehlivá jako u větších melanomů, nicméně použití dermatoskopie je i u těchto malých lézí významné [2]. Australští autoři publikovali případ 27leté ženy – povrchově se šířící melanom v horní partii zad měl průměr 3,5 mm, Clark II, Breslow 0,2 mm [4]. Kožní léze byla hodnocena jako symetrická. Tento případ podporuje tvrzení Pellizzariho, že velmi malé melanomy nemusí mít dostatek času na vytvoření jednoznačné asymetrie [5]. Správná diagnóza byla stanovena pomocí metody „ošklivého káčátka“ (“ugly duckling“) na základě dermatoskopického vzorce; tj. podezřelá léze byla výrazně odlišná od ostatních. „Ugly duckling“ – pigmentová afekce vymykající se ostatním přítomným u konkrétního pacienta, které mají stejný morfologický vzorec (tzv. signature nevi). Také „znamení Červené Karkulky“ (Little Red Riding Hood) – léze zdálky nevypadá suspektně, při blízkém pohledu se

proLékaře.cz | 27.7.2025

jeví jako nebezpečná – může napomoci k určení správné diagnózy [7]. Tyto diagnostické ukazatele se u malých lézí jeví přínosnější než ABCD pravidlo [4]. Naopak byl publikován melanom in situ s průměrem 1,6 mm, který i při této velikosti měl jednoznačnou asymetrii. Splňoval kritéria 3-point checklist, metody podle Menziese a metody „chaos and clues", což jsou přímočaré metody rychlého vyšetření suspektních lézí [9]. Chaos je definován jako přítomnost asymetrie v barvě nebo strukturách. Klíčové body – clues – uvádí se následujících osm: zesílení retikulárních linií, šedé nebo modré struktury, pseudopodie nebo radiální proudění na periferii, černé tečky na periferii, excentricky uložené bezstrukturní okrsky jakékoliv barvy, polymorfní vaskulární vzorec, bělavé linie, paralelní linie nebo hřbety [12]. Další možnost v diagnostice poskytuje Menziesova metoda, kde prvním krokem je určení symetrie a barevné pestrosti – u symetrických a jednobarevných lézí jde o benigní projev. V druhém kroku se posuzují možná kritéria melanomu – modro-bílý závoj, mnohočetné hnědé tečky, pseudopodie, radiální proudění, jizvě podobné depigmentace, periferní černé tečky a globule a akcentovaná pigmentová síť [6].

ZÁVĚR

Lze tedy konstatovat, že melanomy velikosti kolem 3 mm nejsou úplně výjimečné, pro jejich diagnostikování je nutné pečlivé vyšetření, sledovat nově vzniklé léze, zejména hyperpigmentované, využít metodu „chaos", „ugly duckling" a „Little Red Riding Hood" spíše než ABCD pravidlo. I drobné léze však také mohou jevit pozitivní dermatoskopické znaky typické pro větší melanomy. Velkým problémem je diagnostikování takto malých melanomů zejména u pacientů s mnohočetnými (atypickými) névy. Vyplatí se také věnovat velkou pozornost údajům pacientů o nově vzniklých projevech. „Dobré klinické oko" je zásadní pro selekci suspektních lézí mezi množstvím vyšetřovaných projevů [10].

LITERATURA

l. BONO, A., TOLOMIO, E., TRINCONE, S. et al. Micro-melanoma detection: a clinical study on 206 consecutive cases of pigmented skin lesions with a diameter < or = 3 mm. *Br. J. Dermatol.*, 2006, 155, 3, p. 570–573.
2. de GIORGI, V., SAVARESE, I., ROSSARI, S. et al. Features of small melanocytic lesions: does small mean benign? A clinical-dermoscopic study. *Melanoma Res.*, 2012, 22, 3, p. 252–256.
3. GOLDSMITH, S. M., SOLOMON, A. R. A series of melanomas smaller than 4 mm and implications for the ABCDE rule. *JEADV*, 2007, 21, 7, p. 929–934.
4. GROBB, J. J., BONERANDI, J. J. The „ugly duckling" sign: an early melanoma recognition tool for clinicians and the public. *The Melanoma Letter*, 2007, 25, p. 1–2.
5. INSKIP, M., MAGEE, J., WEEDON, D. et al. When algorithms falter: a case report of a very small melanoma excised due to the dermatoscopic „ugly duckling" sign. *Dermatol. Pract. Concept*, 2013, 30, 3, 2, p. 59–62.
6. KITTLER, H. *Dermatoskopie*. Falcultas Verlags– und Buchhandels AG: Wien 2009, p. 18, ISBN 978-3-7089-0342-2.
7. MASCARO, J. M. jr., MASCARO, J. M. The dermatologist´s position concerning nevi: a vision ranging from „The Ugly Duckling" to „ Little Red Riding Hood". *Arch. Dermatol.*, 1998, 134, p. 1484–1485.
8. PAUL, S. P. Micromelanomas: A Review of Melanomas ≤2 mm and a Case Report. *Case Rep. Oncol. Med.*, 2014, 206260. Published online 2014, Jan 19. PMID: 3970327.
9. PELLIZZARI, G., MAGEE, J., WEEDON, D. et al. A tiny invasive melanoma: a case report with dermatoscopy and dermatopathology. *Dermatol. Pract. Concept.*, 2013, 30, 3, 2, p. 49–51.
10. RIGEL, D. S., RUSSAK, J., FRIEDMAN, R. The evolution of melanoma diagnosis: 25 years beyond the ABCDs. *CA Cancer J. Clin.*, 2010, 60, 5, p. 301–316.
11. ROSENDAHL, C., CAMERON, A., BULINSKA, A. et al. Dermatoscopy of a minute melanoma. *Australas J. Dermatol.*, 2011, 52, 1, p. 76–78.
12. ROSENDAHL, C., CAMERON, A., McCOLL, I. et al. Dermatoscopy in routine practice – „chaos and clues" Australas Fam. *Physician*, 2012, 41, 7, p. 482–487.
13. SHAW, H. M., McCARTHY, W. H. Small-diameter malignant melanoma: a common diagnosis in New South Wales, Australia. *JAAD*, 1992, 27, 5 Pt 1, p. 679–682.
14. SCHMOECKEL, C., BRAUN-FALCO, O. *Diagnosis of early malignant melanoma: sensitivity and specificity of clinical and histological criteria*. In Elder, D. E., editor. Pathobiology of malignant Melanoma. Vol. 8. Basel, Schwitzerland: Karger, 1987, p. 96–106.

Do redakce došlo dne 17. 1. 2015.

Adresa pro korespondenci :
Prim. MUDr. Lubomír Drlík
Dermatovenerologické oddělení
Šumperská nemocnice, a. s.
Nerudova 41
787 52 Šumperk
e-mail: drlik@nemspk.cz