

Klinický případ: Frontální ztráta vlasů a obočí

Bernardová Ž.¹, Kodet O.^{1,2}, Plzáková Z.¹, Šlajsová M.¹, Štork J.¹

¹Dermatovenerologická klinika 1. LF UK a VFN
přednosta prof. MUDr. Jiří Štork, CSc.

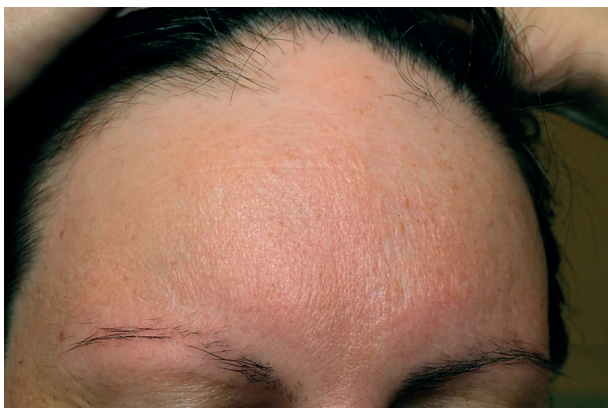²Anatomický ústav 1. LF UK
přednosta prof. MUDr. Karel Smetana, DrSc.

Čes-slov Derm, 90, 2015, No. 2, p. 65–67

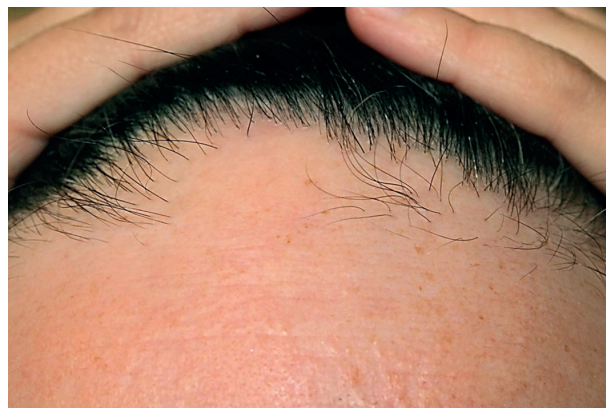K ambulantnímu vyšetření se dostavila 39letá pacientka pro prořídnutí obočí a výpad vlasů při čelní hranici kštice. Rodinná anamnéza byla nevýznamná. V osobní anamnéze udávala před 6 lety rozaceu, zhojenou po celkové terapii metronidazolem. Jiné kožní obtíže neudávala, nikdy vážněji nestonala a neužívala žádnou chronickou medikaci.

Pacientka udávala prořídnutí přední hranice kštice

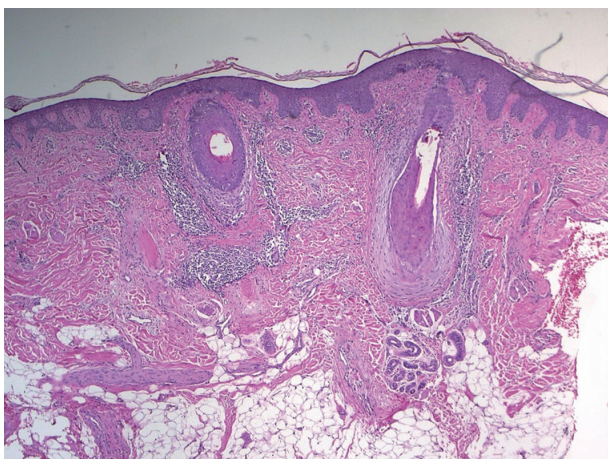
a obočí, které pozorovala asi dva roky od porodu druhého dítěte a byla výraznější v posledních týdnech. Při vyšetření byla přední hranice kštice prořídla, zejména v centru, s přítomností bodovitých, folikulárně vázaných erytematoskvamózních makulopapul (obr. 1, 2). Obočí bylo oboustranně prořídle v centrální části, zejména vpravo (viz obr. 1). Byla provedena biopsie z oblasti vlasové hranice frontálně (obr. 3, 4).



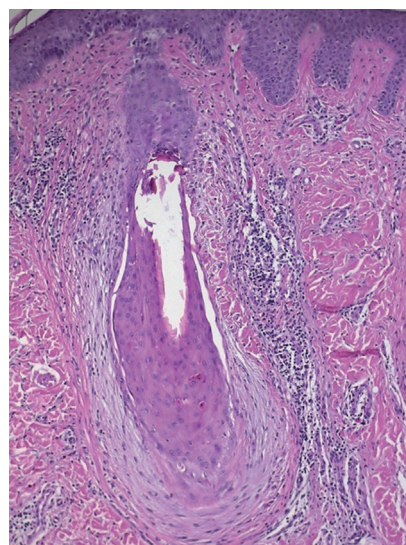
Obr. 1.



Obr. 2.



Obr. 3.



Obr. 4.

HISTOPATOLOGICKÉ VYŠETŘENÍ

Epidermis vykazovala místy nevýrazné známky spongiózy, vakuolizaci bazální vrstvy, místy s přítomností lymfocytů. V horní polovině koría byly přítomné perivaskulární mononukleární infiltráty, horní partie některých vlasových folikulů vykazovaly dyskeratózu a částečné až úplné nahrazení vlasových obalů novotvořeným vazivem (viz obr. 3, 4). Korium bylo místy přerušeno kolmými vazivovými pruhy s úbytkem elastiky a nevýrazným mononukleárním perivaskulárním infiltrátem. Závěr: obraz jizvící alopecie, připouštějící diagnózu frontální fibrózní alopecie.

Závěr

Frontální fibrózní alopecie (syn. Frontální jizvící alopecie)

PRŮBĚH

Po výsledku histologického vyšetření byla zahájena kombinovaná lokální terapie roztokem 5% minoxidilu a lokálních kortikoidů v krému. Biochemické vyšetření včetně vyšetření hormonů štítné žlázy a pohlavních hormonů bylo v normě. Na doporučenou kontrolu za 10 týdnů se pacientka nedostavila, o další léčbu neměla zájem.

DISKUSE

Frontální fibrózní alopecie (Frontal fibrosing alopecia, FFA) je primární lymfocytární jizvící alopecie typicky se projevující pomalu postupujícím prořídnutím a ústupem vlasových folikulů frontotemporální hranice křtice a obočí. Poprvé byla popsána u postmenopauzální pacientky australským dermatologem Kossardem až v roce 1994 [3]. V současné době řada autorů považuje toto onemocnění za formu lichen planopilaris, s jehož projevy se může i vyskytovat současně [3, 10, 11].

FFA typicky postihuje postmenopauzální ženy (cca 83 %; průměrný věk 61–67 let), vzácněji premenopauzální ženy a muže, nejčastěji se nachází u bělošské rasy, méně asijské a afroamerické [2, 9, 10, 11]. Někteří autoři udávají zvyšující se výskyt tohoto onemocnění, přesná incidence však není známa [10]. Mechanismus vzniku FFA je nejasný. Zvažují se autoimunitní faktory pro zvýšený současný výskyt vitiliga a onemocnění štítné žlázy, hormonálním vlivu – zejména snížené hladiny estrogenu – které ovlivňují růstový cyklus vlasového folikulu a mohou být vysvětlením popisovaného příznivého účinku antiandrogenů (dutasteridu, finasteridu). Ze zevních faktorů se diskutovala protektivní vliv kouření pro vyšší zastoupení nekuřáků mezi nemocnými, který se však nelišil v některých studiích od poměru v normální populaci, familiární výskyt je popisována v 5–8 % případů [5, 10].

Typický klinický obraz představuje pruhovité prořídnutí a ústup frontotemporální hranice vlasů a obočí, při-

čemž postižení obočí často předchází postižení křtice. Hranice křtice může být hypopigmentovaná, vyhlazená bez patrných folikulárních ústí, často s přítomností perifolikulárního erytému s deskvamací při odstupu vlasových stvolů. Vzácněji je popisováno postižení jiných lokalizací zahrnujících řasy, okcipitální krajinu, oblasti vousů u mužů, končetiny (především horní), axily a pubické ochlupení [3, 5, 7, 10]. Někdy jsou přítomny nezá- nětlivé ojedinelé papuly v obličejí z postižení velusových vlasů, dále může být přítomný pruritus, trichodynie, některé práce udávají zvýšený současný výskyt androgenní alopecie [11]. V laboratorním vyšetření (krevní obraz, sérové hladiny pohlavních hormonů, TSH, tyreoglobulin, VDRL nebo antinukleární protilátky-dsDNA) nejsou patrné specifické změny doprovázející FFA, pro relativně častý výskyt tyreopatie se doporučuje vyšetření ukazatelů funkce štítné žlázy při vstupním vyšetření [3, 11]. Histopatologicky nacházíme redukci počtu vlasových folikulů, lymfocytární infiltrát obklopující vlasové folikuly se známkami vakuolární degenerace bazální vrstvy keratinocytů, perifolikulární fibrózu a redukci mazových žláz. Vyšetření přímou imunofluorescencí bývá negativní. Podobné histologické změny může vykazovat lichen planopilaris. Diferenciálně diagnosticky je nutné odlišit lupus erythematoses chronicus, folliculitis decalvans, seboroickou dermatitidu, lichen planus, nebo lues [1, 3, 7, 10, 11]. Dermatoskopické vyšetření může odlišit FFA od jiných alopecií, zejména nálezem redukce počtu folikulárních ústí s perifolikulárním erytémem a šupinami [8]. Současně mohou být pacienti s FFA postiženi lichen planopilaris (asi v 15 %) nebo lichen planus (asi v 8 %) [10].

Terapie FFA je zaměřena především na zastavení progresu onemocnění, přičemž postižení řas, trupu a nález papul v obličejí může být ukazatelem horšího průběhu onemocnění, které vyžaduje systémovou léčbu [11]. V současné době není k dispozici jednoznačný léčebný přístup a výsledky studií jsou obtížně porovnatelné pro rozdílnou metodiku hodnocení léčby. V léčbě je uváděna aplikace celé řady léčiv včetně hydroxychlorochinu, inhibitorů alfa-5-reduktázy p. o., doxycyklinu, minocyklinu, mykofenolát mofetilu, metotrexátu, pioglitazonu, aj., podávaných někdy v kombinaci [9, 10, 11]. Celkově podávaný hydroxychlorochin (v dávce 200–400 mg/den) může vést ke stabilizaci onemocnění asi u třetiny nemocných, většinou patrné v prvních 6 měsících léčby [10]. U inhibitorů 5-alfa-reduktázy (v dávkování udávaném: finasteridu 1–5mg/den, dutasteridu 0,5 mg/týden) je udáván příznivý účinek až u 45 % nemocných [9, 11]. V lokální terapii se nejvíce uplatňují intralezionálně aplikované kortikosteroidy, lokální imunomodulátory (pimecrolimus, tacrolimus) a minoxidil, často aplikované v kombinaci s celkovou léčbou [10].

Přes některé léčebné úspěchy je FFA chronické pomalu progredující onemocnění se spontánními remisemi a exacerbacemi, častou rezistencí k léčebným schémátům, s možným spontánním úplným vyhasnutím choroby [9, 11].

LITERATURA

1. BERLINER, J. G., MC'CALMONT, T. H., PRICE et al. Frontal fibrosing alopecia and lichen planus pigmentosus. *J. Am. Acad. Dermatol.*, 2014, 71, 1, p. 26–27.
2. CHEN, W., KIGITSIDOU, E., PRUCHA et al. Male frontal fibrosing alopecia with generalised hair loss. *Australas J. Dermatol.*, 2014, 55, 2, p. 37–39.
3. CHEW, A. L., BASHIR, S., WAIN, E. M., FENTON D. A., STEFANATO, C. M. Expanding the spectrum of frontal fibrosing alopecia: a unifying concept. *J. Am. Acad. Dermatol.*, 2010, 63, 4, p. 653–660.
4. KOSSARD, S. Postmenopausal frontal fibrosing alopecia. Scarring alopecia in a pattern distribution. *Arch. Dermatol.*, 1994, 130, 6, p. 770–774.
5. MACDONALD, A., CLARK, C., HOLMES, S. Frontal fibrosing alopecia: a review of 60 cases. *J. Am. Acad. Dermatol.*, 2012, 67, 5, p. 955–961.
6. PEREZ-RODRIGUEZ, I. M., GARCIA-MELANDEZ, M. E., EICHELMANN, K., VAZQUEZ-MARTINEZ, O. Hyperpigmentation following Treatment of Frontal Fibrosing Alopecia. *Case Rep. Dermatol.*, 2013, 23, 5, 3, p. 357–362.
7. POBLET, E., JIMENEZ, F., PASCUAL, A., PIQUE, E. Frontal fibrosing alopecia versus lichen planopilaris: a clinicopathological study. *Int. J. Dermatol.*, 2006, 45, p. 375–380.
8. RUBEGNI, P., MONDANO, F., FIMIANI, M. Frontal Fibrosing Alopecia: Role of Dermoscopy in Differential Diagnosis. *Case Rep. Dermatol.*, 2010, 8, 2, 1, p. 40–45.
9. ŘÍČAŘ, J. Nejčastější primární jizvící alopecie. *Čes.-slov. Derm.*, 2012, 87, 3, p. 83–91.
10. SAMRAO, A., CHEW, A. L., PRICE, V. Frontal fibrosing alopecia: a clinical review of 36 patients. *Br. J. Dermatol.*, 2010, 163, 6, p. 1296–1300.
11. VANO-GALVAN, S., MILINA-RUIZ, A. M., SERRANO-FALCON, C. et al. Frontal fibrosing alopecia: a multicenter review of 355 patients. *J. Am. Acad. Dermatol.*, 2014, 70, 4, p. 670–678.

Do redakce došlo dne 10. 3. 2015.

Adresa pro korespondenci:

MUDr. Ondřej Kodet, Ph.D.

Dermatovenerologická klinika 1. LF UK a VFN

U Nemocnice 2

128 00 Praha 2

e-mail: ondrej.kodet@vfn.cz