proLékaře.cz | 28.11.2026

Pretibiální myxedém

Čechovičová J., Drlík L.
Dermatovenerologické oddělení, Šumperská nemocnice, a. s.
přednosta prim. MUDr. Lubomír Drlík

SOUHRN

Pretibiální myxedém se vyskytuje u 1–10 % pacientů s Gravesovou chorobou. Onemocnění je řazeno mezi mucinózy. Autoři uvádějí případ 43leté ženy po oboustranné tyreoidektomii pro tyreotoxikózu s kožními projevy na extenzorových stranách bérců. Úspěšná léčba spočívala v lymfodrenážní a lokální kortikosteroidní terapii.
Klíčová slova: pretibiální myxedém – tyreopatie – depozita mucinu – léčba

SUMMARY
Pretibial Myxoedema

Pretibial myxoedema occurs in 1–10% of patients suffering from Graves' disease. This condition is classified as mucinosis. The authors report a case of a 43-year-old woman after bilateral thyroidectomy for thyreotoxicosis with skin manifestation on the shins. Successful therapy included lymphatic drainage and topical corticosteroids.
Key words: pretibial myxoedema – thyreopathy – deposits of mucin – therapy

Čes-slov Derm, 89, 2014, No. 5, p. 230–232

ÚVOD

Lokalizovaný neboli pretibiální myxedém (synonymum tyreoidní dermopatie) je jedním z klinických příznaků Gravesovy choroby (spolu se strumou, exoftalmem, tyreoidní akropachií). Obvykle se objevuje v pozdějších stadiích tohoto onemocnění, nebo dokonce až po terapii tyreostatiky a úpravě funkce štítné žlázy. Velmi vzácný je výskyt u eutyreoidních osob [13]. Kožní projevy tyreoidní dermopatie jsou obvykle asymptomatické a mají spíše kosmetický význam. Závažnější formy jsou spojovány s elefantiázou. Pretibiální myxedém je většinou asociován se závažnou oftalmopatií (exoftalmus, pozitivní Graefeho příznak). Oftalmopatie obvykle předchází kožní nález [5]. Pretibiální myxedém patří mezi dermální mucinózy, častěji se vyskytující u žen, pro které je charakteristické nahromadění glykosaminoglykanů v kůži. Koexistence myxedému a Graves-Basedowovy choroby byla popsána Sollierem v roce 1891 [15].

POPIS PŘÍPADU

Nemocná byla 43letá žena, která v listopadu 2012 podstoupila oboustrannou tyreoidektomii pro tyreotoxikózu při Gravesově-Basedowově chorobě. Asi rok trpěla palpitacemi, návaly horkosti. Podle ultrazvukového vyšetření štítné žlázy byly rozměry pravého i levého laloku 25 x 30 x 60 mm (normální hodnota u dospělé ženy 15 x 20 x 50 mm). Rovněž došlo k rozvoji exoftalmu. Předoperačně byl podáván thiamazol v dávce 60 mg/den, laboratorní odběry před operací vykázaly hodnoty TSH 0,01 mIU/l (norma 0,2–5), fT4 5,7 pmol/l (norma 12–24), anti TPO 2627 kU/l (norma 60–120), anti TG 282 kU/l (norma do 60), TRAK (TSH – receptor antibody) 30 U/l (norma do 2). Dále osobní anamnéza zahrnovala vertebrogenní algický syndrom, hlubokou žilní trombózu pravé dolní končetiny, erysipel pravého bérce. V rodinné anamnéze udávala psoriázu u otce, vitiligo u otcovy sestry, hypotyreózu u bratra, bércové vředy u babičky. Užívala levotyroxin 200 µg/den, derivát vitaminu D3 1 µg/den, calcium carbonicum, biotin, kyselinu pantotenovou a zinek.

Pacientka byla vyšetřena pro suspektních lymfatické otoky na bércích, které trvaly asi jeden rok, byly výraznější večer, intermitentně pozorovala i zarudnutí. U pacientky nebyly klinicky zjevné známky chronické žilní nedostatečnosti.

Při vyšetření byly přítomny tuhé symetrické otoky na přední straně bérců se strangulačními rýhami od ponožek, Stemmerovo a Homansovo znamení bylo oboustranně negativní, na extenzorových stranách bérců se nacházely tuhé žlutohnědé noduly a kůže vzhledu pomerančové kůry (obr. 1). Pacientka byla obézní (body mass index 33,8 kg/m^2), byl patrný exoftalmus, límečkovitá klidná jizva na přední straně krku. Interní vyšetření včetně rentgenového vyšetření srdce a plic a základních laboratorních odběrů bylo v mezích normy. Pro koexistenci tyreopatie a nálezu na bércích bylo vysloveno podezření na pretibiální myxedém. Probatorní excize z levého bérce prokázala v rozsahu celého koria mohutná depozita mucinu bez známek fibrotizace (obr. 2). K trvalé medikaci byl přidán diosmin, lokálně betamethason dipropionas v masti na noc do okluze. Elastická bandáž dolních končetin byla naklá-

proLékaře.cz | 28.11.2026

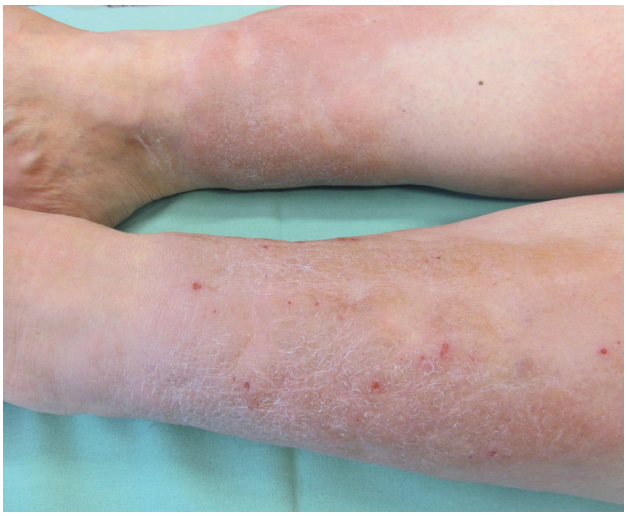

Obr. 1. Klinický obraz pretibiálního myxedému – tuhé žlutohnědé infiltráty na extenzorové straně bérců

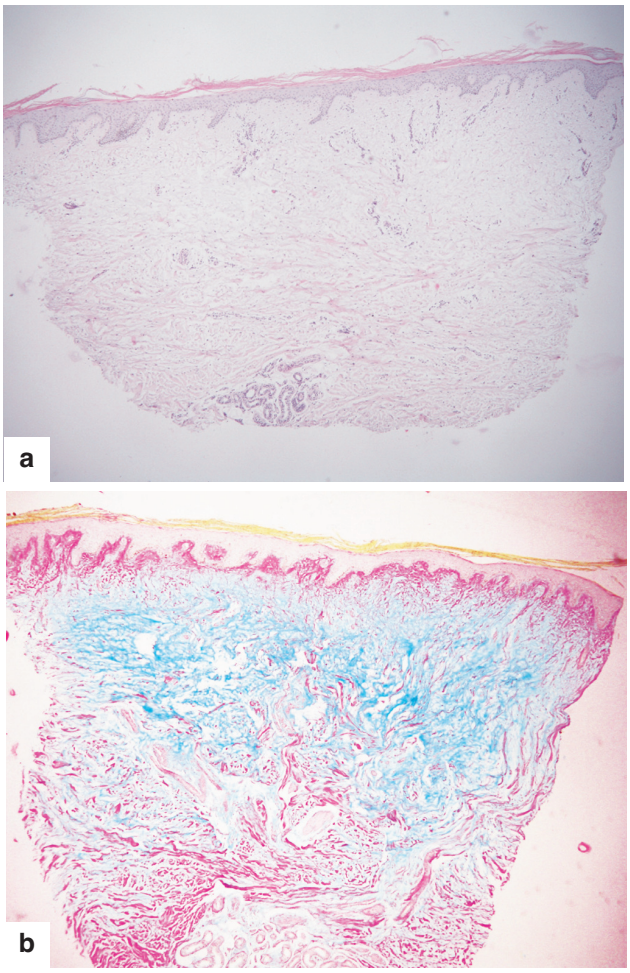

Obr. 2. Histologický nález pretibiálního myxedému
a) výrazný edém koria s projevem fenestrace mezi kolagenními snopci (HE, původní zvětšení 40krát)
b) v horních dvou třetinách koria jsou intersticiální depozita mucinu (alciánová modř, původní zvětšení 40krát).

dána denně spolu s přístrojovou lymfodrenážní terapií 1krát denně. Za několik dnů došlo k podstatné regresi lokálního nálezu.

DISKUSE

Pretibiální myxedém se vyskytuje u 1–10 % pacientů s Gravesovou chorobou [2]. Existuje několik klinických forem pretibiálního myxedému: nestlačitelný edém, ložisková forma, nodulární forma a nejzávažnější charakteru elefantiázy. Často nenápadný kožní nález může být lékařem přehlédnut vzhledem k dominujícímu očnímu postižení pacienta.

U pacientů s hypertyreózou, po tyreoidektomii nebo medikamentózní léčbě tyreostatiky dochází nejprve ke vzniku pretibiálních edémů na podkladě místního zmnožení hydrofilních glykosaminoglykanů, které vytváří noduly načervenalé či v barvě kůže, někdy žlutohnědé a voskové s výraznou kresbou folikulárních ústí, které dávají povrchu kůže v rozsahu změn typický vzhled pomerančové kůry [14]. V místě kožního postižení může být i hypertrichóza, popsána byla rovněž lokalizovaná hyperhidróza. Pretibiální lokalizace je nejčastější, nejspíše v souvislosti s častými mikrotraumaty v této lokalizaci, depozita mucinu se mohou vyskytovat i na pažích, krku, předloktích, na palcích nohou, v místech po popáleninách nebo chirurgických jizvách. Atypické lokality jsou spojovány s Koebnerovým fenoménem [4, 12]. Objevuje se rovněž v terénu chronické stasis dermatitis. Nejzávažnější klinická varianta je označována jako elephantiasis nostras verrucosa s nánosem hyperkeratóz, která vzniká u méně než 1 % případů, např. po terapii radiojódem [6]. Tyreoidální akropachie je hypertrofická osteoartropatie představující vzácný příznak hypertyreózy projevující se otokem měkkých tkání rukou a nohou, periostálním zbytněním rukou, nohou a dlouhých kostí se vznikem paličkovitých prstů někdy v kombinaci s nálezem exoftalmu a myxedému [3]. Všichni pacienti s lokalizovaným myxedémem mají v séru vysokou koncentraci protilátek proti TSH receptoru, udávající závažnost autoimunitního postižení.

Ve stimulaci fibroblastů a zvýšené tvorbě glykosaminoglykanů se uplatňují mechanismy buněčné i humorální imunity. Aktivace fibroblastů probíhá stimulací TSH receptorů na jejich povrchu protilátkami proti TSH receptoru nebo zánětlivým procesem. Dermis je infiltrována lymfocyty – více lymfocyty typu T, tyto aktivované T lymfocyty (např. následkem traumatu) uvolňují cytokiny (včetně IL-1α a TGF-ß), a stimulují tak syntézu glykosaminoglykanů. Další možný způsob aktivace fibroblastů je přes insulin-like growth factor-I receptor (IGF-IR). Sekundárně vzniká obstrukce lymfatické mikrocirkulace, která tak může celou imunitní reakci potencovat [5]. Histologické vyšetření popisuje depozita mucinu v dermis (barvení alciánovou modří), hojné fibroblasty, pouze v menší míře aktivní kolagenovou síť z krátkých a dlouhých vláken [1]. Pretibiální myxedém je třeba odlišit od „lymfedematózní mucinózy při chronické obezitě“ vyskytující se na bércích obézních osob [8, 11]. Dále diferenciální diagnostika zahrnuje sekundární edém vznikající jako důsledek chronické lymfatické obstrukce nebo žilní nedostatečnosti, diabetickou dermopatii, lichen amyloidosus, lichen planus hypertrophicus.

proLékaře.cz | 28.11.2026

Základem terapie tyreotoxikózy je stabilizace tyreostatiky a betablokátory. V ČR je jako definitivní řešení při vyšším riziku relapsů tyreotoxikózy upřednostňována totální tyreoidektomie s následnou substituční terapií L-tyroxinem. Protilátky proti TSH receptoru mohou však zůstat zvýšené i několik let po tyreoidektomii. Léčba radiojódem je populární v USA, u nás se provádí spíše výjimečně. Při průkazu aktivní endokrinní orbitopatie se nasazuje imunosupresivní terapie prednisonem.

Léčení pretibiálního myxedému je obtížné, úprava hladin hormonů štítné žlázy nevede k regresi myxedému. U mírných forem nevyžadujících léčbu dosáhne asi 50 % pacientů kompletní remise do několika let. U závažnějších forem se v terapii uplatňují kortikosteroidy zevně (lze podpořit okluzivním krytím) či intralezionálně. Chirurgické řešení není vhodné, neboť často dochází k recidivě nemoci [3]. Oktreotid (antagonista insulin-like growth factor 1) snižuje tvorbu hyaluronové kyseliny fibroblasty. Pentoxifylin inhibuje prozánětlivé cytokiny, proliferaci fibroblastů a tvorbu glykosaminoglykanů. V terapii se může uplatnit plazmaferéza, fotochemoterapie, aplikace intravenózních imunoglobulinů, opichy hyaluronidázou. Elastická komprese (případně i lymfodrenážní terapie) je vhodná v léčbě pretibiálního myxedému, který je provázen lymfatickým otokem [1, 2, 9, 10].

LITERATURA

1. BURGDORF, W. H. C., PLEWIG, G., WOLFF, H. H. Braun – Falco's Dermatology, 3rd edition, Springer, Heidelberg, 2009, p. 1265–1266, ISBN 978-3-540-29312-5.
2. BURNS, T., BREATHNACH, S., COX, N. et al. *Rook's Textbook of Dermatology*. 8th edition, Wiley-Blackwell: Singapore, 2012, p. 62.8–62.9, ISBN 978-1-4051-6169-5.
3. CETKOVSKÁ, P., PIZINGER, K., ŠTORK, J. *Kožní změny u interních onemocnění*. Grada: Praha, 2010, s. 90, ISBN 978-80-247-1004-4.
4. COUDERC, E., CANTE, V., RENAUD, O. et al. Graves' dermopathy on the big toe. *Ann. Dermatol. Venereol.,* 2013, 140, 5, p. 382–385.
5. FATOURECHI, V. Pretibial myxedema: pathophysiology and treatment options. *Am. J. Clin. Dermatol.,* 2005, 6, 5, p. 295–309.
6. GOPIE, P., NARAYNSINGH, V. Severe pretibial myxedema. *Int. J. Low Extrem. Wounds,* 2011, 10, 2, p. 91–92.
7. CHEN, CH. T., LIN J. CH. Elephantiasic pretibial myxoedema. *Indian J. Med. Res.,* 2013, 137, 3, p. 568.
8. RONGIOLETTI, F., DONATI, P., AMANTEA, A. Obesity – associated lymphoedematous mucinosis. *J. Cutan. Pathol.,* 2009, 36, 10, p. 1089–1094.
9. SHINOHARA, M., HAMASAKI, Y., KATAYAMA, I. Refractory pretibial myxoedema with response to intralesional insulin-like growth factor 1 antagonist (octreotide): down-regulation of hyaluronic acid production by the lesional fibroblasts. *Br. J. Dermatol.,* 2000, 143, 5, p. 1083–1086.
10. TARASU, N., HIGA, H., KINJOU, Y. Treatment of pretibial myxedema (PTM) with topical steroid ointment application with sealing cover (steroid occlusive dressing technique: steroid ODT) in Graves' patients. *Intern. Med.,* 2010, 49, 7, p. 665–669.
11. TOKUDA, Y., KAWACHI, S., MURATA, H. Chronic obesity lymphoedematous mucinosis: three cases of pretibial mucinosis in obese patients with pitting oedema. *Br. J. Dermatol.,* 2006, 154, 1, p. 157–161.
12. TONG, D. W., HO, K. K. Pretibial myxoedema presenting as a scar infiltrate. *Australian J. Dermatol.,* 1998, 39, 4, p. 255–257.
13. VERMA, S., RONGIOLETTI, F., BRAUN–FALCO, M. Preradial myxedema in a euthyroid male: A distinct rarity. *Dermatol. Online J.*, 2013, 19, 4, p. 9.
14. VIKTORINOVÁ, M., DITRICHOVÁ, D. Kožní projevy interních chorob. *Interní medicína pro praxi.,* 2005, 5, p. 242–249.
15. WATSON, E. M. Localized (pretibial) myxoedema. *Can. Med. Assoc. J.,* 1946, 54, 3, p. 260–265.

Poděkování doc. Pockovi, CSc. za histologické nálezy a zaslání jejich obrazové dokumentace k případu.

Do redakce došlo dne 5. 2. 2014.

Adresa pro korespondenci:
MUDr. Jana Čechovičová
Dermatovenerologické oddělení,
Šumperská nemocnice, a. s.
Nerudova 640/41
787 52 Šumperk
email: jana.cechovicova@seznam.cz