

Případ tinea corporis vyvolaný *Microsporum incurvatum*, geofilním druhem příbuzným *M. gypseum*

Lysková P.¹, Hubka V.^{2,3}, Bodnárová J.⁴

¹Laboratoř lékařské mykologie, oddělení parazitologie, mykologie a mykobakteriologie Praha, Zdravotní ústav se sídlem v Ústí nad Labem, Praha, vedoucí RNDr. Zuzana Hůzová

²Katedra botaniky, Přírodovědecká fakulta, Univerzita Karlova v Praze vedoucí doc. RNDr. Yvonne Němcová, Ph.D.

³Laboratoř genetiky a metabolismu hub, Mikrobiologický ústav, Akademie věd České republiky, v. v. i., Praha vedoucí Mgr. Miroslav Kolařík, Ph.D.

⁴Dermatovenerologická ambulance, Příbram

SOUHRN

Uvádíme kazuistiku kožní mykotické infekce typu tinea corporis u čtyřicetileté ženy. Ložisko infekce bylo lokalizované na hřbetu levé ruky a nereagovalo na úvodní lokální léčbu ciklopiroxolaminem. Změna léčby na systémovou terapii terbinafinem byla spojena s výskytem nežádoucích účinků a musela být ukončena. Ložisko bylo úspěšně vyléčeno kombinací lokálních antimykotik naftifinu a natamycinu. Jako původce infekce byl izolován zástupce geofilních dermatofytů *Microsporum incurvatum*, který je poměrně vzácně izolován z klinického materiálu a pravděpodobně žádný případ infekce zatím nebyl popsán v České republice. Identifikace izolátu byla ověřena sekvenací oblasti ITS rDNA. Vzhledem k morfologické podobnosti s druhy *M. gypseum* a *M. fulvum* je možné, že část infekcí přisuzovaných těmto druhům je ve skutečnosti způsobena právě *M. incurvatum*. Dále se v článku diskutuje o kontroverzní taxonomii druhu spolu s možnostmi, jak je možné ho rozlišit od příbuzných druhů.

Klíčová slova: *Arthroderma* – ciklopiroxolamin – dermatofytózy – naftifin – natamycin – terbinafin

SUMMARY

A Case of Tinea Corporis caused by *Microsporum Incurvatum* – a Geophilic Species related to *M. gypseum*

We present a case of mycotic infection of tinea corporis type in a forty-year old woman. The lesion was localised on the dorsal aspect of the left hand and did not react to ciclopirox olamine. The systemic therapy by terbinafine was stopped because of its side effects. The lesion was treated successfully with local antimycotics naftifine and natamycin. The geophilic dermatophyte *Microsporum incurvatum* was isolated and verified by the sequencing of ITS rDNA. This dermatophyte is rarely isolated from clinical material and probably no case was described in the Czech Republic. It is possible that some infections caused by *M. incurvatum* are attributed to *M. gypseum* and *M. fulvum* due to morphologic similarity of these species. The controversial taxonomy of this species and possibility of its differentiation from other species is discussed as well.

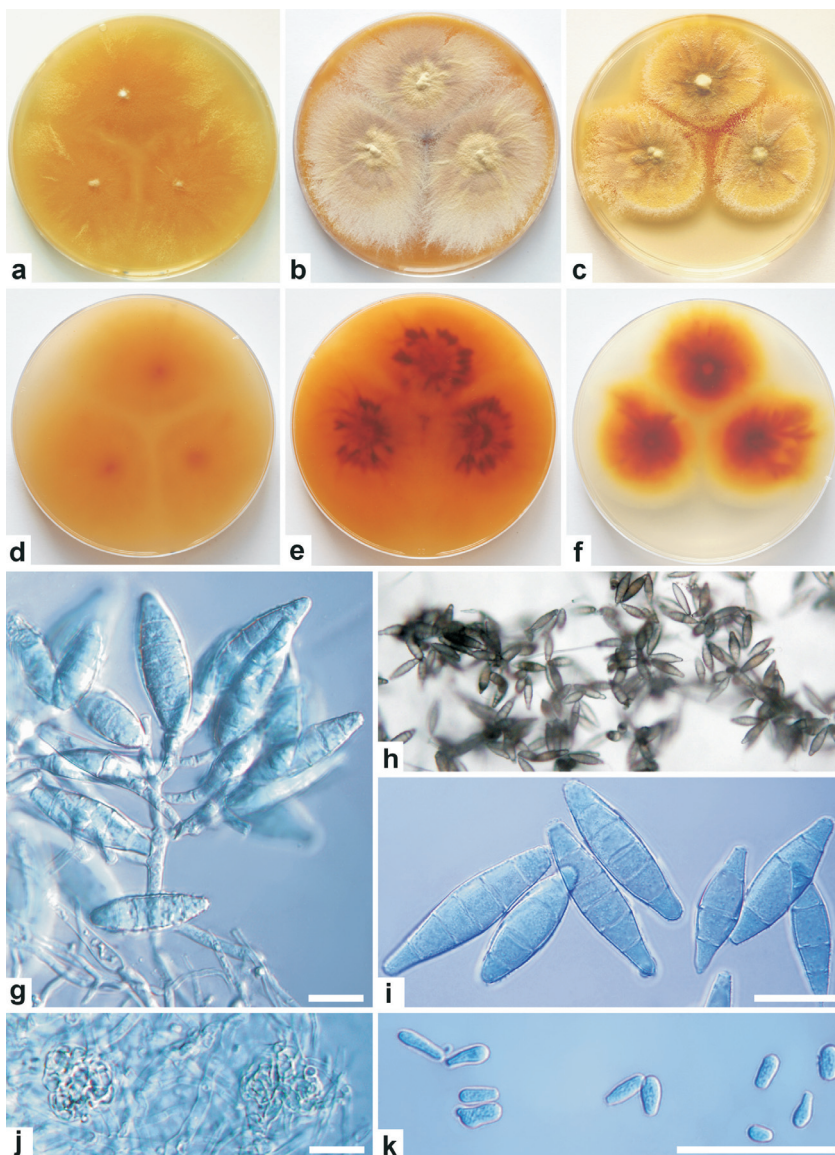
Key words: *Arthroderma* – ciclopirox olamine – dermatophytoses – naftifine – natamycin – terbinafine

Čes-slov Derm, 89, 2014, No. 4, p. 187–191

ÚVOD

Microsporum gypseum a příbuzné druhy (*M. gypseum* komplex) se vyskytují v půdě po celém světě, kde kolonizují a rozkládají substráty obsahující keratin [23, 28]. Druhy tohoto komplexu jsou nejběžnějšími geofilními druhy dermatofytů, které působí infekce u člověka a zvířat [4, 25], i když celkový počet infekcí je velmi nízký, zvláště v rozvinutých zemích. Na našem území působily tyto druhy v minulosti zhruba 1 % všech dermatofytóz [5] a tento

údaj je stále aktuální i v současnosti [13]. Existují však významné regionální odlišnosti v incidenci infekcí způsobených geofilními dermatofyty [9, 16, 24]. Počet druhů fylogeneticky blízkých *M. gypseum* se blíží deseti [7, 12], klinicky významné a morfologicky snadno zaměnitelné druhy jsou zejména *M. gypseum*, *M. fulvum* a *M. incurvatum*. Blíže příbuzným druhem je *M. persicolor*, který je morfologicky odlišný a připomíná zoofilní kmeny *T. interdigitale* (dříve označované jako *T. mentagrophytes*). Všechny zmíněné druhy jsou u nás známy z půdy [19] a s nízkou incidencí působí infekce u člověka [13].



Obr. 1. Morfologie *Microsporum incurvatum* CCF 4753

Kolonie po 14 dnech kultivované ve tmě při 25 °C na (a) MEA (agar se sladovým extraktem; Oxoid, Basingstoke, UK) a (d) reverz; (b) SGA (Sabouraudův agar; Himedia, Milano, Itálie) a (e) reverz; (c) PDA (bramborovo-dextrózový agar; Himedia, Mumbai, Indie) a (f) reverz; (g) větvený konidiof nesoucí makrokonidie; (h) makrokonidie pozorované binokulární lupou; (i) volné makrokonidie; (j) uzlovité smotky mycélia připomínající primordia plodnic; (k) mikrokonidie; měřítko g, i–k: 20 µm.

Pokud je nám známo, tak tato publikace popisuje vůbec první případ infekce způsobené *M. incurvatum* v České republice. Případ se nevymyká klasickým případům infekcí působených geofilními dermatofyty, kdy se ložisko infekce tvoří často právě na končetinách a také klasické rizikové faktory (kontakt s půdou) byly v anamnéze zastoupeny. Případ demonstruje, že léčba dermatofytóz působených geofilními druhy může být nesnadná, ať již kvůli jejím nežádoucím účinkům, nebo rezistenci infekce k předepsané léčbě.

Popis případu

Pacientka (žena, 40 let) se poprvé dostavila k lékaři dne 18. 9. 2013 s kožním ložiskem nacházejícím se na hřbetu levé ruky. Ložisko bylo velké zhruba 2 cm v průměru, mělo růžovou barvu, jemně se šupilo, mělo lehce naválité okraje a pacientce nečinilo subjektivní potíže. Pacientka jej ničím sama neléčila, a protože nezmizelo, rozhodla se navštívit lékaře. Pravidelně užívá aescin, vitamin B a progesteron. Uvedla, že během posledního roku mívá v noci silné brnění rukou. Chová kočku, psa a papouška. Občas

pracuje na zahradě a drobné poranění ruky nemůže s jistotou vyloučit. Zaměstnaná je v kravíně a v minulosti neprodělala žádný úraz, ani nikdy vážněji nestonala. Na jiné povrchové mykózy netrpí.

Vzhledem k pracovní anamnéze a klinickému obrazu byl odebrán stěr na mykologické vyšetření, který byl kultivačně pozitivní. Původce byl morfologicky určen jako *M. gypseum* (obr. 1). Identifikace byla později upřesněna sekvenací ITS oblasti a části LSU oblasti ribozomální DNA (amplifikace byla provedena pomocí primerů ITS1F a NL4 za podmínek popsaných dříve [9], sekvenace byla provedena za použití obou koncových primerů). Sekvence ITS oblasti vykazovala 100% shodu se sekvencí ex-typového kmenu *Arthroderma incurvatum* CBS 174.64 (AY176738) při použití serveru BLAST (<http://blast.ncbi.nlm.nih.gov/Blast.cgi>). Sekvence byla uložena do EMBL databáze (European Molecular Biology Laboratory) a je dostupná pod přístupovým číslem LM644235. Izolát byl uložen do Sbírkvy kultur hub (CCF – Culture Collection of Fungi) na katedře botaniky Přírodovědecké fakulty UK v Praze pod číslem CCF 4753.

Pacientce byla nasazena lokální léčba roztokem ciklopiroxolaminu 2krát denně spolu s krémem s triamcinolone aplikovaným na noc. Na kontrolu se pacientka dostavila dne 8. 10. 2013, kdy ložisko začalo svědit, ale zůstávalo beze změny, nové projevy se nevytvořily. Léčba byla ponechána stejná. Při následující kontrole dne 13. 11. 2013 bylo zjištěno, že infekce stále přetrvává, navíc se v okolí ojediněle vytvořily drobné růžové papuly o velikosti prosa. Terapie byla proto změněna a byl nasazen systémově terbinafin v tabletách (250 mg denně) a zároveň předepsána lokálně Castellaniho tinktura 2krát denně (vodný roztok kyseliny borité, fenolu, resorcinolu, fuchsinu, alkoholu a acetonu) spolu s Whitfieldovou masťou s keratolytickým účinkem na noc (obsahuje kyselinu benzoovou a salicylovou). Po nasazení celkové léčby terbinafinem pacientka dostala velmi silný vodnatý průjem, léky byly proto vysazeny a následně během čtyř dnů došlo k vymizení obtíží. Zároveň došlo pravděpodobně po změně lokální léčbě k alergické reakci na Castellaniho tinkturu anebo Whitfieldovu masť a při další kontrole 27. 11. 2013 bylo zjištěno, že došlo k celkovému zvětšení ložiska do velikosti 4 x 3,5 cm. Na periférii byly roztroušené lividní papuly a po celé dorzální ploše levého předloktí byl patrný erytém kůže se splývajícími drobnými růžovými papulkami, z nichž některé měly na povrchu drobnou červenohnědou krustu. Ojedinělé papulky se vytvořily i na volární ploše předloktí. Alergickou zánětlivou reakci doprovázelo silné svědění, které se projevovalo také na zádech a na stehně levé dolní končetiny. Byl proveden kontrolní stěr z kůže na mykologické a bakteriologické vyšetření. V bakteriologickém vyšetření byl kultivován koagulóza negativní *Staphylococcus* sp. Pacientce byl předepsán loratadin v tabletách a lokálně betamethason na alergický ekzém. Na mykotické ložisko byl nasazen lokálně naftifin roztok 2krát denně a natamycin krém 1krát denně na noc.

Při další kontrole 2. 12. 2013 bylo patrné výrazné zlepšení. Po aplikaci antialergik a antihistaminik bylo dosaženo zmírnění a postupného odeznívání alergických projevů. Zároveň při terapii kombinací lokálních antimykotik (roztoku s naftifinem a krémem s obsahem natamycinu) došlo k vyblednutí a vyhlazení mykotického ložiska, proto se pokračovalo ve stávající léčbě. Při poslední kontrole dne 20. 12. 2013 bylo levé předloktí prakticky zhojeno, vizuálně byla viditelná pouze nepatrná barevná změna kůže.

DISKUSE

Druhy blízké *M. gypseum* jsou heterotalické (tzn. že k produkci pohlavního stadia jsou zapotřebí dva opačně ladění jedinci). Hranice mezi biologickými druhy může být zjištěna pomocí křížících experimentů, kterými je zjištěna mezidruhová reprodukční bariéra. Výsledky těchto pokusů u geofilních dermatofytů dobře odpovídají výsledkům fylogenetických studií založených na molekulárně genetických datech [7]. V laboratoři je třeba dodržet specifické podmínky (médiu, teplota, dodání zdroje keratinu) k navození pohlavního stadia *in vitro*. Křížícími experimenty byly v minulosti v rámci komplexu *M. gypseum*

vymezeny tři hlavní biologické druhy nazvané podle pohlavního stadia *Arthroderma* (syn. *Nannizzia*) jako *A. gypseum*, *A. fulvum* a *A. incurvatum* [28, 27]. V době, kdy kvůli duální nomenklatuře hub musely mít houby různá jména pro anamorfu (nepohlavní stadium) a teleomorf (pohlavní stadium), nebylo s tímto pravidlem nakládáno u všech druhů stejně. Zatímco *A. gypseum* a *A. fulvum* měly vlastní jména pro nepohlavní stadium (*M. gypseum* a *M. fulvum*), pro *A. incurvatum* takové jméno nebylo vytvořeno a používalo se jméno *M. gypseum*. Dva různé biologické druhy (*A. gypseum* i *A. incurvatum*) tak měly stejné jméno pro nepohlavní stadium (*M. gypseum*) a z toho pramenila řada omylů a nejednoznačností v literatuře. Jméno *M. incurvatum* bylo oficiálně vytvořeno teprve v nedávné době [29].

Druh *M. incurvatum* může být snadno zaměněn za jeho morfologicky podobné příbuzné, *M. fulvum* a *M. gypseum* [6, 28]. Rozdíly v mikromorfologii nepohlavních i pohlavních stadií jsou minimální a zajištění křížících experimentů v rutinní laboratoři je těžko představitelné a náročné na provedení. Pro makrokonidie *M. fulvum* se uvádí, že jsou především cylindrické, ve středu jen málo rozšířené a jejich vrcholy jsou oblé. Druhy *M. gypseum* a *M. incurvatum* naproti tomu mají hlavně větvenovitě a dlouze eliptické makrokonidie s více zašpičatělým apexem [28]. V praxi se pro rozlišení druhů zdá jako nevhodnější makromorfologie kultur na MEA (malt extrakt agar) a růstové parametry druhů. *M. gypseum* roste rychleji než *M. incurvatum* a *M. fulvum* při teplotách 25–30 °C (kolonie *M. gypseum* přesahují 40 mm za 7 dní, zbylé 2 druhy mají menší kolonie) [12, 13]. Kolonie *M. gypseum* jsou velmi nízké, granulární, okrové až skořicově hnědé; kolonie *M. fulvum* jsou podobné, ale více vzdušné (chmýřité); kolonie *M. incurvatum* rostou převážně pod povrchem agaru (submerzní růst), jsou zbarvené do oranžova až jantarově a na povrchu je jen tenká vrstva konidioforů nesoucích makrokonidie (viz obr. 1). Nejspolehlivější v rozlišení druhů jsou dnes molekulární metody [12].

Druh *M. incurvatum* (syn. *Nannizzia incurvata*, *Arthroderma incurvatum*) byl u nás izolován z peří a vývržků ptáků [10, 21], ale je zřejmé, že v minulosti byl tento druh z velké míry zaměňován, či dokonce považován za synonymum *M. gypseum*. Spolehlivý údaj o výskytu tohoto druhu z minulosti na našem území tedy nemáme (křížící experimenty nebyly prováděny). Záchyt druhu *M. incurvatum* popsáný v tomto článku je tedy cenný nejen z pohledu přesné identifikace, ale pravděpodobně se také jedná o vůbec první popsáný případ infekce tímto druhem u nás.

Infekce způsobené druhy z komplexu *M. gypseum* se klinicky manifestují převážně jako tinea corporis [3, 9, 18, 20, 24] nebo tinea capitis [3, 9, 14, 20, 24], tinea barbae [24] a tinea faciei [24], nejčastějšími lokalitami je kůže končetin, hlavy a krku. Byly popsány i případy onychomykózy [20, 24] a vzácné systémové infekce u imunokompromitovaných pacientů [22]. Ověřených infekcí způsobených přímo *M. incurvatum* je známo poměrně málo. Byly popsány jak případy tinea corporis (končetiny, obličej) [4, 28, 27], tak tinea capitis (hlavně typu kerion)

[4, 14] u člověka. Znamé jsou ale i infekce u psů a koček [4, 29].

K infekci kůže na hřbetu levé ruky došlo u naší pacientky nejspíše kontaktem s půdou kontaminovanou sporiemi. Co se týká léčby dermatomykóz, je doporučována terapie lokální, v případě neúspěchu celková [7, 15, 30]. Autoři Gupta a Cooper pro primární léčbu tinea corporis doporučují lokální terapii včetně ciklopiroxolaminu a naftifinu [7]. Ciklopiroxolamin je širokospektré antimykotikum s výraznou penetrační schopností, dokonce i do nehtové ploténky [26]. V našem případě ale osmítýdenní lokální terapie tímto preparátem účinná nebyla. Efekt následné systémové léčby terbinafinem nebylo možné posoudit z důvodu intolerance preparátu (ukončení léčby po objevení se silného průjmu). Terbinafin je v léčbě dermatomykóz vyvolaných vláknitými houbami (včetně druhů *Microsporum*) obvykle velmi účinný, avšak systémové podání může vyvolávat nežádoucí účinky, z nichž mezi nejčastější patří právě průjem nebo lékové exantémy [2, 19, 26]. U pacientky, kromě průjmu, došlo také k výrazné systémové alergické reakci, pravděpodobně na aplikovanou tinkturu nebo mast, mohlo se však také jednat o nežádoucí efekt terapie terbinafinem [15]. Po selhání terapie ciklopiroxolaminem a objevení se nežádoucích projevů při systémové terapii terbinafinem, byla jako alternativa zvolena kombinace lokálních preparátů naftifinu a natamycinu. Podle rychlého zlepšení klinického obrazu lze usuzovat, že izolát *M. incurvatum* byl dobře citlivý přinejmenším k některému z preparátů (popř. k oběma; nelze též vyloučit synergický efekt). Naopak neúspěch léčby při terapii ciklopiroxolaminem byl s největší pravděpodobností způsoben sníženou citlivostí, případně rezistencí, izolátu k tomuto preparátu. Podle dostupných literárních dat jsou hodnoty MIC (minimální inhibiční koncentrace) zástupců *M. gypseum* komplexu pro ciklopiroxolamin variabilní, žádné izoláty identifikované jako *M. incurvatum* však nebyly testovány [1, 17]. Také nebyla publikována žádná studie, která by testovala izoláty *M. gypseum* komplexu identifikované molekulárními metodami. Není proto jasné, zda zjištěná vysoká variabilita např. v citlivostech izolátů *M. gypseum* odpovídá skutečně vnitrodruhové variabilitě, nebo zda byly pod identifikací *M. gypseum* testovány i jiné druhy komplexu.

ZÁVĚR

Infekce působené geofilními dermatofyty jsou v našich podmínkách poměrně vzácné. Předkládaná kazuistika popisuje případ tinea corporis způsobený málo běžným druhem *M. incurvatum*. Infekce nereagovala na osmítýdenní lokální léčbu ciklopiroxolaminem, byla komplikována vedlejšími účinky systémové léčby terbinafinem a nakonec byla zvládnuta kombinací lokálních antimykotik naftifinu a natamycinu. Cílem kazuistiky je také poukázat na to, že mezi izoláty tradičně identifikovanými jako *M. gypseum* se skrývají také další druhy, zejména *M. fulvum* a *M. incurvatum*.

Poděkování: Projekt byl podpořen projekty GAUK 1344214.

Chtěli bychom poděkovat MUDr. Romaně Filové z laboratoře mikrobiologie a parazitologie Příbram za zaslání kmene *M. incurvatum* k dourčení.

LITERATURA

- ADIMI, P., HASHEMI, S.J., MAHMOUDI, M. et al. In vitro activity of 10 antifungal agents against 320 dermatophytes strains using microdilution method in Theran. *Iran J. Pharm. Res.*, 2013, 12, 3, p. 537–545.
- BUCHTA, V., SLEZÁK, R., ŠPAČEK, J. et al. Současné možnosti léčby kožních a slizničních mykóz. *Klin. Farmakol. Farm.*, 2008, 22, p. 72–75.
- DALTON, J.E., SLAUGHTER, J.C., JENKINS, R.E., PHELPS, S., HACKNEY, V.C. Microsporiasis due to *Microsporum fulvum*. *J. Investig. Dermatol.*, 1950, 15, p. 421–423.
- DEMANGE, C., COTET-AUDONNEAU, N., KOMBILA, M. et al. *Microsporum gypseum* complex in man and animals. *J. Med. Vet. Mycol.*, 1992, 30, p. 301–308.
- DVOŘÁK, J., OTČENÁŠEK, M., HUBÁLEK, Z. Die Dermatophytenflora Ostböhmens. *Mykosen*, 1969, 12, p. 183–190.
- FRAGNER, P., HEJTMÁNEK, M. *Určování dermatofytů*. Olomouc: Univerzita Palackého v Olomouci, 1990, 190 p.
- GRÄSER, Y., SCOTT, J., SUMMERBELL, R. The new species concept in dermatophytes – a polyphasic approach. *Mycopathologia*, 2008, 166, p. 239–256.
- GUPTA, A. K., COOPER, E. A. Updates in antifungal therapy of dermatophytosis. *Mycopathologia*, 2008, 166, p. 353–367.
- HAYASHI, N., TOSHITANI, S. Human infections with *Microsporum gypseum* in Japan. *Mycoses*, 1983, 26, p. 337–345.
- HUBÁLEK, Z. Fungi associated with free-living birds in Czechoslovakia and Yugoslavia. *Acta Sci. Nat. Brno*, 1974, 8, p. 1–62.
- HUBKA, V., KUBÁTOVÁ, A., MALLÁTOVÁ, N. et al. Rare and new aetiological agents revealed among 178 clinical *Aspergillus* strains obtained from Czech patients and characterised by molecular sequencing. *Med. Mycol.*, 2012, 50, p. 601–610.
- HUBKA, V., DOBIÁŠOVÁ, S., DOBIÁŠ, R., KOLAŘÍK, M. *Microsporum aenigmaticum* sp. nov. from *M. gypseum* complex, isolated as a cause of tinea corporis. *Med. Mycol.*, 2014, 52, p. doi:10.1093/mmy/ myt1033.
- HUBKA, V., DOBIÁŠOVÁ, S., MENCL, K., et al. Infekce geofilními dermatofyty v ČR: výsledky dvouleté studie. *Ces.-slov. Dermatol.*, 2014, p. 4, p. 00–00.
- IWASAWA, M. T., TOGAWA, Y., AKITA, F. et al. Kerion celsi due to *Arthroderma incurvatum* infection in a Sri Lankan child: species identification and analysis of area-dependent genetic polymorphism. *Med. Mycol.*, 2012, 50, p. 690–698.
- JEDLIČKOVÁ, A., MAŠATA, J., SKOŘEPOVÁ, M. *Lokální mykózy*. Praha: Maxdorf, 2008, 176 p.
- JESKE, J., LUPA, S., SENECZKO, F., GŁOWACKA, A., OCHĆKA-SZYMAŃSKA, A. Epidemiology of dermatomycoses of humans in Central Poland. Part V. Tinea corporis. *Mycoses*, 1999, 42, p. 661–663.

17. MAGAGNIN, C. M., VIEIRA, F. J., MACHADO, M., et al. Antifungal susceptibility of dermatophytes isolated from patients with chronic renal failure. *An. Bras. Dermatol.*, 2011, 86, 4, p. 694–701.
18. NOURIPOUR-SISAKHT, S., REZAEI-MATEHKOLAEI, A., ABASTABAR, M. et al. *Microsporum fulvum*, an ignored pathogenic dermatophyte: a new clinical isolation from Iran. *Mycopathologia*, 2013, 176, p. 157–160.
19. NOVÁKOVÁ, A., ŠIMONOVICOVÁ, A., KUBÁTOVÁ, A. List of cultivable microfungi recorded from soils, soil related substrates and underground environment of the Czech and Slovak Republics. *Mycotaxon*, 2012, 119, p. 1–186. Dostupné na [www: http://www.mycotaxon.com/resources/weblists.html](http://www.mycotaxon.com/resources/weblists.html).
20. ONSBERG, P. Human infections with *Microsporum gypseum* in Denmark. *Brit. J. Dermatol.*, 1978, 99, p. 527–530.
21. OTCENÁŠEK, M., HUDEC, K., HUBÁLEK, Z., DVOŘÁK, J. Keratinophilic fungi from the nests of birds in Czechoslovakia. *Sabouraudia*, 1967, 5, p. 350–354.
22. PORRO, A. M., YOSHIOKA, M. C., KAMINSKI, S. K. et al. Disseminated dermatophytosis caused by *Microsporum gypseum* in two patients with the acquired immunodeficiency syndrome. *Mycopathologia*, 1997, 137, p. 9–12.
23. RANGANATHAN, S., BALAJEE, S. *Microsporum gypseum* complex in Madras, India. *Mycoses*, 2000, 43, p. 177–180.
24. ROMANO, C., MASSAI, L., GALLO, A., FIMIANI, M. *Microsporum gypseum* infection in the Siena area in 2005–2006. *Mycoses*, 2009, 52, p. 67–71.
25. SEEBACHER, C., BOUCHARA, J-P., MIGNON, B. Updates on the epidemiology of dermatophyte infections. *Mycopathologia*, 2008, 166, p. 335–352.
26. SKOŘEPOVÁ, M. Antimykotika z pohledu dermatologa. *Remedia*, 2002, 12, p. 51–54.
27. STOCKDALE, P. M. *Nannizzia incurvata* gen. nov., sp. nov., a perfect state of *Microsporum gypseum* (Bodin) Guirart et Grigorakis. *Med. Mycol.*, 1962, 1, p. 41–48.
28. STOCKDALE, P. M. The *Microsporum gypseum* complex (*Nannizzia incurvata* Stockd., *N. gypsea* (Nann.) comb. nov., *N. fulva* sp. nov.). *Med. Mycol.*, 1964, 3, p. 114–126.
29. SUN, P. L., MU, C. A., FAN, C. C., et al. Cat favus caused by *Microsporum incurvatum* comb. nov.: The clinical and histopathological features and molecular phylogeny. *Med. Mycol.*, 2014, 52, p. 276–284.
30. VOSMÍK, F., SKOŘEPOVÁ, M. *Dermatomykózy*. Praha: Galén, 1995, 140 p.

Do redakce došlo dne 3. 7. 2014.

Adresa pro korespondenci:
 RNDr. Pavlína Lysková
 Laboratoř lékařské mykologie
 Zdravotní ústav se sídlem v Ústí nad Labem
 pracoviště Praha
 Sokolovská 60
 182 00 Praha 8
 e-mail: pavlina.lyskova@zuusti.cz