

Dermatochirurgie a její zásadní postavení v oboru dermatovenerologie

Drlík L., Strouhalová I., Paťavová V.

Dermatovenerologické oddělení, Šumperská nemocnice, a. s.
přednosta prim. MUDr. Lubomír Drlík

SOUHRN

Autoři v článku shrnují své mnohaleté zkušenosti v dermatochirurgii. Zdůrazňují její zásadní postavení v dermatologii z hlediska prospěšnosti pro pacienty. Tento fakt dokumentují zejména statistickými údaji časných záchytů maligních lézí. Dermatochirurgie má také důležitý význam v souvislosti s úzkou spoluprací s histopatologií a pro integritu oboru dermatovenerologie.

Klíčová slova: dermatochirurgie – časný záchyt tumorů

SUMMARY

Dermatosurgery and its Crucial Position in the Field of Dermatology and Venereology

In this article the authors summarize their long-standing experience in dermatosurgery. They emphasize its outstanding position in dermatology from the point of view of patient's benefit. This fact is illustrated with statistical figures of early detection of malignant tumors. Dermatosurgery is also of great importance for the close cooperation with histopathologists and for the integrity of dermatovenerology.

Key words: dermatosurgery – early detection of tumors

Čes-slov Derm, 88, 2013, No. 4, p. 184–188

ÚVOD

Na německých dermatologických klinikách představují dermatochirurgičtí pacienti kolem 30 % hospitalizovaných [1]. V České republice je toto zastoupení velmi odlišné, dermatochirurgii a zejména dermatoonkochirurgii se věnuje podstatně méně pracovišť než v německy mluvících zemích. Ve valné části jsou naplněny pouze jednodušší výkony – probatorní excize, odstraňování névů a výkony v rámci korektivní dermatologie. Protože je dermatochirurgie důležitou, ale ne zcela dostatečně rozvíjenou součástí dermatovenerologické péče v ambulantních i lůžkových zařízeních v České republice, uvádíme pohledy a zkušenosti našeho pracoviště na tuto činnost.

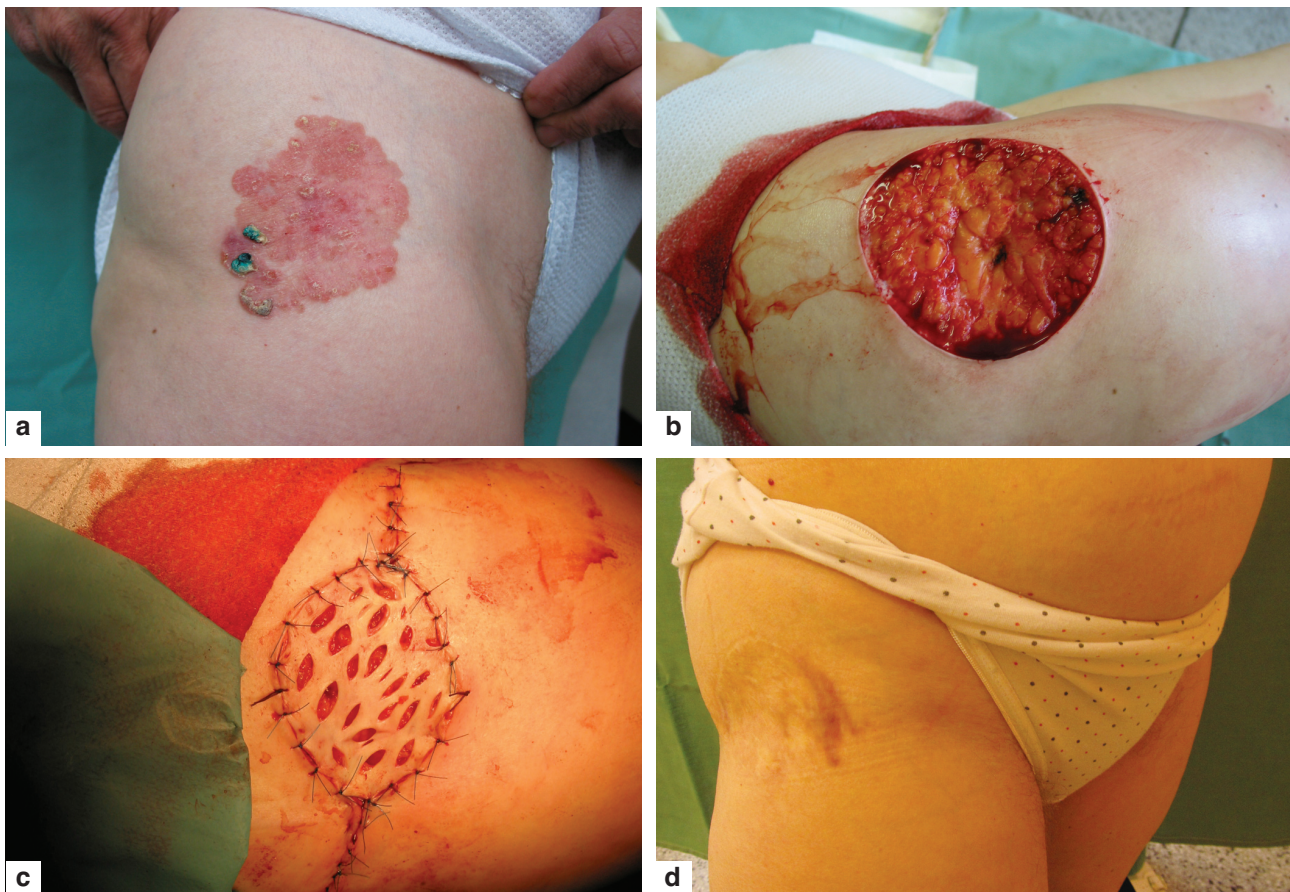
DERMATOCHIRURGIE

Dermatochirurgický sálek je centrem dění – soustředí se na něm prakticky všechny zajímavé dermatologické případy, které vyžadují pomoc histopatologa, dochází k rozšíření klinických a ikonografických zkušeností zainteresovaných lékařů. Pokud dermatolog pracuje na operačním sálku, má možnost znovu zhodnotit problematiku léze a může stanovit druhou, kvalitnější klinickou diagnó-

zu (“druhé čtení”). Je zde časová možnost ke zhotovení klinických i dermatoskopických fotografií a jejich on line přenos spolupracujícím histopatologům. Důsledná snaha o krátké objednací doby je zárukou nezanedbnání problematických případů – se vždy pohotově připraveným skalpelem a pracovním návykem histologického monitorování některých patologických procesů v čase můžeme dosáhnout např. časných záchytů spinaliomů v bércových vředech, Pagetovy choroby, nepromeškání časných stadií melanomu a dalších kožních tumorů.

V této souvislosti je možno zmínit, že i množství tzv. malých výkonů, které jsou prováděny na základě pečlivého dermatoskopického vyšetření v ambulancích, přináší benefit v podobě diagnostikování zhruba 10 % melanomů horizontálně menších než 3 mm. Dalším pozitivem je velmi dobrý poměr záchytu melanomů in situ k invazivním melanomům, stejně tak jako odstranění velkého množství hraničních melanocytárních lézí.

Výhodou operujícího dermatologa oproti všeobecnému chirurgovi jsou lepší výsledky – dodržení bezpečnostních okrajů, méně dosahů ke spodině a méně reexcizií. Nejsou prováděny zbytečně velké výkony, dochází ke správnému určení lokality k provedení probatorních excizií. Dermatochirurg má užší vztah k problematice a konkrétním pacientům. To se projeví i v opačném směru, kdy námi operovaní pacienti mají lepší compliance v dalším sledování



Obr. 1. Morbus Bowen kyčelní oblasti

při dispenzárních kontrolách. Dlouhodobé výsledky jsou srovnatelné s výsledky plastických chirurgů, zcela minimálně vznikají hnisavé či jiné komplikace. Je třeba zdůraznit, že dobrý estetický výsledek je důležitý také u pacientů velmi pokročilého věku (obr. 1, 2).

Dermatochirurg by měl provádět jen takové výkony, u kterých vyřeší případné komplikace. Velkou roli hraje oboustranná spolupráce s jinými operačními obory, kdy pro chirurgy je cenné upřesnění či stanovení diagnózy konzultací dermatologa, pokud se pacient dostaví primárně na chirurgické pracoviště. K třídění pacientů k výkonům na dermatochirurgii a chirurgii – nelze vybírat lehčí výkony, to by mohlo vést k přehlížení ze strany chirurgů, nicméně se snažíme důsledně o to, aby operace pro dermatologa zajímavých případů proběhly vždy na dermatochirurgickém sálku.

Dalším pozitivem dermatochirurgické praxe je, že pacient dochází na převazy a posléze na odstranění stehů na naše pracoviště, kde jsou sdělovány histologické nálezy a určovány termíny dalších kontrol, stanovována léčba, sepisována onkologická hlášení a jsou zváni k vyšetření rodinní příslušníci. To vše je velmi praktické a oproti pacientům poslaným k operacím na chirurgická pracoviště odpadají duplicitní návštěvy. Případy, které lze v dermatoonkologii řešit operativně, vždy operujeme. Kryolizace a kryodestrukce i léčba imiquimodem bývají často insuficientní a jsou námi indikovány pouze v omezených přípa-

dech za pečlivého follow-up (tuto skutečnost uvádíme zejména po získání negativních zkušeností s malignizujícími keratomy). Pro dermatologa je práce na operačním sálku velmi vítanou změnou rytmu oproti pracovnímu týdnu strávenému ambulantní činností.

Výše uvedený určitý pracovní entuziasmus, díky kterému se snažíme neodsouvat operace na později (hlavně ne tzv. po létě, po prázdninách – poté může dojít v důsledku horší spolupráce pacienta k 4–6měsíčnímu zdržení) a řešit problémy co nejdříve, chrání pacienty (a také nás forenzně). I přes veškeré klinické zkušenosti existují stále nepříjemná překvapení, kdy poměrně nenápadný dermatofibrom je histologicky odečten jako fibrosarkom a ganglion či lipom jako liposarkom. S tím do určité míry souvisí i to, že jen malé procento výkonů provádíme na přímé úhrady, což v důsledku znamená, že pacient se neobává přijít na naše pracoviště z finančních důvodů. Dosahujeme tak časných záchytů tumorů a prekanceróz, existuje jen málo případů zanedbaných ze strany nemocných. Další skutečností je, že pacient primárně poslaný na dermatochirurgický cash výkon může mít další závažnou nebo zajímavou diagnózu.

Operátor v dermatochirurgii má stejnou zodpovědnost za operační tým jako v každém jiném oboru. Musí trvat na pečlivé předoperační přípravě pacienta, která začíná anamnézou na možné alergie, neurologická paroxysmální onemocnění, kolapsy, krvácivé stavy. Při užívání warfari-

Tabulka 2. Statistické údaje operací maligních melanomů za tříleté období

	2010			2011			2012		
	ženy	muži	celkem průměr	ženy	muži	celkem průměr	ženy	muži	celkem průměr
		20	22	42	15	18	33	25	27
Rozdělení MM									
in situ	10	9	45,20 %	7	3	30,30 %	7	14	40,40 %
SSM	6	11	40,48 %	6	11	51,50 %	15	10	48,10 %
LMM	1	0	2,38 %	1	1	6,10 %	0	1	1,90 %
paranazálních dutin	0	0	0	1	0	3,00 %	0	0	0
NM	3	2	11,90 %	0	3	9,10 %	3	2	9,60 %
Průměrný věk (let)	46	62	54	57	65	61	46	61	54
Věk pacientů (let)									
21–30	4	1	11,90 %	1	1	6,06 %	7	0	13,46 %
31–40	6	2	19,05 %	3	0	9,09 %	6	3	17,31 %
41–50	3	5	19,05 %	2	3	15,15 %	4	3	13,46 %
51–60	6	5	26,20 %	2	3	15,15 %	4	10	26,92 %
61–70	1	7	19,05 %	5	4	27,27 %	3	3	11,54 %
71–80	0	1	2,40 %	1	6	21,21 %	0	5	9,62 %
81–90	0	1	2,40 %	1	1	6,06 %	1	2	5,77 %
Clark II	6	7	30,95 %	4	9	39,40 %	10	7	32,70 %
Clark III	1	4	11,90 %	3	4	21,20 %	4	4	15,40 %
Clark IV	3	2	11,90 %	0	1	3,03 %	3	1	7,70 %
Breslow průměr v mm	0,96	0,78	0,87	0,57	0,62	0,6	0,89	0,51	0,7
Rozměr léze v mm	7,72	15,5	11,59	4,93	8,39	6,66	5,12	6,26	5,7
Lokalizace léze									
Hlava	1	2	7,10 %	1	2	9,09 %	1	3	7,69 %
Horní končetiny	4	4	19,05 %	2	3	15,15 %	6	4	19,23 %
Dolní končetiny	3	0	7,10 %	3	2	15,15 %	5	2	13,46 %
Trup	12	16	66,70 %	8	12	60,60 %	13	18	59,62 %
in situ			45,20 %			30,30 %			40,40 %
Ostatní			54,80 %			69,70 %			59,60 %
Sentinelová uzlina pozit.			3 tj. 7,1 %			3 tj. 9,1 %			2 tj. 3,8 %
Mimo dermat. (chir., ORL, onk.)			4 tj. 9,5%			5 tj. 15,1%			3 tj. 5,8 %

nu je nutné předoperačně vyšetřovat hodnotu protrombinového testu (bezpodmínečně u větších výkonů), dále vyhodnotit případná kardiologická rizika, dbát opatrnosti při peroperační diatermokoagulaci cév u pacientů s kardiostimulátory. Je také nezbytné mít k dispozici pomůcky pro resuscitaci a u rizikových pacientů předoperačně zavádět intravenózní kanyly. Operace je vhodné provádět s asistencí dalšího lékaře. Je také nutné eliminovat riziko pro personál – vyšetřovat pacienty k vyloučení sérových hepatitid apod.

Velký podíl dermatochirurgie v práci dermatologického oddělení znamená významný ekonomický přínos v bodech, unicitních rodných číslech, racionální využití lůžek i snížení průměrné doby hospitalizace. Docílí se také tzv. rozkročení oboru a nabídnutí péče širokému spektru případů. To vede k získání pacientů se zajímavými dermatózami pro výukové a publikační účely.

NAŠE ZKUŠENOSTI

Operační dermatologie má na našem oddělení 20letou tradici. Spektrum výkonů zahrnuje operace všech kožních

tumorů včetně nízkorizikových melanomů, pigmentových névů, volné transplantáty a jednoduché posuny ke krytí defektů po operacích tumorů. Provádíme výkony na nehtovém valu, exstirpace lipomů, ateromů, výkony v rámci korektivní dermatologie, štěpy podle Reverdina a volné transplantáty v léčbě bércových vředů. Operujeme také v oblasti očních víček, rtů, boltců, preputia a glandu. Úzce spolupracujeme zejména s klinikou plastické chirurgie Fakultní nemocnice v Olomouci, kam odesíláme pacienty s melanomy, kteří jsou indikováni k vyšetření sentinelové uzliny radioizotopovými metodami, a pacienty k výkonům, které přesahují naše možnosti. Ročně operujeme 2 500–3 000 pacientů s širokým spektrem diagnóz (tab. 1 a 2). Počty námi zachycených a operovaných maligních melanomů jsou zhruba poloviční oproti vídeňským autorům [5]. Pokud srovnáváme další údaje, pak průměrná hloubka invaze podle Breslowa našich pacientů je 0,6–0,87, vídeňští autoři udávají rozmezí 0,6–0,8 mm. Většina maligních melanomů z našeho spádu mělo hodnotu Clark II v převaze 1,5–2 : 1 oproti Clark III–V. Vídeňští autoři měli vyšší počty Clark III–V. Poměr zachycených a operovaných maligních melanomů in situ k invazivním melanomům je velmi dobrý – 30

až 45 % . Podobně prof. Tschandl ve své práci udává 41 % [5]. Jiní autoři uvádějí pod 20 % [11]. Lepšího výsledku bylo dosaženo v multicentrické studii sledování pigmentových lézí, kde byl poměr melanomů in situ k invazivním melanomům 54,6 % : 45,4 % [8]. Nicméně v tomto případě nešlo o běžnou dermatoonkologickou práci, ale o sledování selektovaných případů.

Horizontální průměr melanomů na našem pracovišti je 5,7, respektive 6,6 mm (údaj 11,59 v roce 2010 byl zkrácen jedním zanedbaným monstrózním melanomem). Je tradičně udáváno, že maligní melanomy jsou jen výjimečně menší než 0,4–0,5 mm [9]. Na našem pracovišti je tohoto čísla dosaženo téměř jako průměru (!). Dalším významným údajem je 10 % melanomů menších než 3 mm. Katalinic et al. udává 17 % menších než 6 mm [6]. Počty pacientů s pozitivním nálezem sentinelových uzlin (7 %) jsou srovnatelné s literárními údaji [10]. Mimo náš dermatochirurgický sál je ve spádové oblasti cca 140 tisíc obyvatel operováno pouze 10 % pacientů s maligními melanomy. V tom jsou započtení také pacienti odeslaní k řešení na kliniku plastické chirurgie. Dále operujeme průměrně 190 bazaliomů za rok – poměr muži : ženy 1,1–1,15 : 1, incidence 80% ve věku nad 60 let, s predilekcí na obličej v 47 % případů. Spinocelulární karcinomy mají na našem sálku průměrnou frekvenci 20 případů za rok s převahou mužů 3 : 2 a věkem výskytu v 85 % nad 70 let, 40 % případů na obličej. Morbus Bowen průměrně 15 případů za rok, v 90 % jde o pacienty starší 60 let.

ZÁVĚR

Dermatochirurgie je základním stavebním kamenem dermatologické péče. Vysoké počty pacientů indikovaných z našich ambulancí k operačnímu řešení přinášejí výsledky zejména v časném záchytu tumorů. Dalším pozitivním důsledkem dermatologické operativy je možnost vzájemné úzké spolupráce s histopatologií na velkém množství společných případů a také mnoho zachycených vzácných dermatóz.

LITERATURA

1. BEIKERT, F. C., STADLER, R., KAUFMANN, R. et al. Leistungsprofile der Deutschen Universitäts-Hautkliniken.

- JDDG: *Journal der Deutschen Dermatologischen Gesellschaft*, 2013, 2, 11, p. 170–177.
2. ELSTON, D. Practical advice regarding problematic pigmented lesions. *J. Am. Acad. Dermatol.*, 2012, 67, p. 148–155.
3. FREY, T. Korektivní dermatologie. *Čes.-slov. Derm.*, 2010, 1, 85, p. 5–13.
4. KAUFMANN, R., LANDES, E. *Dermatologische operationen: Farbatlas und Lehrbuch der Hautchirurgie*. 2. völlig neu bearbeitete und erweiterte Auflage. Georg Thieme Verlag Stuttgart-New York, 1992, pp. 235, ISBN 3-13-700602.
5. TSCHANDL, P., PEHAMBERGER, H., KITTLER, H. Zeitliche Trends in der Melanom-diagnostik an einer Universitätsklinik. *JDDG, Journal der Deutschen Dermatologischen Gesellschaft*, 2013, 3, 11, p. 251–256.
6. KATALINIC, A., WALDMANN, A., WEINSTOCK, M. A. et al. Does Skin Cancer Screening Save Lives? *Cancer*, 2012, 1, p. 5395–5402.
7. KAUFMANN, R., PODDA, M., LANDES, E. *Dermatologische operationen: Farbatlas und Lehrbuch der Hautchirurgie*. 4. aktualisierte und erweiterte Auflage. Thieme, Stuttgart, 2011, pp. 360, ISBN 313700604X.
8. SALERNI, G., TERÁN, T., PUIG, S. et al. Meta-analysis of digital dermoscopy follow-up of melanocytic skin lesions: a study on behalf of the International Dermoscopy Society. *JEADV*, 2013, 7, 27, p. 805–814.
9. SCHULZ, H. Auflichtmikroskopische charakteristika kleiner maligner Melanome. *Hautarzt*, 1997, 48, p. 904–909.
10. VENNA, S. S., THUMMALA, S., NOSRATI, M. et al. Analysis of sentinel lymph node positivity in patients with thin primary melanoma. *J. Am. Acad. Dermatol.*, 2013, 68, 4, p. 560–567.
11. VOJÁČKOVÁ, N., HEJCMANOVÁ, I., SCHMIEDBERGEROVÁ, R. et al. Výskyt druhé primární malignity v souboru nemocných s maligním melanomem sledovaných na Dermatovenerologické klinice 2. LF UK a FN Na Bulovce. Retrospektivní analýza. *Čes.-slov. Derm.*, 2005, 3, p. 169–172.

Do redakce došlo dne 10. 7. 2013.

Adresa pro korespondenci:
Prim. MUDr. Lubomír Drlík
Dermatovenerologické oddělení
Šumperská nemocnice, a. s.
Nerudova 41
787 52 Šumperk
e-mail: drlik@nemspk.cz