

# Erythema gyratum repens

Hanáková L.<sup>1</sup>, Drlík L.<sup>1</sup>, Pock L.<sup>2</sup>

<sup>1</sup>Dermatovenerologické oddělení, Šumperská nemocnice, a. s.  
prim. MUDr. Lubomír Drlík

<sup>2</sup>Dermatohistopatologická laboratoř, Praha 8  
vedoucí lékař doc. MUDr. Lumír Pock, CSc.

## SOUHRN

Autoři popisují případ 68leté ženy s typickými projevy erythema gyratum repens. Vzhledem k tomu, že se jedná o obligátně paraneoplastický projev, bylo provedeno podrobné vyšetření pátrající po známkách maligního onemocnění s negativním výsledkem. Po terapii lokálními kortikosteroidy došlo k regresi výsevu. Provedené komplexní onkologické přeshetření po půl roce a s odstupem dvou a půl let neprokázalo žádnou významnou patologii. Autoři předkládají přehled současných poznatků o tomto onemocnění.

**Klíčová slova:** erythema gyratum repens – paraneoplazie

## SUMMARY

### Erythema Gyratum Repens

Authors describe a case of a 68-year-old woman with a typical manifestation of erythema gyratum repens. Since the illness is believed to obligate paraneoplastic disease thorough investigation for malignancy was performed with negative results. Eruptions regressed after topical corticosteroid therapy. Repeated oncological screenings performed six months and two and a half years later were also negative. Authors review a current knowledge about the disease.

**Key words:** erythema gyratum repens – paraneoplasia

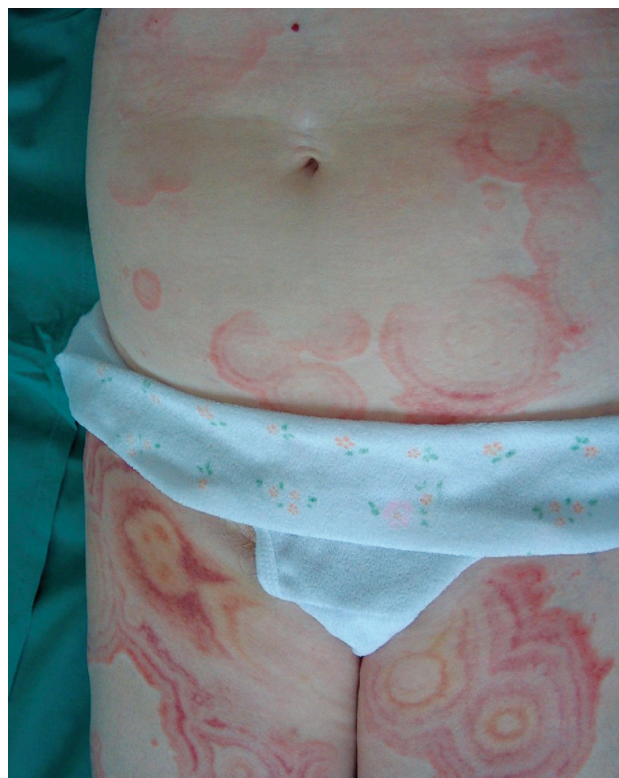*Čes-slov Derm, 88, 2013, No. 1, p. 21–24*

## ÚVOD

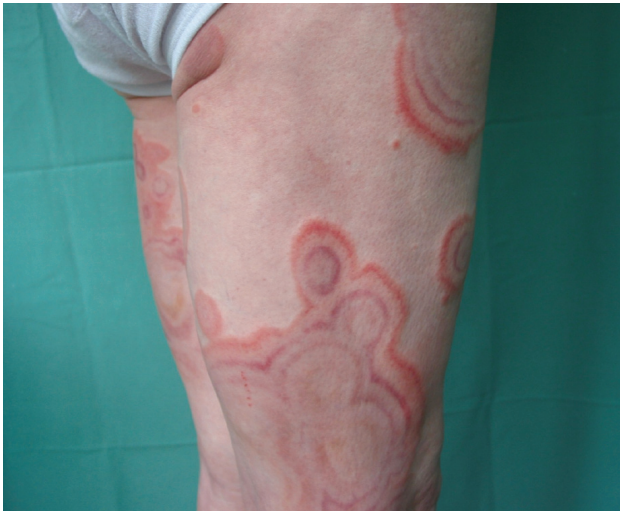Erythema gyratum repens je vzácné kožní onemocnění řadící se mezi paraneoplastické projevy. Jedná se o figurátní erytém, charakterizovaný koncentrickými pruhy připomínajícími letokruhy dřeva, typický svou rychlou dynamikou. Nejčastěji jsou postiženy proximální části končetin a trup. V 80 % případů provází maligní onemocnění, zejména karcinom plic, vzácně i jiná onemocnění, ale až ve 20 % případů se vyskytuje u pacientů bez nálezu onkologického onemocnění. Muži jsou postiženi dvakrát častěji, etiopatogeneze je neznámá, histopatologický náleznepespecifický. Vzhledem k tomu, že se jedná o poměrně vzácné onemocnění, uvádíme případ naší nemocné.

## POPIS PŘÍPADU

Žena (68 let) byla přijata k hospitalizaci pro tři týdny trávající výsev úporně svědících generalizovaných kožních projevů s nejmýraznějším postižením na stehnech a bříše. Předchozí přibližně třítýdenní léčba ve spádové kožní ambulanci antihistaminiky a lokálními kortikosteroidy byla bez efektu, objevovala se stále nová ložiska. Pacientka se léčila s chronickou ischemickou chorobou srdeční, se syn-



**Obr. 1.** Erythema gyratum repens

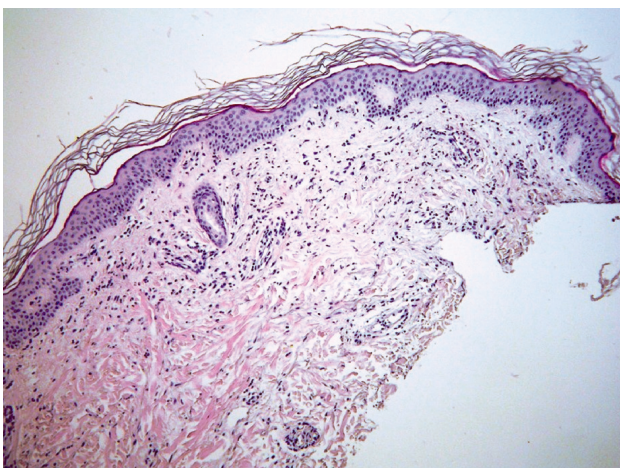


**Obr. 2.** Erythema gyratum repens

dromem anginy pectoris a hypotyreózou. Operována byla pro apendicitidu v roce 1956 a pro myomy dělohy v roce 1994. Žádným kožním onemocněním ani alergiemi netrpěla. Při přijetí udávala myalgie, artralgie, zvýšenou únavu, hmotnostní úbytek 10 kg za tři měsíce a stěžovala si na bolesti v epigastriu.

Při vyšetření na stehnech byly patrné okrouhlé plochy tvořené soustřednými – nejvíce pěti – prstenci připomínajícími letokruhy, jejichž vnější okraje byly mírně palpovatelné, živě červené, vnitřní kruhy byly lividní, některé projevy splývaly (obr. 1, 2). V jejich okolí a na břiše, pažích, bérkách a nártech se nacházela menší terčovitá ložiska s erytemovými okraji.

Vzhledem k charakteristickému lokálnímu nálezu bylo vysloveno podezření na erythema gyratum repens, provedena biopsie na histologické vyšetření a ve spolupráci s onkology zahájeno pátrání po maligním onemocnění. Histopatologický nálezu vykazoval obraz necharakteristické superficiální perivaskulární dermatitidy malé intenzity s nevýraznými perivaskulárními infiltráty z lymfocytů



**Obr. 3.** Erythema gyratum repens – histologický obraz Perivaskulární malé infiltráty z lymfocytů s příměsí eozinofilů v horním korigiu (HE, původní zvětšení 200krát).

s příměsí eozinofilů v horním korigiu (obr. 3). Vyšetření přímou imunofluorescencí přineslo nespecifický nálezu, IgA a IgG negativní, IgM – nečetná globulární pozitivita subepidermálně, C3 granulární pozitivita ve stěnách cév horního korigiu, fibrinogen negativní. V laboratorních vyšetřeních byla nalezena pouze mírná elevace beta 2-mikroglobulinu a hraniční ANA. Následující laboratorní vyšetření byla normální: krevní obraz a diferenciální rozpočet leukocytů, biochemické parametry – urea, kreatinin, glykémie, transaminázy, amylázy, natrium, kalium, onkologické markery CA 12-5, 15-3, 19-9, CEA, imunologické parametry ENA a anti-ds DNA. Opakované vyšetření stolice na okultní krvácení bylo negativní. Z dalších vyšetření byla provedena ultrasonografie břicha, štítné žlázy a prsů, RTG srdce a plic, počítačová tomografie hrudníku, břicha a pánve, gastroscopické, kolonoskopické a bronchoskopické vyšetření, dále otorinolaryngologické vyšetření, gynekologické vyšetření a mamografie, všechna s negativním nálezu.

Během dvoutýdenní hospitalizace došlo několikrát k výsevu nových kožních projevů ustupujících do dvou dnů. Pozorovali jsme částečný efekt léčby zevními kortikosteroidy.

Krátce po propuštění všechny kožní projevy spontánně vymizely. Pacientka byla sledována dermatologem a onkologem. Dva a půl roku po vzniku projevů byla nemocná bez kožních projevů, v celkově dobré kondici, s normálními nálezu vyšetření. V kontrolním laboratorním nálezu došlo k poklesu hodnoty beta 2-mikroglobulinu, přetrvávala hraniční ANA, ENA negativní, základní biochemie i krevní obraz byly v normě. RTG srdce a plic, ultrasonografie břicha, scintigrafie skeletu byly negativní.

## DISKUSE

Erythema gyratum repens je vzácné kožní onemocnění řadící se mezi paraneoplastické projevy [9, 13, 35]. Jedná se o figurátní, morfologicky typický erytém tvořený erytematózními pruhy vytvářejícími soustředné prstence, spirály až bizarní obrazce. Pruhy jsou někdy uspořádány paralelně a napodobují pruhování u zebry nebo letokruhy na dřevě. Tento typický klinický obraz odlišuje erythema gyratum repens od ostatních figurátních erytémů – erythema anulare centrifugum, erythema necroticans migrans, erythema marginatum [10, 31]. Projevy jsou charakteristické svým průběhem. Dochází k jejich rychlým změnám a přesunům v průběhu desítek minut až hodin. Predilekčně se vyskytují na trupu a proximálních částech končetin, subjektivně je udáváno svědění [9, 27, 35]. Syndrom byl popsán v roce 1952 Gammelem u pacientky s karcinomem prsu, u níž došlo k ústupu kožních projevů do šesti týdnů po ablaci prsu [17].

V 80 % případů provází maligní onemocnění, a to nejčastěji karcinom plic (32 %), jícnu (8 %), prsu (6 %), raritně i karcinomy jiných orgánů, morbus Hodgkin a leukémie [9, 13, 27, 28, 36]. Může se vyskytovat při hypereozinofilním syndromu nebo i současně s jiným paraneoplastickým projevem – ichthyosis acquisita, hyperkeratosis

palmoplantaris [1, 13, 18, 24]. Může být i projevem premykotického stadia mycosis fungoides, nebo se objevuje jako poléková reakce [12, 14]. Vzácně provází i další onemocnění – TBC, bulózní pemfigoid nebo lupus erythematosus [2, 9, 10, 13]. V této souvislosti se popisuje i samostatná jednotka lupus erythematosus gyratus repens jako anulární varianta subakutního kožního LE [15, 20]. Jsou popsány i reakce obdobného vzhledu („erythema gyratum-like“) u Sjögrenova syndromu či psoriázy [16].

U většiny pacientů se erupce objevují různě dlouhou dobu před prvními příznaky tumoru – průměrně devět měsíců, ale byl popsán až šestiletý interval. Mohou se také objevit až po stanovení diagnózy tumoru, ale i u pacientů bez nálezu zhoubného onemocnění [3, 9, 10, 11, 19, 22, 32]. Etiopatogeneze je neznámá, zvažuje se zkřížená reakce mezi antigeny tumoru a kožními antigeny či ukládání komplexů antigenů tumoru s protilátkami do kůže [10, 13]. Onemocnění se vyskytuje převážně u osob bílé pleti starších 40 let, průměrný věk je 63 let (popsány případy výskytu mezi 16–75 lety věku) [9, 10]. Histopatologický nálezn je nespecifický, bývá nalézána hyperkeratóza, parakeratóza, mírný perivaskulární infiltrát lymfocytární s příměsí eozinofilů v horním koriu. Přímá imunofluorescence někdy prokazuje IgG a C3, C4 precipitáty v zóně bazální membrány, nepřímá imunofluorescence může prokázat cirkulující protilátky proti zóně bazální membrány [9, 13]. Léčba spočívá v odstranění základního onemocnění. Lokální kortikosteroidy jsou dle literatury bez efektu, systémově podávané kortikosteroidy mohou zmírnit pruritus a vést i k regresi projevů [9, 10, 32]. Uvádí se také možnost léčby azathioprinem [4, 9].

## ZÁVĚR

U naší pacientky s projevy erythema gyratum repens byla provedena rozsáhlá škála laboratorních a zobrazovacích vyšetření, při nichž nebyl nalezen žádný tumor nebo jiná příčina onemocnění. Kontrolní vyšetření po půl roce a s odstupem dvou a půl let byla také negativní. Pacientka zůstává i nadále v péči dermatologické a onkologické ambulance s plánem pravidelných klinických a laboratorních kontrol.

## LITERATURA

- AMEEN, M., CHOPRA, S., DARVAY, A., ACLAD, K., CHU, A. C. Erythema gyratum repens and acquired ichthyosis associated with transitional cell carcinoma of the kidney. *Clin. Exp. Dermatol.*, 2001, 26, 6, p. 510–512.
- BARBER, P. V., DOYLE, L., VICKERS, D. M., HUBBARD, H. Erythema gyratum repens with pulmonary tuberculosis. *Br. J. Dermatol.*, 1978, 98, 4, p. 465–468.
- BERGLER-CZOP, B., BRZEZINSKA-WCISLO, L., ROGALA-POBORSKA, I. Erythema gyratum repens Gammel without internal cancer-case report. *Pol. Merkur. Lekarski*, 2008, 24, p. 257–259.
- BOYD, A. S., NELDNER, K. H., MENTER, A. Erythema gyratum repens: a paraneoplastic eruption. *J. Acad. Dermatol.*, 1992, 26, p. 757–762.
- CALLEN, J. P., JORIZZO, J. L. *Dermatological Signs of Internal Disease*. Saunders Elsevier, 4th, 2009, p. 110. ISBN 978-14-160611-4.
- CAPUTO, R., BENCINI, P. L., VIGO, G. P., BERTI, E., VERALDI, S. Eruption resembling erythema gyratum repens in linear IgA dermatosis. *Dermatology*, 1995, 190, 3, p. 235–237.
- CAUX, F., LEBBE, C., THOMINE, E., BENYAHIA, B., FLAGEUL, B., JOLY, P., RYBOJAD, M. Erythema gyratum repens. A case studied with immunofluorescence, immunoelectron microscopy and immunohistochemistry. *Br. J. Dermatol.*, 1994, 131, 1, p. 102–107.
- CETKOVSKÁ, P., PIZINGER, K., ŠTORK, J. *Kožní změny u interních onemocnění*. Grada, 2010, p. 183. ISBN 978-80-247-1004-4.
- DE WITT, C. A., BUESCHER, L. S., STONE, S. P. *Cutaneous Manifestations of Internal Malignant Disease: Cutaneous Paraneoplastic Syndromes*. In WOLFF, K., GOLDSCHMIDT, L. A., KATZ, S. I., GILCHREST, B. A., PALLER, A., LEFFELL, D. J. *Fitzpatrick's Dermatology in General Medicine*. Seventh Edition. Columbus: McGraw Hill Medical, 2008, p. 1500–1501. ISBN 978-0-07-146690-5.
- DEL ROSARIO, R., ALLEN, K. D. Erythema Gyratum Repens. *eMedicine*, Updated May 5, 2009.
- DEMONCHY, E., LACOUR J. P., ORTONNE, J. P., PASSERON, T. Erythema gyratum repens, not always a bad omen for patients. *JEADV*, 2010, 24, 6, p. 738–739.
- DEPERRAT, B., PUISSANT, A., CHÉRIF-CHEIKH, J. L., PRINGUET, R., DAVID, V., BLANCHET, P. Premycotic erythema simulating erythema gyratum repens. *Bull. Soc. Fr. Dermatol. Syphiligr.*, 1969, 76, 1, p. 12.
- ESPAÑA, A. *Figurate Erythemas*. In: BOLOGNIA, J. L., JORIZZO, J. J., RAPINI, R. P. *Dermatology*. Second Edition. Amsterdam: Mosby Elsevier, 2008, p. 284–286.
- GÜNTHER, R., NASSER, S., HINRICHSSEN, H., FÖLSCH, U. R. Erythema gyratum repens: drug reaction following azathioprine administration in a patient with type I autoimmune hepatitis. *Med. Klin. (Munich)*, 2002, 97, 7, p. 414–417.
- HOCHEDÉZ, P., VASSEUR, E., STAROZ, F., MORELON, S., ROUDIER PUJOL, C., SAIAG, P. Subacute cutaneous lupus gyratus repens. *Ann. Dermatol. Venerol.*, 2001, 128, 3, p. 244–246.
- JABLONSKA, S., BLASZCYK, M., KOZLOWSKA, A. Erythema gyratum repens-like psoriasis. *Int. J. Dermatol.*, 2000, 39, 9, p. 695–697.
- JOHN, A., GAMMEL, M. D. Erythema gyratum repens: Skin manifestation in patient with carcinoma of breast. *AMA Arch. Derm. Syphilol.*, 1952, 66, 4, p. 494–505.
- JUHLIN, L., LACOUR, J. P., LARROUY, J. C., BAZE, P. E., ORTONNE, J. P. Episodic erythema gyratum repens with ichthyosis and palmoplantar hyperkeratosis without signs of internal malignancy. *Clin. Exp. Dermatol.*, 1989, 14, 3, p. 223–226.
- KAWASAKI, T., SAITO, R. Erythema gyratum repens unassociated with underlying malignancy. *J. Dermatol.*, 1995, 22, 8, p. 587–589.
- KREFT, B., MARSCH, W. C. Lupus erythematosus gyratus repens. *Eur. J. Dermatol.*, 2007, 17, 1, p. 79–82.
- KURZROCK, R., COHEN, P. R. Cutaneous paraneoplastic syndromes in solid tumors. *Am. J. Med.*, 1995, 99, p. 662–671.
- LANGLOIS, J. C., SHAW, J. M., ODLAND, G. F. Erythe-

- ma gyratum repens unassociated with internal malignancy. *J. Am. Acad. Dermatol.*, 1985, 12, p. 911–913.
23. McBURNEY, E., REED, R. Erythema gyratum repens. *Am. J. Med. Sc.*, 2001, 321, p. 302–305.
  24. MORITA, A., SAKAKIBARA, N., TSUJI, T. Erythema gyratum repens associated with hypereosinophilic syndrome. *J. Dermatol.*, 1994, 21, 8, p. 612–614.
  25. PIQUE, E., PALACIOS, S., SANTANA, Z. Leukocytoclastic vasculitis presenting as an erythema gyratum repens-like eruption on a patient with systemic lupus erythematosus. *J. Am. Acad. Dermatol.*, 2002, 47, 5, p. 254–256.
  26. POKORNÝ, M., HŮLA, M. Erythema gyratum repens. *Čes-slov. Derm.*, 1969, 44, s. 200–203.
  27. RAVIC-NIKOLIC, A., MILICIC, V., JOVOVIC-DAGOVIC, B. Gyrate erythema associated with metastatic tumor of gastrointestinal tract. *Dermatology Online Journal*, 2006, 12, 6, p. 11.
  28. SKOLNICK, M., MAINMAN, E. R. Erythema gyratum repens with metastatic adenocarcinoma. *Arch. Dermatol.*, 1975, 111, 2, p. 227–229.
  29. SOHL, S., GLANDER, H. J., SIMON, J. C., TREUDLER, R. Holzmaserungsartige Erytheme mit zentraler Abblassung an der unteren Extremitäten. *JDDG*, 2009, 7, 3, p. 261–262.
  30. ŠMÍD, P., KRATOCHVÍLOVÁ, M., ZÁRUBA, F. Erythema gyratum repens Gammel. *Čes-slov. Derm.*, 1990, 65, s. 392–394.
  31. ŠTORK, J. et al. *Dematovenerologie*. Galén : Praha, 2008, s. 415–416. ISBN 978-80-7262-371-6.
  32. ŠTORK, J., VOSMÍK, F., ŠTÁVA, Z. Erythema gyratum repens u zdravého muže. *Čes-slov. Derm.*, 1995, 70, s. 92–93.
  33. THESTRUP-PEDERSEN, K. Paraneoplastic skin manifestation of lung cancer. *Acta Derm. Venerol.*, 2002, 80, p. 200–202.
  34. VERRET, J., SCHNITZLER, L., SCHUBERT, B., ALAIN, Y., BERTRAND, G. Erythema gyratum repens (Gammel's syndrome). *Hautarzt*, 1979, 30, 4, p. 213–215.
  35. WOLFF, H. H. *Paraneoplastic Disorders*. In BURGENDORF, W. H. C., PLEWIG, G., WOLFF, H. H., LANDTHALER, M. *Braun-Falco's Dermatology*. Third edition. Braun-Falco, O. (Editor Emeritus), Springer Medizin Verlag: Heidelberg, 2009, p. 1536. ISBN 978-3-540-29312-5.
  36. YEBRA SOTILLO, I., GARCÍA BRAVO, B., CAMACHO MARTÍNEZ, F. Erythema gyratum repens of Gammel and Hodgkin's disease. *Med. Cutan. Ibero Lat. Am.*, 1983, 11, 4, p. 281–286.

Do redakce došlo dne 6. 8. 2012.

Adresa pro korespondenci:  
 MUDr. Lucie Hanáková  
 Dermatovenerologické oddělení  
 Šumperská nemocnice, a. s.  
 Nerudova 640/41  
 787 52 Šumperk  
 e-mail: hanakova.l@atlas.cz