

Subakutní kožní lupus erythematosus indukovaný spironolaktonem

Tomková H.¹, Drahotuská Z.¹, Pock L.²

¹Kožní oddělení, Krajská nemocnice T. Bati, a. s., Zlín
primář MUDr. Jan Šternberský, CSc.

²Histopatologická laboratoř, Praha

SOUHRN

Lupus erythematosus indukovaný léky je reverzibilním onemocněním. Jeho symptomy jsou obvykle mírné až středně těžké a úplná regrese klinického i sérologického nálezu následuje po vysazení příslušného léku. Autoři popisují případ polékového subakutního kožního lupus erythematosus u 60leté ženy, který vznikl asi tři měsíce po nasazení spironolaktonu a spontánně ustoupil do měsíce po jeho vysazení.

Klíčová slova: subakutní kožní lupus erythematosus – polékový lupus – spironolakton

SUMMARY

Subacute Cutaneous Lupus Erythematosus Induced by Spironolactone

Drug-induced lupus erythematosus is a reversible disease. Its symptoms are usually mild to moderate and complete resolution of clinical and serological findings follows the withdrawal of the particular drug. The authors describe a case of drug-induced subacute cutaneous lupus erythematosus in a 60-year-old woman which appeared about three months after commencement of the spironolactone therapy and regressed spontaneously within a month after its withdrawal.

Key words: subacute cutaneous lupus erythematosus – drug-induced lupus – spironolactone

Čes-slov Derm, 87, 2012, No. 4, p. 138–140

Řada léků se vyznačuje potenciálem indukovat rozvoj toxicity, která klinicky napodobuje primární revmatická a autoimunitní onemocnění. Jedním z nejčastějších onemocnění této skupiny chorob způsobených léky je lupus erythematosus.

POPIS PŘÍPADU

60letá žena s anamnézou asthma bronchiale od roku 1986 a karcinomu pravého prsu v roce 2006 (v kompletní remisi) byla sledována v revmatologické ambulanci od roku 2001 pro primární Sjögrenův syndrom. Od roku 2001 do roku 2010 byla léčena celkovými kortikosteroidy. Pro stabilizaci artralgií i sicca symptomů jí byl revmatologem methylprednisolon (Medrol tbl.) v průběhu roku 2010 postupně vysazen.

Do naší ambulance se poprvé dostavila v polovině června 2011 pro asi měsíc trvající, asymptomatický exantém paží a pravého předloktí. Do celkové medikace byl v únoru 2011 pro hypokalémii přidán ke kaliu ještě spironolakton (Verospiron tbl.), o kterém byla pacientka přesvědčena, že by mohl být příčinou exantému. V době vyšetření kromě kalia a spironolaktonu jiné léky neužívala. Erytematózní anulární papuloskvamózní ložiska lokalizovaná v oblasti obou paží byla suspektní pro diagnózu subakutního kožního lupus erythematosus.

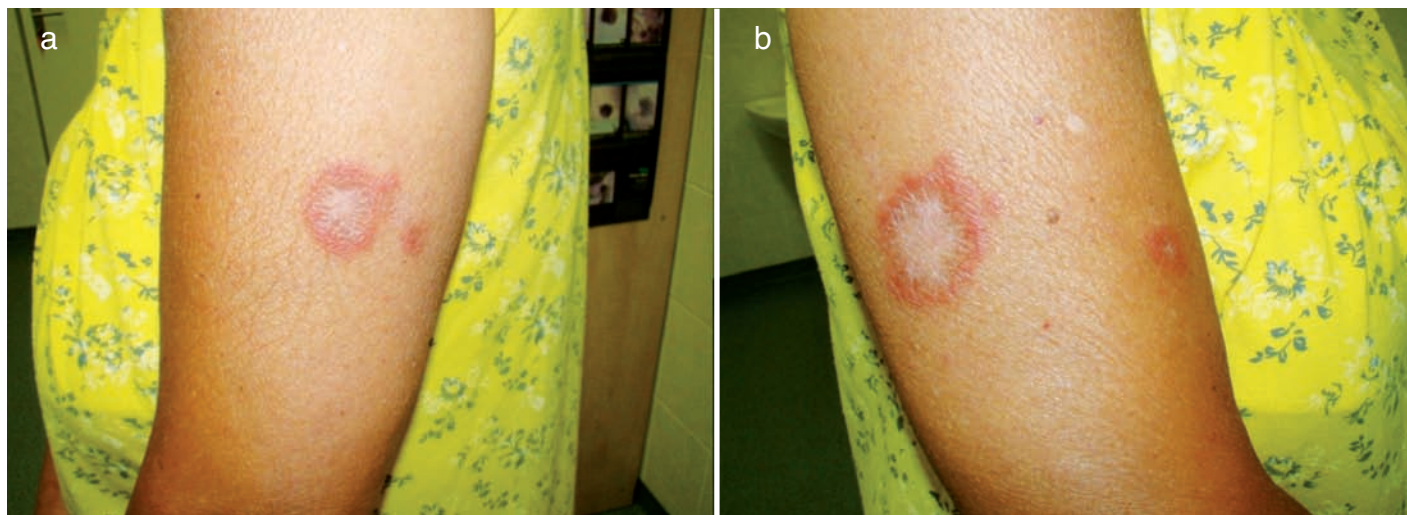
Pacientka vzhledem k plánovanému odjezdu do Bulharska provedení probatorní excize při prvním vyšetření prozatím odmítla. Byla předepsána mast s 0,1 % mometazon furoátem

(Elocom ung.) jedenkrát denně a objednána k provedení probatorní excize po návratu. O měsíc později, před jejím provedením však vysadila nejen Elocom mast, ale tři dny před výkonem i spironolakton. Od prvního vyšetření došlo během měsíce ke zvětšení anulárních erytematózních ložisek v oblasti paží (obr. 1 a, b), nově ke vzniku drobných ložisek na dorzech rukou a zápěstí a také ojediněle ventrálně na stehnech.

Při kontrole o dva týdny později, začátkem srpna, byl patrný ústup erytemové složky exantému a přetrvávalo jen šupení kůže v periférii původních ložisek. Pacientka lokálně neaplikovala žádná externa. Úplná spontánní regrese kožních projevů nastala do měsíce po vysazení spironolaktonu. K recidivě exantému nedošlo, a to i přesto, že v září absolvovala další dovolenou s intenzivním sluněním u moře.

Histologické vyšetření, potvrzující klinickou diagnózu, ukázalo mírnou hyperkeratózu, mírnou hydropickou degeneraci stratum basale, četné individuální apoptotické keratinocyty ve stratum corneum a méně i stratum spinosum a perivaskulární a perifolikulární infiltrát lymfocytů (obr. 2 a, b). Imunofluorescenční vyšetření lezionální kůže bylo negativní.

Základní laboratorní screening byl bez patologického nálezu. Byla zjištěna pozitivita revmatoidního faktoru, ANA 1:100 (zrnitý typ) a pozitivita SS-A i SS-B. Tyto autoprotiilátky však byly pozitivní již v roce 2001, kdy byla stanovena diagnóza primárního Sjögrenova syndromu. Z dalších autoprotiilátek, jejichž pozitivita je u polékových případů lupus erythematosus kromě antinukleárních protiilátek popisována [7], byly vyšetřeny pro-



Obr. 1. Exantém na levé (a) a pravé (b) paži

tilátky proti histonu a antifosfolipidové protilátky s negativním nálezem.

DISKUSE

Polékový lupus je definován jako syndrom podobající se lupus erythematosus, který je dočasně vztažen ke kontinuální expozici určitému léku a který po vysazení daného léku regreduje. Pro stanovení diagnózy neexistují žádná standardní diagnostická kritéria. Projevy vznikají nejdříve po jednom měsíci od zahájení podávání léku, někdy se však rozvíjejí až po více než deseti letech.

Pacienti s polékovým systémovým lupus erythematosus mají obvykle mírné systémové postižení a mnozí nesplňují diagnostická kritéria systémového lupus erythematosus [4–5, 11]. Na rozdíl od idiopatické formy onemocnění vidáme polékové případy u věkově starších pacientů a není zde jednoznačně častější postižení u žen [4].

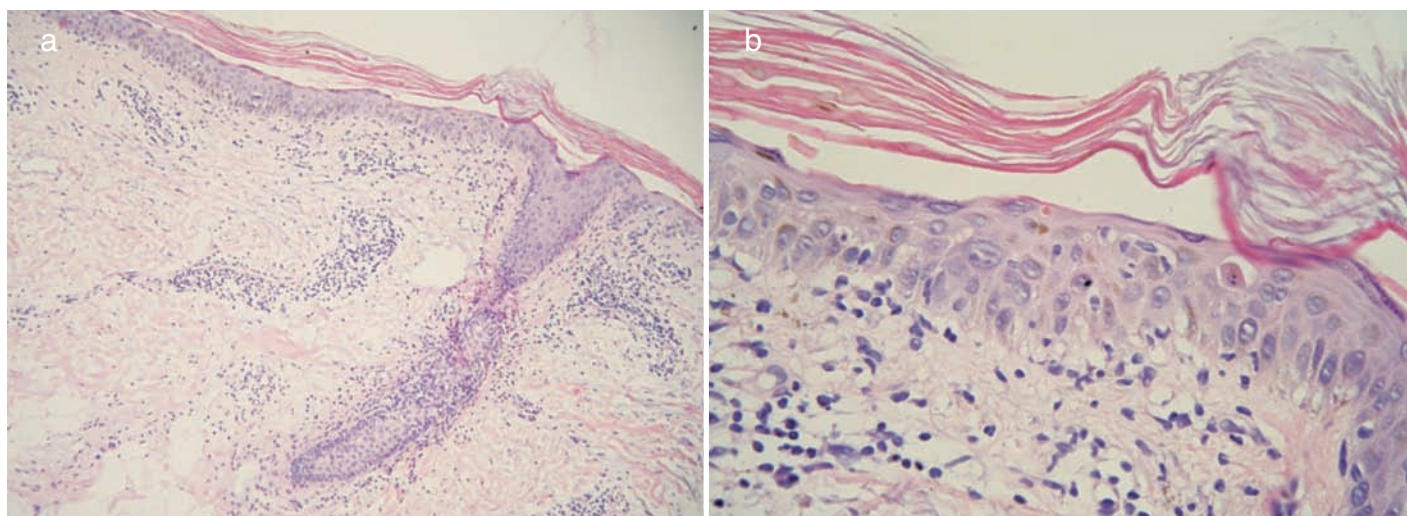
Kožní léze jsou u polékového systémového lupus erythematosus relativně vzácné, ale fotosenzitivita může být výrazná. U některých pacientů se tvoří diskoidní léze, urtikariální morfy a ložiska připomínající erythema multiforme. Přítomny mohou být konstituční příznaky, Raynaudův fenomén, artral-

gie či pleuritida a perikarditida. Postižení ledvin a centrálního nervového systému je vzácné [1].

U pacientů zjišťujeme pozitivní antinukleární protilátky a protilátky proti histonu, ale anti-dsDNA a anti-ENA jsou přítomny jen vzácně. Titry protilátek po vysazení léku pozvolna klesají. Odhaduje se, že až deset procent případů systémového lupus erythematosus je indukováno léky. Bylo popsáno více než 80 léků, které indukovaly systémový lupus erythematosus [5, 8, 11]. Nejčastější z nich shrnuje tabulka 1. K ústupu symptomů dochází obvykle během několika týdnů po vysazení léku, ale v některých případech může regrese onemocnění trvat až jeden rok. Opětovné nasazení příslušného léku vede k recidivě a není tedy doporučováno.

Polékový subakutní kožní lupus erythematosus se podobá idiopatické formě onemocnění a je dokonce častější než polékový systémový lupus erythematosus [4]. Vyskytuje se častěji u žen a klinicky nacházíme charakteristická anulární a psoriaziformní ložiska především na trupu a horních končetinách s fotosenzitivitou a pozitivitou SS-A, popř. i SS-B autoprotilátek [2]. Negativita v přímé imunofluorescenci nevylučuje u lupus erythematosus subacutus tuto diagnózu. Pozitivita se udává v rozmezí 54–100 % z lezionální a 18–100 % z non-lezionální kůže [7]. Tabulka 2 uvádí výčet léků, po kterých byla subakutní forma v literatuře nejčastěji popisována.

Chronický diskoidní lupus erythematosus je léky indukován



Obr. 2. Histopatologický obraz a) a b)

Tabulka 1. Léky uplatňující se v etiologii polékového systémového lupus erythematosus

Vysoké riziko	antiarytmika (prokainamid: incidence 15 až 20 %)
	antihypertenziva (hydralazin: incidence 5 až 8 %)
Střední riziko	antiarytmika (quinidin: incidence < 1 %)
Nízké riziko	antihypertenziva (methyldopa, kaptopril, acebutol)
	antipsychotika (chlorpromazin)
	antibiotika (isoniazid, minocyklin)
	antikonvulziva (karbamazepin)
	antithyreoidální léky (propylthiouracil)
	protizánětlivé léky (D-penicillamin, sulfasalazin)
Velmi nízké riziko	antiarytmika (disopyramid, propafenon)
	antihypertenziva (clonidin, enalapril, labetalol, minoxidil, pindolol, prazosin)
	antipsychotika (chlorprothixen, lithium karbonát, phenelzin)
	antibiotika (nitrofurantoin)
	antikonvulziva (ethosuximid, phenytoin, primadon, trimethadion)
	protizánětlivé léky (phenylbutazon)
	diuretika (chlorthalidon, hydrochlorothiazid)
	hypolipidemika (atorvastatin, fluvastatin, lovastatin, pravastatin, simvastatin)
	biologika (etanercept, infliximab, adalimumab), interferon alfa, interleukin-2

(upraveno podle [2])

Tabulka 2. Léky asociované s polékovým subakutním kožním lupus erythematosus

Thiazidová diuretika (hydrochlorothiazid)
Blokátory kalciového kanálu (diltiazem, verapamil, nifedipin)
ACE inhibitory (cilazapril)
Betablokátory (acebutolol)
Ticlopidin
Statiny
Biologika (efalizumab, etanercept, infliximab)
Antimykotika (terbinafin, griseofulvin)
Nesteroidní antiflogistika (piroxi kam, naproxen)
Antidepresiva (bupropion)
Inhibitory protonové pumpy (lansoprazol)
Interferon beta
Leflunomid
Docetaxel, Tamoxifen

(upraveno podle [2])

jen velmi vzácně. Obvykle se jedná o případy způsobené léky na bázi fluorouracilu nebo nesteroidními antiflogistiky [4].

Kožní reakce indukované spironolaktonem jsou poměrně vzácné. V literatuře byly po léčbě spironolaktonem popsány: lichenoidní exantém, dermatitida, erythema annulare, erythema multiforme, lupus erythematosus, pruritus, purpura, xeróza kůže a alopecie [3, 6, 10].

U naší pacientky, která byla predisponována k rozvoji další-

ho autoimunitního onemocnění dlouhodobou anamnézou primárního Sjögrenova syndromu s pozitivitou protilátek proti SS-A a SS-B, došlo ke kompletnímu spontánnímu ústupu ložisek subakutního kožního lupus erythematosus do měsíce po vysazení spironolaktonu. Ani výrazná expozice ultrafialovému záření během pobytu u moře, která po ústupu exantému i přes naše doporučení o fotoprotekci následovala, nevedla k recidivě onemocnění. U pacientky se tedy jednalo o polékový subakutní lupus erythematosus, nikoli o tzv. překryvný syndrom Sjögrenova syndromu se subakutním lupus erythematosus.

ZÁVĚR

Lupus erythematosus indukovaný léky je důležitou, i když relativně vzácnou diferenciálnědiagnostickou jednotkou u pacientů jak se systémovým lupus erythematosus, tak u pacientů se subakutním kožním a chronickým diskoidním lupus erythematosus. Možnost lékové etiologie by měla být vždy zvažována, protože toto postižení má reverzibilní charakter a kožní projevy regredují po vysazení daného léku.

LITERATURA

- BREATHNACH, S. M.: Drug reactions. In: Burnss, T., Breathnach, S., Cox, N., Griffiths, C.: *Rook's textbook of Dermatology*, Oxford: Blackwell Science, 2004, p. 73.1–73.180.
- CETKOVSKÁ, P.: Kožní autoimunitní nemoci indukované léčbou. *Čes-slov Derm*, 2005, 80, s. 322–325.
- CLARK, C., DOUGLAS, W. S.: Lichenoid drug eruption induced by spironolactone. *Clin. Exp. Dermatol.*, 1998, 23, p. 43–48.
- DALLE VEDOVE, C., DEL GIGLIO, M., SCHENA, D., GIROLOMONI, G.: Drug-induced lupus erythematosus. *Arch. Dermatol. Res.*, 2009, 301, p. 99–105.
- GISONDI, P., GIROLOMONI, G.: Biologic therapies in psoriasis: a new therapeutic approach. *Autoimmun. Rev.*, 2007, 6, p. 515–519.
- GUPTA, A. K., KNOWLES, S. R., SHEAR, N. H.: Spironolactone-associated cutaneous effects: a case report and review of the literature. *Dermatology*, 1994, 189, p. 402–405.
- MUTASIM, D. F., ADAMS, B. B.: Immunofluorescence in dermatology. *J. Am. Acad. Dermatol.*, 2001, 45, p. 803–822.
- RAHAMAN, A., ISENBERG, D. A.: Systemic lupus erythematosus. *N. Engl. J. Med.*, 2008, 358, p. 929–939.
- ŠTORK, J.: Poruchy vaziva. In ŠTORK, J. et al.: *Dermatovenerologie*. Praha: Galén, 2008, s. 213–234.
- UDDIN, M. S., LYNFIELD, Y. L., GROSBERG, S. J., STIEFLER, R.: Cutaneous reaction to spironolactone resembling lupus erythematosus. *Cutis*, 1979, 24, p. 198–200.
- VAN RIJTHOVEN, A. V. A. M., BIJLSMA, J. W. J., CANNINGA VAN DIJK, M. et al.: Onset of systemic lupus erythematosus after conversion of infliximab to adalimumab treatment in rheumatoid arthritis with a pre-existing anti-dsDNA antibody level. *Rheumatology*, 2006, 45, p. 1317–1319.

Do redakce došlo dne 12. 3. 2012.

Kontaktní adresa:
MUDr. Hana Tomková Ph.D.
Kožní oddělení
Krajská nemocnice T. Bati, a. s.
Havlíčkovo nábřeží 600
762 75 Zlín
e-mail: tomkova@bnzlin.cz