

# Sweetův syndrom

Slezáková L.<sup>1</sup>, Drlík L.<sup>1</sup>, Boudyšová M.<sup>2</sup>, Ettler K.<sup>2</sup>, Pock L.<sup>3</sup>

<sup>1</sup>Dermatovenerologické oddělení, Šumperská nemocnice, a. s.  
přednosta prim. MUDr. Lubomír Drlík

<sup>2</sup>Klinika nemocí kožních a pohlavních FN UK, Hradec Králové  
přednosta doc. MUDr. Karel Ettler, CSc.

<sup>3</sup>Dermatohistopatologická laboratoř, Doc. MUDr. Lumír Pock, CSc., s.r.o., Praha  
vedoucí lékař doc. MUDr. Lumír Pock, CSc.

## SOUHRN

Sweetův syndrom neboli akutní febrilní neutrofilní dermatóza je charakterizován tvorbou bolestivých erytematózních kožních lézí a současným rozvojem periferní neutrofilie, febrilií a artralgií. Článek poskytuje klasifikaci onemocnění, přehled klinického a histologického obrazu, diagnostických kritérií, na jejichž základě by měla být diagnóza stanovena, a možnosti léčby. Uvádíme případ dvou pacientů se Sweetovým syndromem rozdílného klinického obrazu a etiologie, která vedla ke stejné reakci imunitního systému. V obou případech zhojení nastalo po léčbě celkově podávaných kortikosteroidů.

**Klíčová slova:** Sweetův syndrom – etiologie – neutrofilní dermatózy – terapie

## SUMMARY

### Sweet's Syndrome

Sweet's syndrome or acute febrile neutrophilic dermatosis is characterized by a formation of painful erythematous skin lesions as well as development of peripheral neutrophilia, fever and arthralgia. The article provides a disease classification, a summary of clinical and histological features, diagnostic criteria as a basis for diagnosis determination and treatment options. We report two cases of Sweet's syndrome with different clinical signs and etiology that led to the same reaction of the immune system. In both cases the recovery came after systemic corticosteroid treatment.

**Key words:** Sweet's syndrome – etiology – neutrophilic dermatoses – therapy

*Čes-slov Derm, 87, 2012, No. 3, p. 102–107*

## ÚVOD

Sweetův syndrom (SS) je charakterizován tetádou symptomů zahrnující febrilie, periferní neutrofilii, bolestivé erytematózní kožní léze a artralgie [10]. Rozlišují se tyto formy – klasický nebo idiopatický SS, dále SS asociovaný s maligním onemocněním a léky indukovaný SS [8]. Klasická forma SS může být asociována s infekcí horních dýchacích cest (vyvolanou zejména streptokoky) nebo gastrointestinálního traktu (salmonelóza, yersinióza), s nespecifickými střevními záněty (morbus Crohn, colitis ulcerosa), se systémovým onemocněním pojiva (Sjögrenův syndrom, lupus erythematosus systemicus) nebo s graviditou [10, 17, 18, 19]. SS jako paraneoplastický syndrom byl popsán v souvislosti s akutní myelocytární a promyelocytární leukémií, s myelodysplastickým syndromem, dále s karcinomy genitourinárního traktu, prsu, gastrointestinálního traktu [6, 26]. U léky indukované varianty předchází klinické manifestaci SS užití nebo injekční aplikace léku. Tato forma souvisí nejčastěji s podáním faktoru stimulujícího kolonie granulocytů (G-CSF), dále jsou v literatuře uváděny furosemid, hydralazin, minocyklin, trimetoprim-sulfametoxazol, kyselina all-trans-retinová [17, 25].

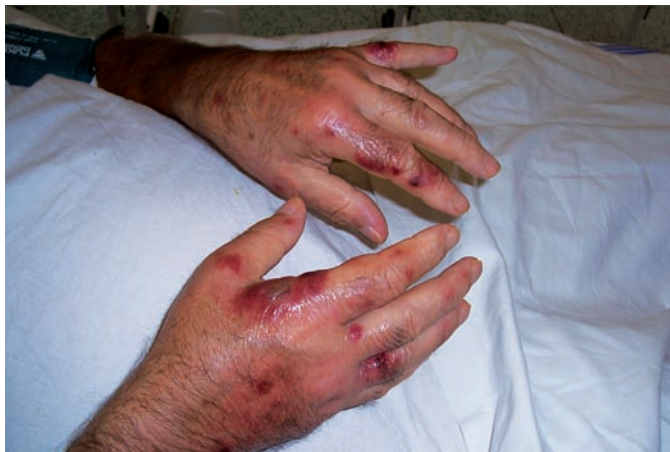## POPIS PŘÍPADŮ

### Kazuistika 1

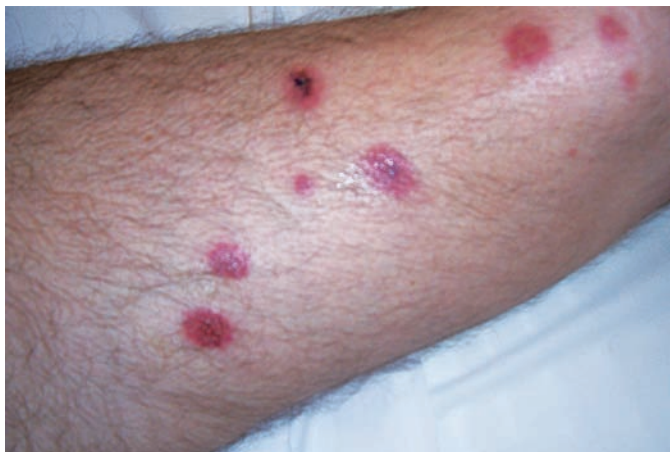62letý pacient podstoupil v červnu 2010 cholecystektomii pro cholecystolitiázu, histologické vyšetření verifikovalo chronickou cholecystitidu. V osobní anamnéze uváděl hyperlipidémii s dietním opatřením, vertebroalgický syndrom a stav po spondylodiscitidě lumbosakrální oblasti, v rodinné anamnéze diabetes mellitus II. typu u matky. Byl nekuřák, bez abúzu alkoholu. Užíval ramipril 2,5 mg 1krát denně p. o. pro hypertenzi zjištěnou při předoperačním interním vyšetření a sultamicilin 375 mg 3krát denně p. o., který byl nasazen po provedené cholecystektomii. Za 14 dní od operace byl rehospitalizován na chirurgii pro pocit tlaku v distální části pravého hemitoraxu, dušnost při chůzi, subfebrilie a zimnice.

Provedené laboratorní odběry ukázaly elevaci C-reaktivního proteinu 149,1 mg/l (norma 0–10), v krevním obrazu byl celkový počet leukocytů v normě, absolutní počet neutrofilů lehce zvýšený  $6,5 \cdot 10^9/l$  (norma 2–6), zvýšené jaterní enzymy – aspartátaminotransferáza 1,29  $\mu\text{kat/l}$  (norma 0,17–0,85), alaninaminotransferáza 2,29  $\mu\text{kat/l}$  (norma 0–0,73), alkalická fosfatáza 5,86  $\mu\text{kat/l}$  (norma 0,73–2,6), gamaglutamyltransferáza

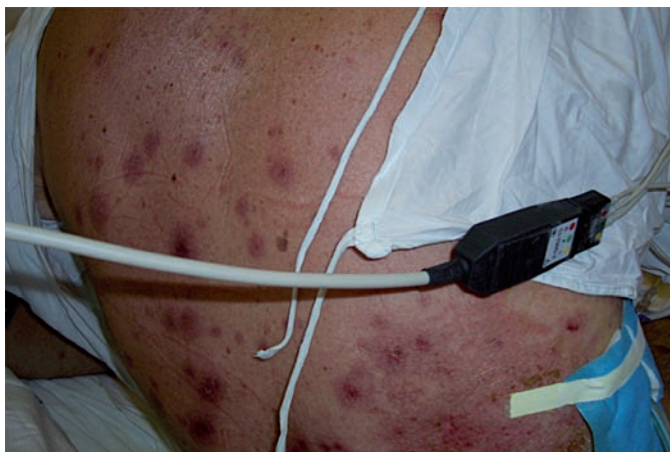7,33  $\mu\text{kat/l}$  (norma 0,15–0,75), alfa- amyláza 0,8  $\mu\text{kat/l}$  v normě (norma 0,1–1,7). Na rentgenovém snímku srdce a plic byla patrna elevace pravé bránice, ostatní nález byl bez patologie, sonografie popsala subfrenickou kolekci tekutiny. CT vyšetření břicha verifikovalo biliom („náborový“ útvar vzniklý nahromaděním žluči) v pravém subfreniu. Byla provedena drenáž této kolekce s úpravou antibiotické léčby – p. o. sultamicilin byl po 7 dnech užívání nahrazen i. v. cefoperazonem v dávce 1 g 2krát denně. Endoskopická retrográdní cholangiopankreatikografie popsala normální nález bez úniku kontrastní látky mimo žlučové cesty.



Obr. 1. Klinický obraz – kazuistika 1

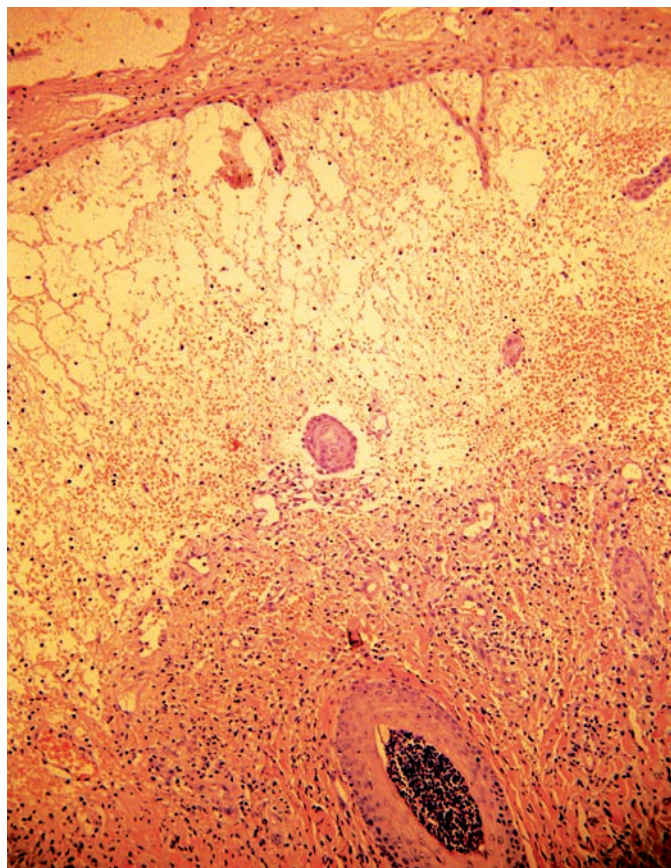


Obr. 2. Klinický obraz – kazuistika 1



Obr. 3. Klinický obraz – kazuistika 1

Klinický stav pacienta se zhoršoval, objevily se bolesti svalů a kloubů horních i dolních končetin, febrilie až 39,1 °C, slabost a nechutenství, oboustranná akutní purulentní konjunktivitida. Současně začal kožní výsev mnohočetných papulovezikul na trupu a horních končetinách, v místě náplasti okolo drénu byl výsev seskupujících se vezikul velikosti do 1 cm v pásu na erytémové spodině. Pro zvažovanou varicellu s akcentací vezikul v místě rány či generalizovaný herpes zoster thoracis bylo nasazeno antivirotikum – acyklovir 800 mg 5krát denně p. o. a vzhledem k neefektivnosti již nasazené antibiotické terapie byl cefoperazon vystřídán po 6 dnech i. v. ciprofloxacinem 400 mg 2krát denně. Lokálně do obou očí byly aplikovány kapky a mast obsahující 0,1% dexamethason, neomycin a polymyxin B sulfát 5krát denně. Celkově špatný stav pacienta neumožňoval operační revizi, biliom byl opakovaně drénován. V dalším průběhu kožní nález progredoval, morfy byly diseminované, polymorfní od folikulitid a perifolikulitid charakteru pyodermie po multifonní exsudativní vezikulózní až hemoragické bulózní (respektive pseudovezikulózní, pseudobulózní) projevy (obr. 1, 2, 3). Dutina ústní byla bez postižení. Pacient doplnil anamnestický údaj prodělaných planých neštovic před 10–15 lety. Diferenciální diagnostika zahrnovala generalizované bakteriální septické kožní projevy, bulózní dermatózu a hemoragickou vaskulitidu. V laboratoři vzrostl C-reaktivní protein až na hodnotu 278,2 mg/l, prokalcitonin 0,914 mg/l (norma 0–0,5), mírně i leukocyty v krevním obrazu na 11,9 · 10<sup>9</sup>/l (norma 4–10). Echokardiografie neprokázala patologii. Hemokultura a bakteriální kultivační vyšetření z kožních ložisek a sekretu odváděného drénem zavedeného do dutiny po cholecystektomii byly negativní. Protilátky proti herpesviru varicelly-zosteru IgM byly negativní, IgG pozitivní. Revmatologické konzilium vyloučilo systémové onemocnění pojiva – ANA, ENA screening, anti-dsDNA,



Obr. 4. Histopatologický nález – kazuistika 1

ANCA a revmatoidní faktor byly negativní. Neurologické vyšetření bylo bez patologického nálezu.

Vzhledem k nelepšícímu se lokálnímu i celkovému stavu pacienta byla indikována probatorní excize na histologické vyšetření. Kožní biopsie z léze v oblasti stehna prokázala hyperkeratózu s parakeratózou a abscesy polynukleárů intrakorneálně. Subepidermálně byl přítomen mohutný edém prostoupený erytrocyty a zčásti i polynukleáry přecházející až v bulu, v retikulárním koriu středně husté infiltráty polynukleárů s leukocytoklazií. Ve vlasovém folikulu se nacházel absces tvořený shluky polynukleárů (obr. 4). Histopatologický nále z léze na prstu ruky byl charakterizován subepidermálním edémem s příměsí erytrocytů a polynukleárů. V retikulárním koriu byl přítomen difuzní infiltrát polynukleárů s leukocytoklazií bez nálezu vaskulitidy.

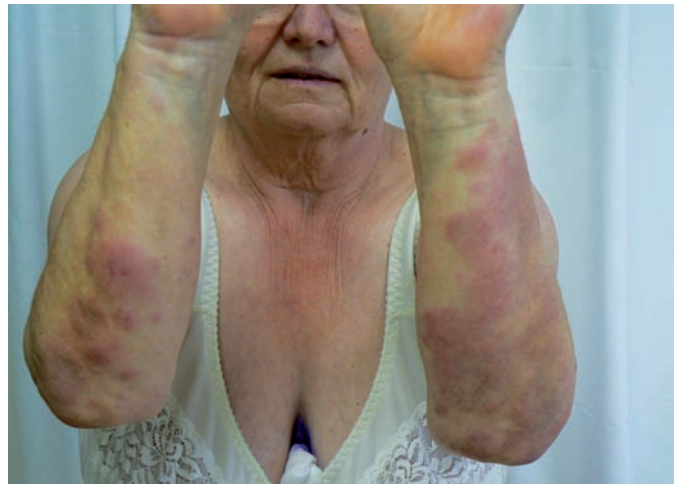Byla zahájena infuzní léčba s methylprednisolonem v počáteční dávce 160 mg/den, za 7 dní byla tato dávka postupně redukována až na 40 mg/den. Kortikosteroidy byly aplikovány po dobu 11 dní. Postupně došlo ke stabilizaci celkového stavu. Biliom byl vyprázdněn po opakovaném předrénování. Kožní nále z byl zcela zhojen. Laboratorní hodnoty zánětlivých parametrů se normalizovaly. Pro přetrvávající elevaci jaterních testů byl pacient předán do péče gastroenterologa. Při kontrole na kožní ambulanci v říjnu 2011 byl pacient zcela bez potíží, kůže byla bez projevů, v laboratorních odběrech přetrvávala jen elevace gamaglutamyltransferázy, ostatní jaterní enzymy byly v normě.

#### Kazuistika 2

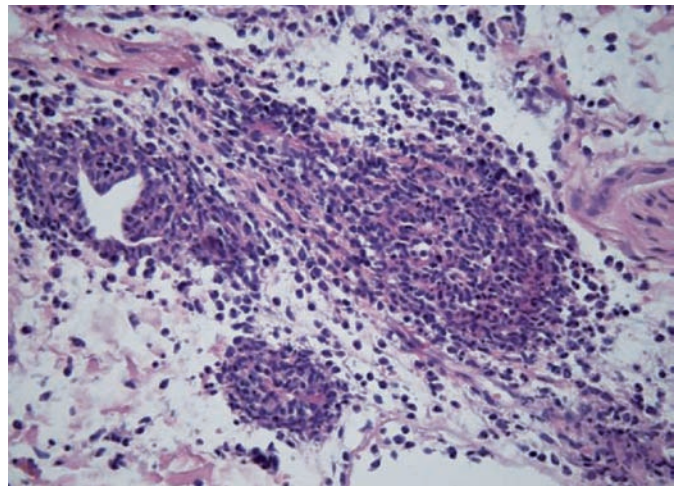
V listopadu 2010 byla 66letá pacientka odeslána z infekční kliniky na kožní ambulanci pro suspektní erythema nodosum s kožními projevy na extenzorových částech horních i dolních končetin. Rodinná anamnéza byla bezvýznamná. V osobní anamnéze pacientka uváděla gonartrózu, v roce 1997 prodělala suspektní tranzitorní ischemickou ataku bez následků. Léky trvale neužívala, jen před hospitalizací ibuprofen 400 mg p. o. podle potřeby pro febrilie. V alergologické anamnéze udávala anafylaktickou reakci po kontaktu s prýšcovitými rostlinami.

V lednu 2010 pacientka podstoupila laparoskopickou cholecystektomii. Následně došlo ke vzniku umbilikální hernie, která byla reoperována s provedením plastiky pro její recidivu začátkem listopadu 2010. Za 7 dní po operaci se vytvořily četné bolestivé erytémové lividní papulonodózní projevy na kolenou, postupně se rozšířily na extenzorové části horních a dolních končetin (obr. 5, 6). Dutina ústní byla bez postižení. Pacientka byla febrilní, přes 38 °C. V krevním obrazu byla zjištěna leukocytóza  $18 \cdot 10^9/l$ , neutrofilie 0,75 (norma 0,48–0,7), byl zvýšený C-reaktivní protein 69,7 mg/l (norma 0–5). Vzhledem k vysoké hladině C-reaktivního proteinu byl doplněn rentgen plic s negativním nálezem.

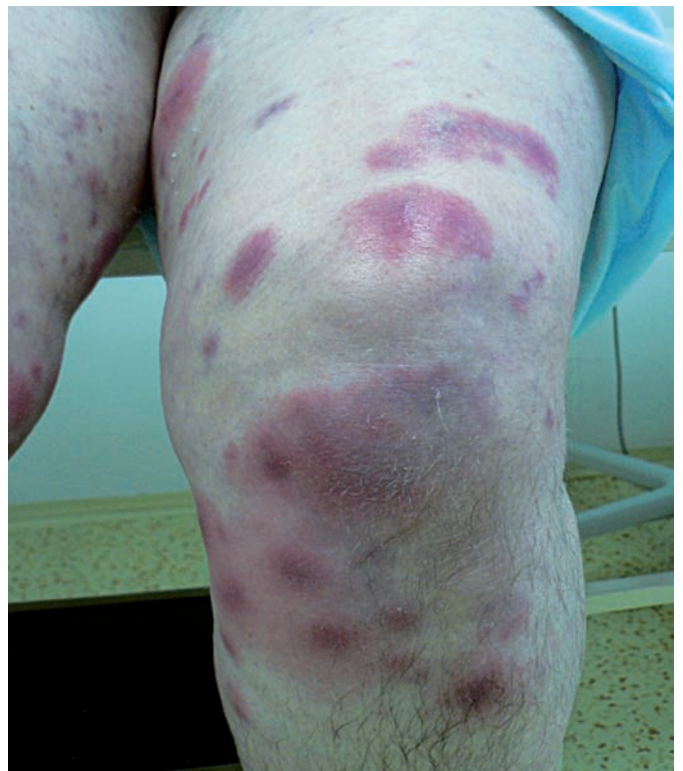Na základě klinického obrazu a laboratorního nálezu bylo vysloveno podezření na SS a byla zahájena terapie celkovými kortikosteroidy – prednison p. o. s iniciální dávkou 40 mg/den při hmotnosti pacientky 80 kg. Lokálně byl aplikován krém obsahující glykosaminoglykany polysulfát 2krát denně. Před zahájením léčby byla provedena probatorní excize z infiltrovaného ložiska na stehně levé dolní končetiny. Histologický nále z popsal přiměřenou epidermis, těsně pod ní v okolí kapilár lehkou chronickou kapilaritidu. Hlouběji, v oblasti potních žlázek, bylo několik zánětlivě změněných cév. Infiltrát byl tvořený převahou neutrofilních leukocytů a byly přítomny známky leukocytoklaziie. Fibrinoidní nekrózy v těchto drobných cévách nebyly zjištěny. Subcutis nebyla zastižena. Popsaný obraz mohl spadat do širšího rámce neutrofilní dermatózy (obr. 7).



Obr. 6. Klinický obraz – kazuistika 2



Obr. 7. Histopatologický nále z – kazuistika 2



Obr. 5. Klinický obraz – kazuistika 2

Již druhý den po nasazení celkové kortikoidní terapie došlo k poklesu febrilií a do týdne byl zřetelný ústup kožního nálezu. Pacientka byla propuštěna 18. den hospitalizace, kdy byly popisovány pouze reziduální projevy na bérkách, bez celkové kortikoidní terapie s kontrolním C-reaktivním proteinem 3,5 mg/l.

## DISKUSE

SS, který je znám pod pojmem akutní febrilní neutrofilní dermatóza, poprvé popsal Robert Douglas Sweet v roce 1964 [20]. Výskyt je celosvětový, bez rasové predilekce [17]. Nejčastěji jsou postiženy ženy ve věku 30–60 let [5]. SS může být následkem hypersenzitivní reakce vyvolané bakteriálními, virovými či tumorózními antigeny, nebo také léky, autoimunitním onemocněním a graviditou. Patogeneze SS je neznámá. Hypotéza předpokládá lokální nebo systémovou poruchu regulace sekrece cytokinů, za kterou jsou pravděpodobně zodpovědné IL-1, G-CSF, GM-CSF a interferon gama [17]. V patogenezi se dále mohou uplatňovat leukotaktické mechanismy, dermální dendrocyty, cirkulující autoprotilátky, imunokomplexy, HLA B54 [22, 26].

Kožní léze tvoří bolestivé červené nebo fialovočervené papuly, noduly nebo plaky. Mohou být jednotlivé nebo mnohočetné, často asymetricky lokalizované, nesvědí. Dojem vezikulace je daný edémem horní dermis, ten však může být vystupňován v pravé subepidermální buly. V pozdějších stádiích centrální vymizení ložisek může vést k anulárním nebo circinárním projevům. Léze mohou být i vezikulózní, pustulózní a ulcerované. Projevy se mohou zvětšovat a šířit po dobu dní i týdnů, splývat v nepravidelná ostře ohraničená ložiska. Typická je tvorba kožních eflorescencí v místech traumat, excize, intravenózního katétru, venepunkce, kousnutí hmyzem, kočičího škrábnutí nebo radioterapie. U některých pacientů mohou být léze v místech předchozí fototoxické reakce, případně na končetině postižené postmastektomickým lymfedémem [26]. Projevy mohou být i v dutině ústní. Pustulózní varianta SS je charakterizována predominancí lézí na dorzech rukou [3, 13, 15]. SS v této lokalizaci se překrývá s atypickým pyoderma gangraenosum [24].

Klinický obraz obvykle doprovází febrilie, celková nevolnost, artralgie, myalgie, cefalea, konjunktivitida. Extrakutánní manifestace SS může postihnout muskuloskeletální systém, CNS, oči, ledviny, střeva, játra, slezinu, srdce a plíce. Tato postižení zahrnují např. multifokální sterilní osteomyelitidu, myozitidu, tendinitidu, tendosynovitidu, aseptickou meningitidu, encefalitidu, episkleritidu, iridocyklitidu, neutrofilní plicní alveolitidu, mesangiokapilární glomerulonefritidu, akutní selhání ledvin, hepatomegalii nebo splenomegalii.

Histopatologicky je přítomen difuzní infiltrát zralých neutrofilů v celé dermis nebo v její horní části a edém v horní dermis, zduřelé endotelie, dilatované malé cévy, fragmentovaná jádra neutrofilů. Kromě neutrofilů může být v infiltrátu příměs lymfocytů, eozinofilů a histiocytů. Ve velmi časných lézích mohou převládat lymfocyty, ve starších regredujících lézích histiocyty [2]. Depozita fibrinu a neutrofilů ve stěnách cév obvykle chybí a přilehlá epidermis je normální. Zánětlivý infiltrát je typicky lokalizován v papilární a horní retikulární dermis, ale může být i v epidermis a subcutis. Ačkoli bývá hustý a difuzní, může být jen perivaskulárně a nebo napodobovat sekundární změny u leukocytoklastické vaskulitidy. Intraepidermální a subkorneální pustuly jsou dány exocytózou neutrofilů do epidermis [2]. Pokud jsou neutrofilové lokalizovány v lobulech podkožního tuku, pak hovoříme o subkutánním SS [11], který má prakticky charakter neutrofilní panikulitidy. Zánětlivý infiltrát u SS není dostatečně charakteristický, aby bylo možné pouze histologicky odlišit hnisavou infekci kůže – jsou potřebná speciální barvení na mikroorganismy v histologických řezech – Gram, PAS, Gömöri-Grocott, respektive kultivace [9]. Vyšetření přímou imunofluorescencí je negativní.

Ke stanovení definitivní diagnózy SS by měla být splněna obě velká a dvě ze tří malých diagnostických kritérií [17, 21] – tabulka 1.

Diferenciální diagnostika klinického obrazu je velmi široká. Zahrnuje bakteriální sepsi, morbus Behçet, dermatomyozitidu, lupus erythematosus, lymfangoitidu, metastázy, syfilis, TBC, tromboflebitidu, systémovou mykózu, granuloma faciale, lepru, revmatoidní neutrofilní dermatitidu, lékové exantémy, erysipel, erythema nodosum, leukaemia cutis, leukocytoklastickou vas-

Tabulka 1. Diagnostická kritéria SS

Velká diagnostická kritéria	1. náhlý výsev bolestivých erytémových nodulů a plaků, obvykle s vezikulami, pustulami nebo bulami (respektive pseudovezikulami, pseudobulami) 2. neutrofilní infiltrát v dermis bez leukocytoklastické vaskulitidy
Malá diagnostická kritéria	1. tvorbu kožních lézí předchází nespecifická infekce respiračního nebo gastrointestinálního traktu, vakcinace nebo je asociace se zánětlivými chorobami, autoimunitním onemocněním, infekcí, hematoproliferativní chorobou, solidním maligním tumorem nebo graviditou 2. doprovodná celková nevolnost, febrilie 3. abnormální laboratorní hodnoty (3 z následujících 4) – sedimentace erytrocytů nad 20 mm/hod, zvýšený C-reaktivní protein, více než 70 % neutrofilů, leukocytóza nad 8000 4. excelentní odpověď na léčbu celkovými kortikosteroidy, popř. jodid draselný nebo kolchicin

Tabulka 2. Klasifikace neutrofilních dermatóz

Neutrofilní dermatózy en plaques (dermální)	SS, neutrofilní ekrinní hidradenitida, erythema elevatum et diutinum, neutrofilní revmatoidní dermatitida, granulomatózní pyoderma gangraenosum
Neutrofilní dermatózy povrchní (epidermální)	subkorneální pustulózní dermatóza (morbus Sneddon-Wilkinson), IgA pemphigus, atypický pyoderma gangraenosum, atypický SS
Neutrofilní dermatózy hluboké (dermální a hypodermální)	pyoderma gangraenosum, neutrofilní panikulitida, aseptický absces
Překryvné a přechodné formy	

kulitidu, panikulitidu a pyoderma gangraenosum. Je třeba zvažovat i akrální erytém, erythema elevatum et diutinum, neutrofilní ekrinní hidradenitidu, erythema multiforme, lymfom, periarteriitis nodosa, urtikarii či virový exantém. Byly popsány i případy, kdy projevy v obličejí napodobovaly fulminantní rosaceu či fotoalergickou kontaktní dermatitidu [1, 12]. Histopatologická diferenciatní diagnóza zahrnuje leukocytoklastickou vasculitidu, pyodermii, pyoderma gangraenosum, IgA lineární dermatózu, dermatitis herpetiformis, erythema elevatum et diutinum, zánětlivou formu epidermolysis bullosa acquisita, bulózní systémový lupus erythematosus a revmatoidní neutrofilní dermatitidu.

SS patří do skupiny neutrofilních dermatóz. Podle lokalizace infiltrátu tvořeného neutrofilny se rozlišují neutrofilní dermatózy en plaques (dermální), povrchní (epidermální) a hluboké (dermální a hypodermální) – tabulka 2 [23]. SS, pyoderma gangraenosum a neutrofilní urtikariální dermatóza jsou nyní řazeny k tzv. autoinflamatorním syndromům, které se vyznačují atakami zánětu, často bez patrné provokace, nebo jsou spouštěny infekcemi, traumatem, chladem apod. Společný patogenetický podklad tvoří infiltráty neutrofilů [16].

Kožní léze se obvykle vyhojí po léčbě nebo časem i spontánně, bez jizvení, mohou však perzistovat týdny až měsíce. Rekurentní epizody bývají u 1/3–2/3 nemocných. Období remise je variabilní [4]. Přerušování medikace u léky indukované formy vede k regresi onemocnění. Paraneoplastická forma souvisí s aktivitou onkologického onemocnění. V léčbě SS se v první řadě využívají celkové kortikosteroidy, dále pak kolchicin, dapsone, indometacin, clofazimin nebo cyklosporin [7]. U střevních zánětů terapie zahrnuje navíc metronidazol, u bakteriálních infekcí antibiotika. V léčbě se mohou uplatnit antagonisté IL-1 (Anakinra) nebo blokátory TNF- $\alpha$ .

## ZÁVĚR

V uváděném prvním případě byl diagnostikován SS na základě klinického obrazu zahrnujícího kožní projevy, febrilie, myalgie, artralgie a konjunktivitidu, dále histologického nálezu, negativní bakteriální kultivace a velmi rychlého a přesvědčivého efektu celkových kortikosteroidů po předchozí neúspěšné léčbě antibiotiky, antimikrobiálními chemoterapeutiky a antivirotiky. Diferenciálnědiagnostická rozvaha kožních lézí zahrnovala herpetické onemocnění, generalizované bakteriální septické kožní projevy, bulózní dermatózu a hemoragickou vasculitidu. Také ve druhém případě vedl k diagnóze souhrn klinického obrazu, laboratorního a histologického nálezu a efektivní terapie kortikosteroidy.

SS je vzácné onemocnění, přičemž asociované choroby se mohou objevit v různé časové souvislosti s jeho rozvojem. Ačkoliv patofyziologické mechanismy SS jsou stále velmi málo známy, systémová protizánětlivá léčba bývá obvykle efektivní, a to potvrdily i oba naše případy. Současně je nutno léčit případné základní onemocnění.

## LITERATURA

1. ANAVEKAR, N. S., WILLIAMS, R., CHONG, A. H. Facial Sweet's syndrome mimicking rosacea fulminans. *Australas. J. Dermatol.*, 2007, 48, 1, p. 50–53.
2. BARNHILL, R. L., CROWSON, A. N. *Textbook of Dermatology*. 2<sup>nd</sup> edition, USA, McGraw-Hill, 2004, p. 126–127, ISBN 0-07-139660-8.
3. BENZIMRA, J., LOW-BEER, J., TWOMEY, J. A case of peripheral ulcerative keratitis associated with neutrophilic dermatosis of the dorsal hand. *Int. Ophthalmol.*, 2011, 31, 2, p. 149–151.
4. BURGDORF, W. H. C., PLEWIG, G., WOLFF, H. H., LANDTHALER, M. *Braun-Falco's Dermatology*. 3<sup>rd</sup> edition, Springer, 2009, p. 492–493, ISBN 978-3-540-29312-5.
5. CALLEN, J. P., JORIZZO, J. L., BOLOGNIA, J. L., PIETTE, W. W., ZONE, J. J. *Dermatological Signs of Internal Disease*. 4<sup>th</sup> edition, Elsevier, 2009, p. 45–46, ISBN 978-1-4160-6111-3.
6. CETKOVSKÁ, P., PIZINGER, K., ŠTORK, J. *Kožní změny u interních onemocnění*. 1. vydání, Praha: Grada Publishing, 2010, s. 173, ISBN 978-80-247-1004-4.
7. COHEN, P. R. Neutrophilic dermatoses: a review of current treatment options. *Am. J. Clin. Dermatol.*, 2009, 10, 5, p. 301–312.
8. COHEN, P. R. Sweet's syndrome- a comprehensive review of an acute febrile neutrophilic dermatosis. *Orphanet J Rare Dis*, 2007, 2, 2, p. 34.
9. ELDER, DE., ELENITSAS, R., JOHNSON, BL. jr et al. *Lever's Histopathology of the Skin*. 10<sup>th</sup> edition, Philadelphia, Lippincott Williams & Wilkins, 2009, p. 223–224, ISBN 10:0781773636.
10. GOSHEGER, G., HILLMANN, A., OZAKI, T., BUERGER, H., WINKELMANN, W. Sweet's syndrome associated with pigmented villonodular synovitis. *Acta Orthopaedica Belgica*, 2002, vol. 68, 1, p. 68–71.
11. GUHL, G., GARCÍA-DÍEZ, A. Subcutaneous sweet syndrome. *Dermatol. Clin.*, 2008, 26, 4, p. 541–551.
12. JOHANNEMANN, D., BRUNNER, M., ZOUBOULIS, C. C. Facial Sweet syndrome mimicking photoallergic contact dermatitis. *J. Dtsch. Dermatol. Ges.*, 2009, 7, 8, p. 697–700.
13. KERN, J. S., BRAUN-FALCO, M. Neutrophilic dermatosis of the hands associated with CLL. *J. Dtsch. Dermatol. Ges.*, 2010, 8, 6, p. 469–470.
14. KIM, J., CHOI, Y. J., OH, S. H., LEE, K. H. A case of Sweet's panniculitis associated with spinal metastasis from prostate cancer. *Ann. Dermatol.*, 2010, 22, 4, p. 478–481.
15. KUNG, E. F., ARORA, A., PETRONIC-ROSIC, V., TSOUKAS, M. M. Clinicopathologic challenge. Neutrophilic dermatosis of the dorsal hands- a variant of localized Sweet's syndrome. *Int. J. Dermatol.*, 2009, 48, 6, p. 555–557.
16. LIPSKER, D. *Auto-inflammatory syndromes: from monogenic to complex diseases*. 2<sup>nd</sup> Munich International Summer Academy of Practical Dermatology, Mnichov, 25.-29.7.2011
17. MOSCHELLA, S. L., DAVIS, M. D. P. Neutrophilic dermatoses. In BOLOGNIA, J. L., JORIZZO, J. L., RAPINI, R. P. *Dermatology*. 3<sup>rd</sup> edition, New York, Mosby, 2008, p. 380–383, ISBN 978141602991.
18. MUSTAFA, N. M., LAVIZZO, M. Sweet's syndrome in a patient with Crohn's disease: a case report. *J. Med. Case Reports*, 2008, 2, p. 221.
19. SATRA, D., ZALKA, A., COHEN, P. R. et al. Sweet's syndrome and pregnancy. *J. Am. Acad. Dermatol.*, 1994, 30, 2, p. 297–300.
20. SWEET, H. An acute febrile neutrophilic dermatosis. *Br. J. Dermatol.*, 1964, 76, p. 349–356.
21. SU, W. P., LIU, H. N. Diagnostic criteria for Sweet's syndrome. *Cutis*, 1986, 37, 3, p. 167–174.
22. TAKAHAMA, H., KANBE, T. Neutrophilic dermatosis of the dorsal hands: a case showing HLA B54, the marker of Sweet's syndrome. *Int. J. Dermatol.*, 2010, 49, 9, p. 1079–1080.
23. WALLACH, D., VIGNON-PENNAMEN, M. D. From acute febrile neutrophilic dermatosis to neutrophilic disease: Forty years of clinical research. *J. Am. Acad. Dermatol.*, 2006, 55, p. 1066–1071.
24. WALLING, H. W., SNIPES, C. J., GERAMI, P., PIETTE, W. W. The relationship between neutrophilic dermatosis of the dorsal hands and sweet syndrome: report of 9 cases and comparison to atypical pyoderma gangrenosum. *Arch. Dermatol.*, 2006, 142, 1, p. 57–63.

25. WALKER, D. C., COHEN, P. R. Trimethoprim-sulfamethoxazole-associated acute febrile neutrophilic dermatosis: case report and review of drug-induced Sweet's syndrome. *J. Am. Acad. Dermatol.*, 1996, 34, 5, p. 918–923.
26. WOLFF, K. et al. *Fitzpatrick's Dermatology in General Medicine*. 7<sup>th</sup> edition, New York, McGraw-Hill Companies, 2008, p. 289–95, ISBN 978-0-07-146690-5.

Kontaktní adresa:  
MUDr. Lenka Slezáková  
Dermatovenerologické oddělení  
Šumperská nemocnice, a. s.  
Nerudova 640/41  
787 52 Šumperk  
e-mail: l.slezakova@email.cz

Do redakce došlo dne 10. 12. 2011.



## Dermatologický univerzitní nadační fond podporuje již pátým rokem dermatovenerologii v České republice

- Poskytuje **stipendia** na pobyty na kožních pracovištích v německy mluvících zemích.
- Uděluje **ceny za nejlepší publikace roku** v časopisu Čs. dermatologie.
- Sponzoruje **Bartákovu cenu**.
- **Podporuje časopis** Česko-slovenská dermatologie a Českou dermatovenerologickou společnost ČLS JEP.
- **Financuje vzdělávání** v dermatovenerologii (kurzy, odborná setkání).

**Dermatologický univerzitní nadační fond**  
partner českých dermatovenerologů



Arenberger Ettler Frey Resl