

Zaznělo na 18. kongresu Praktického lékařství 19.–20. dubna 2024 v Olomouci



18.
kongres
Praktického
lékářství

19.–20. 4. 2024
OLOMOUC

Chronické žilní onemocnění – co vše můžeme udělat pro pacienta v lékárně

Na 18. kongresu Praktického lékařství, který se uskutečnil v dubnu 2024 v Olomouci, zazněla přednáška, kterou společně připravily PharmDr. Helena Bačová (Lékárna LEMON, Ostrava) a Mgr. Irena Kiliková (Lékárna AGEL, Ostrava). Přednáška shrnula současná doporučení pro péči o pacienty s chronickým žilním onemocněním (CVD) a s hemoroidálním onemocněním (HD), která by měl znát farmaceut. Pacienti s těmito obtížemi se totiž velmi často obracejí právě na lékárníky. Ti mohou zásadním způsobem ovlivnit kvalitu péče o tyto nemocné. Vhodné je samozřejmě nejprve potvrdit diagnózu u lékaře, ovšem léčba by vzhledem k progresivnímu charakteru obou onemocnění měla být zahájena co nejdříve. U CVD i HD je podle aktuálních doporučení základem léčby systémová farmakoterapie – venofarmaka. Velmi dobře doložený přínos u všech stadií CVD i u HD má mikronizovaná purifikovaná flavonoidní frakce (MPFF[®], Detralex[®]). Lékárníci mohou pacientům také poradit s používáním komprese u CVD, s výběrem a způsobem aplikace lokální léčby u HD a připomínat jim režimová opatření potřebná u obou těchto onemocnění. Tím přispívají k adherenci pacientů k léčbě a k jejím dobrým výsledkům.

Chronické žilní onemocnění

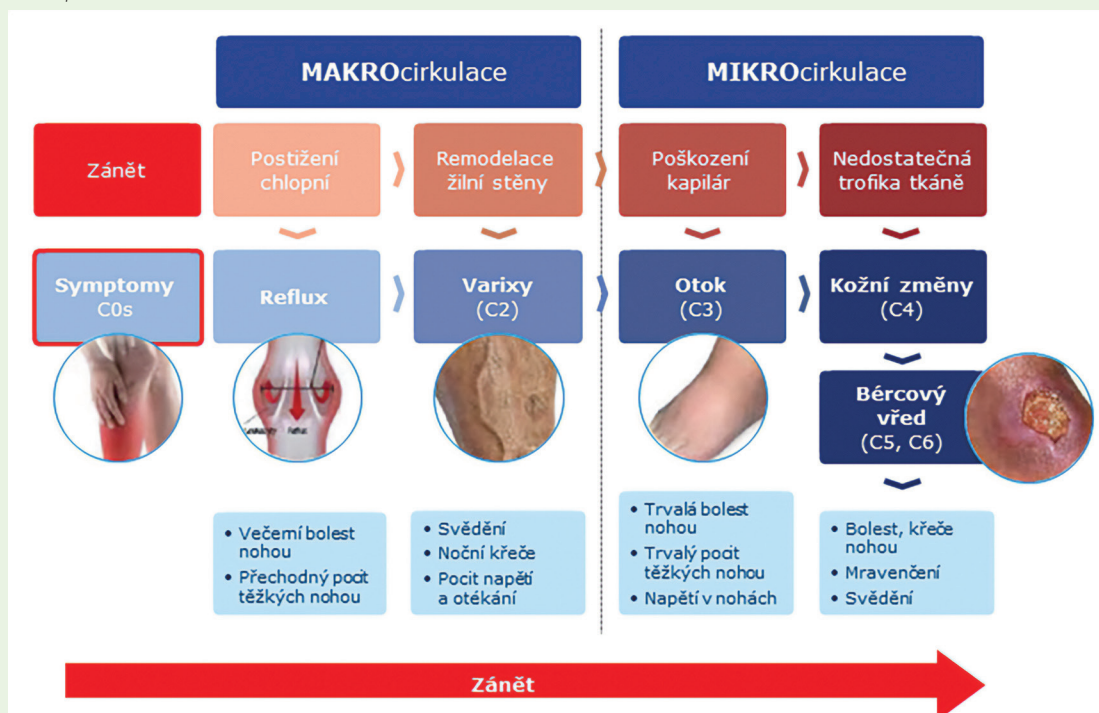
Patofyziologie, projevy a klasifikace chronického žilního onemocnění

Péče o pacienty s CVD by měla vycházet z doporučených postupů. V ČR jsou pro diagnostiku a léčbu CVD k dispozici doporučené postupy České lékařnické komory z roku 2014 (1). Doporučené postupy pro praktické lékaře novelizované v roce 2021 (2) a Doporučené postupy České angiologické společnosti z roku 2023 (3).

CVD je jedno z nejčastějších progredujících chronických onemocnění, se kterým se lékárníci v běžné denní praxi setkávají. Kromě objektivních známek, které se manifestují nálezy klasifikovanými pomocí škály CEAP od C0 po C6 a které řeší lékař, si pacienti s CVD stěžují na subjektivní příznaky v dolních končetinách. Jde o pocit unavených anebo těžkých nohou, bolest, otoky, noční křeče, svědění až pálení kůže a viditelné teleangiektázie nebo varixy. Zde je třeba mít na paměti, že otok dolních končetin nemusí mít příčinu jen v CVD. Může jít o trombózu, projev onemocnění srdce, ledvin nebo jater. Diferenciální diagnostika zde spadá do rukou lékaře a takového pacienta by měl lékárník k lékaři odeslat.

CVD je onemocnění charakterizované funkčním selháváním žilního systému a nedostatečným žilním návratem krve z dolních končetin k srdci. U zdravých jedinců je žilní systém nízkotlakým rezervoárem kr-

ve. Pokud nefunguje správně, vzniká žilní hypertenze, která se promítá až do mikrocirkulace a trofiky kůže. Žilní hypertenze může být u CVD zpočátku přechodná, s progresí choroby i trvalá. Dlouhodobé zvýšení žilního tlaku vede k postupné přestavbě žilní stěny, její degeneraci, fibrotizaci a zvýšené permeabilitě. Dochází k marginaci a aktivaci leukocytů a spouští se zánětlivý proces. Již ve stadiu zánětu žilní stěny se mohou objevovat subjektivní příznaky onemocnění (stadium C0s, kdy „s“ je označení přítomnosti subjektivních symptomů). Pokud tedy není CVD léčeno od počátečních stadií, dochází ke strukturálním a funkčním změnám žilní stěny a žilních chlopní. Poškození žilních chlopní je pak příčinou refluxu krve, který dále zvyšuje žilní hypertenzi a bývá důvodem večerních bolestí a pocitu těžkých nohou (stadium C1). Následná remodelace žilní stěny vede k rozvoji teleangiektázií a varixů (stadium C2). Kromě viditelných křečových žil si pacienti stěžují na svědění, noční křeče a pocit napětí nebo otékání v oblasti nohou. Pro tyto křeče je typické, že nereagují na užívání magnezia. Postižení makrocirkulace se přenáší do mikrocirkulace a rozvíjí se otok (stadium C3). Pacienti s tímto stadiem CVD mívají již přetrvávající bolest a stálý pocit napětí a těžkých nohou. Nejvíce jsou postiženy kožní kapiláry. Trpí trofika tkáně, rozvíjejí se kožní změny (stadium C4) až po bérčovými vřed, který představuje nejtěžší stadium CVD (stadium 5 – zhojený, stadium 6 – aktivní). V celém průběhu postupné progresy CVD se uplatňuje zánět (Obr. 1) (4).

Obr. 1. Návaznost poškození makrocirkulace a mikrocirkulace u CVD (4)

Konzervativní léčba CVD

Konzervativní léčba CVD spočívá v režimových opatřeních, kompresní léčbě a systémovém podávání venofarmak. Cílem této léčby je zpomalit nebo zastavit progresi CVD (2, 3). Tabulka ukazuje přehled dostupných **venofarmak** včetně kvality důkazů a síly doporučení jejich podávání podle českých i mezinárodních doporučení. Kvalita důkazů A–C vychází z kvality metodologie studie, ve které byl daný lék hodnocen, u síly doporučení se rozlišuje silné doporučení – 1, převyšuje-li přínos léku jeho rizika nebo náklady, slabé doporučení – 2, pokud je tento poměr nejednoznačný. Přední postavení mezi venofarmaky zaujímá MPFF[®], která je jako jediný přípravek doporučena s hodnocením 1 B, navíc u všech stadií CVD (C0–C6). MPFF[®] je také jediné venofarmakum, které se doporučuje na podporu lokální léčby bércových vředů (3).

MPFF[®] je venofarmakum s komplexním mechanismem účinku. Prokázala příznivý efekt na žilní tonus, žilní stěnu a chlopně, kapilární permeabilitu, lymfatickou drenáž, hemoreologické parametry a vychytávání volných radikálů (5). Jejich účinky lze shrnout jako venoprotektivní, lymfodrenážní a protizánětlivé. MPFF[®] chrání nejen makrocirkulaci, ale

i mikrocirkulaci (6–8). Bylo prokázáno, že potlačuje žilní zánět a žilní hypertenzi, zlepšuje stav žilní stěny a žilních chlopní, redukuje otok a zlepšuje stav kůže a podkoží (6–8).

Lékařník se v každodenní praxi běžně setkává s pacienty s CVD, kteří potřebují kompresní léčbu. Volně prodejné punčochy pro kompresní léčbu jsou třídy I. U většiny pacientů s CVD je vhodná kompresní třída II, kterou již musí předepsat lékař, u pacientů s bércovými vředy žilní etiologie pak kompresní třída III a u těžkého lymfedému třída IV, což jsou prostředky omezené na preskripci specialistů. Kompresní léčba je kontraindikovaná u pacientů s pokročilým srdečním selháním (NYHA třída III–IV), s kritickou končetinovou ischemií (kotníkový tlak < 60 mm Hg), s povrchově uloženými bypassy v místě komprese, ale také u pacientů s pokročilou diabetickou neuropatií a také v případě alergie na materiál punčoch (2). Pacient má být poučen, že kompresní punčochy je třeba prát ručně ve vodě o teplotě kolem 30 °C, případně na jemný program v pračce ve speciálním sáčku, použít šetrný prací prostředek, punčochy se nemají ani žehlit a suší se ve vodorovné poloze (nikoliv v sušičce). Po 3–6 měsících užívání by se měly vyměnit (1).

Tab. 1. Přehled doporučených venofarmak pro léčbu CVD včetně síly doporučení a kvality důkazů (3)

Indikace	Účinná látka	Síla doporučení	Kvalita důkazů	Doporučení
Zmírnění příznaků C0s–C6s	MPFF [®]	silné	střední	1B
	nemikronizovaný diosmin, syntetický diosmin	slabé	slabá	2C
	rutosidy	slabé	střední	2B
	extrakt z vinných listů	slabé	střední	2B
	kalcium dobesilát	slabé	střední	2B
	extrakt z koňského kaštanu (<i>Aesculus hippocastanum</i>)	slabé	střední	2B
	extrakt z <i>Ruscus aculeatus</i>	slabé	střední	2B
	extrakt z <i>Ginkgo biloba</i>	slabé	slabá	2C
Podpora lokální léčby bércových vředů žilní etiologie	MPFF [®]	silné	střední	1B

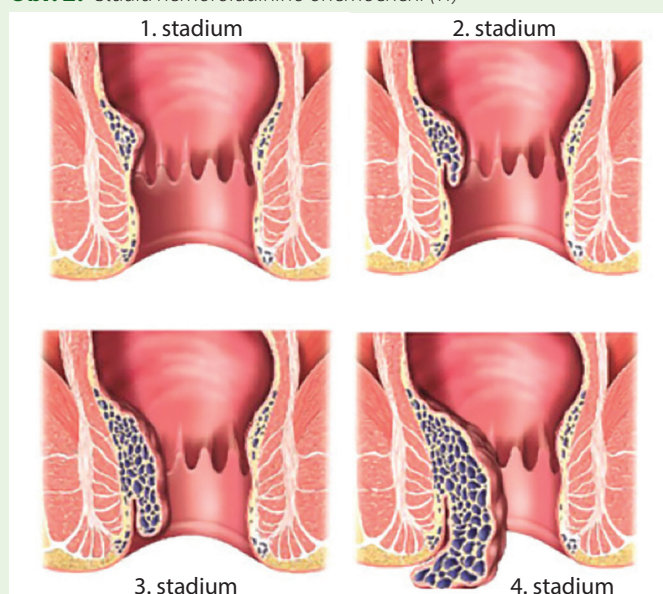
Součástí **režimových opatření** v léčbě CVD je dostatek pohybu, tj. pravidelná fyzická aktivita. Vhodná je chůze (procházky, turistika, chůze do schodů), rekreační gymnastika, jogging, jízda na kole, plavání, běhkování či tanec. Mezi nevhodné sporty patří vzpírání (včetně zvedání a nošení těžkých předmětů, typické např. pro maminky malých dětí), horská cyklistika, tenis, squash, fotbal, hokej, ragby (tj. sporty, kde dochází k prudkým intenzivním kontrakcím lýtkového svalstva). V rámci režimových opatření je třeba se vyvarovat dlouhého stání a sezení. Při sedavém zaměstnání se doporučuje tzv. žilní gymnastika, odpočinek s elevací dolních končetin a sprchování dolních končetin studenou vodou. U obézních jedinců je vhodná redukce tělesné hmotnosti. Pacienti s CVD by měli nosit volné spodní prádlo a ponožky/podkolenky a obuv na nižším podpatku. Omezit by měli pobyt v horkém prostředí (na slunci, v sauně, ve vířivce). Protože projevem CVD mohou být také hemoroidy, doporučuje se udržovat pravidelnou a měkkou stolicí prostřednictvím vhodného jídelníčku s dostatkem vlákniny a tekutin (1).

Hemoroidální onemocnění

Patogeneze, projev a klasifikace hemoroidálního onemocnění

Při diagnostice a léčbě hemoroidálního onemocnění je možné se řídit podle Doporučeného postupu České lékárnické komory z roku 2014 (9) nebo podle Doporučených postupů pro praktické lékaře z roku 2021 (10). Hemoroidy neboli hemoroidální žilní pleteně jsou fyziologickou anatomickou strukturou nacházející se v konečniku. Doplňují funkci svěrače při udržení kontinence stolice. Pouze když vyvolávají obtíže, jde o hemoroidální onemocnění (HD). V patogenezi HD se uplatňuje nedostatečnost submukózní pojivové tkáně, trvale zvýšený tonus análního svěrače a ztížený odtok žilní krve z oblasti konečniku. Příznaky HD jsou bolest, krvácení, svědění/pálení, pocit vlhké řiti. Charakteristické je střídání období potíží a období klidu (přibližně každé 3 týdny) (10).

Obr. 2. Stadia hemoroidálního onemocnění (11)



Rozlišujeme vnitřní a zevní hemoroidy, častější bývají vnitřní, případně kombinované. HD rozdělujeme do 4 stupňů a i zde platí, že bez účinné léčby onemocnění postupně progreduje. V 1. stadiu jsou hemoroidy v původní anatomické poloze a projevují se pouze občasnými příznaky (kapky krve na toaletním papíru po stolici). Ve 2. stadiu se hemoroidy přechodně objevují u okraje anu při tlačení na stolicí, poté se spontánně vrací. Příznaky zahrnují krvácení, svědění, pocit vlhké řiti či tlaku a výtoky. O 3. stadiu hovoříme v případě výhřezu hemoroidálních uzlů při vyprazdňování, který vyžaduje manuální napravení. Dochází k progresi zánětu, krvácení je méně výrazné, objevuje se špinění. Nejtěžší 4. stadium je charakterizováno trvalým prolapsem hemoroidálních uzlů, které jsou ireponibilní. Pacienti popisují trvalý diskomfort, silné bolesti, krvácení, špinění a známky inkontinence. Ve 4. stadiu se může jednat buď o akutní stav, který je ještě vratný do nižších stadií po podání lokální léčby v kombinaci s venotoniky, nebo jde o chronický problém s fibrotizací vyhřezlé pleteně, kterou je již nutné odstranit chirurgicky (Obr. 2) (11).

Konzervativní léčba HD

Již od prvních projevů HD jsou doporučena venofarmaka, jako je MPFF, diosmin, hesperidin, extrakt z *Ginkgo biloba*, kalcium dobesilát či tribenosid (10). Měla by vždy doplňovat lokální léčbu, trénink vyprazdňování a režimová opatření. Pacienti s HD mají často zácpu, proto by měli věnovat pozornost stravě změkčující stolici.

Systémová léčba HD v podobě **venofarmak** přináší úlevu v akutní fázi, ale je účinná i při chronickém podávání. MPFF prokázala rychlé zmírnění příznaků při akutní hemoroidální atace při dávkování 6 tablet/den první 4 dny, 4 tablety denně následující 3 dny a poté 2 tablety denně. V randomizované dvojité zaslepené placebem kontrolované studii vedla léčba MPFF® již od 2. dne k většímu zmírnění proktitidy a análního diskomfortu, k významnému snížení krvácení z konečniku, bolesti a análního výtoku. Pacienti léčení MPFF® uváděli významné zkrácení a zmírnění závažnosti probíhající hemoroidální ataky v porovnání s předchozími atakami, kdy MPFF® neužívali. Po 7 dnech léčby MPFF® bylo v porovnání s placebem 2x více pacientů bez krvácení, 3x více bez pruritu a 5x více bez bolesti (12).

V **lokální léčbě** lze využít rovněž venofarmaka a vhodné je volit přípravek dle skladby příznaků pacienta. Pokud uvádí krvácení, jsou vhodné přípravky obsahující kromě venofarmak také hemostyptika a adstringencia (polykresulen, vápenatá sůl karboxycelulózy, zásaditý gallan bismutitý, kopolymer HEMA-HAS) nebo dubovou kůru, při svědění nebo bolesti pak přípravky s anestetikem (lidokain, cinchokain), v případě zánětu lze využít antiseptika (manganistan draselný, obsahové látky heřmáнку, řebříčku či měsíčku lékařského), doporučeny jsou také látky podporující reepitelizaci (tuk ze žraločích jater, kvasnicový extrakt, oxid titaničitý, allantoin, panthenol, kyselina hyaluronová), při potížích s vyprazdňováním pomáhají látky s lubrikačním účinkem, jako je glycerol nebo parafín (13, 14).

Potřebná je také **správná aplikace** lokální léčby. Pokud se týká zavádění čípku, uvádí doporučený postup aplikace zdravotnického prostředku s obsahem suklarfátu, že ideální je zavádět čípek na noc, nejlépe po stolici, po koupeli. Nejsnáze se čípek zavádí vleže na boku.

Chronické žilní onemocnění – co vše můžeme udělat pro pacienta v lékárně

Nejprve se zasune do 2/3, nechá se trochu rozpustit a následně se zavede zbývající část čípku. Před aplikací i po ní si má pacient umýt ruce. Po zavedení je vhodné použít slipovou vložku jako ochranu prádla z důvodu možného vytečení části přípravku. Příklad vhodné aplikace rektální masti lze nalézt v SPC přípravku s polykresulenem. Mast se aplikuje do konečníku po vyprázdnění stolice, a to pomocí aplikátoru, nikoliv pouze na povrch řitního otvoru. Aplikátor se našroubuje na tubu a zavede do análního otvoru. Tuba se poté lehce stlačuje, aby mast vytékala postranními otvory a současně se aplikátor pomalu vytahuje z konečníku. Lehkým otáčením tuby lze dosáhnout rovnoměrného rozetření masti po celém vnitřním povrchu análního kanálu. Vhodnější je čípek na noc a mast přes den.

Režimová opatření zahrnují opět pravidelný pohyb, pití dostatečného množství tekutin (0,5 l na 15 kg hmotnosti), prevenci zácpy a průjmu (konzumovat dostatek vlákniny), nácvik pravidelného vyprazdňování, správný sed na toaletě (se zvýšenými koleny), velmi důležitá je hygiena v podobě oplachu po každé stolici, popř. použití neparfemovaných

vlhčených ubrousků, pacienti by se měli vyvarovat dlouhého sezení na toaletě a dlouhého sezení obecně, neměli by konzumovat kořeněná jídla, alkohol, nadměrné množství kávy a neměli by kouřit. Nevhodnými sporty jsou vzpírání a cyklistika (9).

Závěr

U pacientů se suspektním CVD nebo HD je důležité vyšetření lékařem z důvodu stanovení správné diagnózy a včasného zahájení terapie. Obě diagnózy jsou chronické progredující povahy. Podle současných doporučených postupů je podstatnou součástí léčby systémové kontinuální podávání venofarmak. Důležitý je komplexní přístup k léčbě, který zahrnuje režimová opatření, u CVD kompresní léčbu a u HD léčbu lokální. Lékárník by měl pacienta edukovat o možnostech léčby, o zvolené terapii a jejím užívání a o vhodných režimových opatřeních. Je také zdravotníkem, který může podpořit compliance pacienta k léčbě venofarmaky a používání kompresní terapie.

Přípravila MUDr. Zuzana Zafarová

LITERATURA

1. Tuhá K. Česká lékárnická komora. Doporučený postup – Žilní nedostatečnost, verze RR 2014. [Internet]. [cited 2024 May 24]. Available from: <https://lekarnici.cz/wp-content/uploads/2024/02/Doporuceny-postup-Zilni-nedostatecnost-2014.pdf>.
2. Karetová D, Vojtíšková J, Seifert B, Černohorská J. Doporučené diagnostické a terapeutické postupy pro všeobecné praktické lékaře – chronické žilní onemocnění. Novelizace 2021. SVL ČLS JEP 2021. [Internet]. [cited 2024 May 24]. Available from: <https://svl.cz/svl-docs/doporucene-postupy/37/chronicka-zilni-onemocneni-2021.pdf>.
3. Karetová D, Roztočil K, Vlachovský R, et al. Léčba chronických žilních chorob. Doporučený postup ČAS ČLS JEP 2023. [Internet]. [cited 2024 May 24]. Available from: https://www.angiology.cz/Angiology/media/system/odborné%20info/CAS_CVD_Guidelines_2023.pdf.
4. Bergan JJ, Schmid-Schönbein GW, Smith PD, et al. Chronic venous disease. N Engl J Med. 2006 Aug 3;355(5):488-98.
5. Nicolaidis A, Kakkos S, Baekgaard N, et al. Management of chronic venous disorders of the lower limbs. Guidelines According to Scientific Evidence. Part I. Int Angiol. 2018 Jun;37(3):181-254.
6. Corcos L, De Anna D, Dini M, et al. Proximal long saphenous vein valves in primary venous insufficiency. J Mal Vasc. 2000 Feb;25(1):27-36.
7. Pappas PJ, DeFouw DO, Venezia LM, et al. Morphometric assessment of the dermal microcirculation in patients with chronic venous insufficiency. J Vasc Surg. 1997 Nov;26(5):784-95.
8. Nicolaidis AN. From symptoms to leg edema: efficacy of Daflon 500 mg. Angiology. 2003 Jul-Aug;54 Suppl 1:S33-44.
9. Tuhá K. Česká lékárnická komora. Doporučený postup – hemoroidy, verze RR 2014. [Internet]. [cited 2024 May 24]. Available from: <https://lekarnici.cz/wp-content/uploads/2024/02/Doporuceny-postup-Hemoroidy-2014.pdf>.
10. Seifert B, Hoch J, Zimolová P, et al. Doporučené diagnostické a terapeutické postupy pro všeobecné praktické lékaře. Hemoroidální nemoc. 2021. [Internet]. [cited 2024 May 24]. Available from: <https://svl.cz/svl-docs/doporucene-postupy/31/hemoroidalni-nemoc-2021.pdf>.
11. Kouda M, Kropupová G. Hemoroidální onemocnění nebo jiný problém? Prakt. Lékáren. 2022;18(3):151-54.
12. Suchopár J. Remedia Compendium – léčiva používaná v podmínkách ČR. 5. vydání. Praha: Panax; 2018.
13. Cospite M. Double-blind, placebo-controlled evaluation of clinical activity and safety of Daflon 500 mg in the treatment of acute hemorrhoids. Angiology. 1994 Jun;45(6 Pt 2):566-73.
14. Šimandl O. Pět klíčových oblastí v samoléčbě hemoroidální nemoci pohledem farmaceuta. Farmacie pro praxi. 2023;19(1):64-69.