proLékaře.cz | 13.7.2025

10 let zkušeností s Barronovou ligaturou na chirurgické klinice Ostrava

Anděl P., Dostalík J., Pelikán A., Bocková L., Krejčí M., Jandl J.[1]

Chirurgická klinika FN Ostrava
[1]NZZ Bormed, Ostrava

Souhrn

Anděl P., Dostalík J., Pelikán A., Bocková L., Krejčí M., Jandl J.: 10 let zkušeností s Barronovou ligaturou na chirurgické klinice Ostrava

Autoři mají za cíl ve své práci seznámit blíže širokou zdravotnickou obec s problematikou léčby hemoroidálních uzlů semiinvazivní metodou – Barronovou ligaturou.
Klíčová slova: hemoroidální uzly – Barronova ligatura

Summary

Anděl P., Dostalík J., Pelikán A., Bocková L., Krejčí M., Jandl J.: Ten –Year Experience with Barron Ligature in the Ostrava Surgical Clinic

The authors aim to present the problematics of hemorrhoid treatment using the Barron ligature semiinvasive method, to healthcare professionals.
Key words: hemorrhoids – Barron ligature

Rozhl. Chir., 2007, roč. 86, č. 8, s. 428–431.

ÚVOD

Hemoroidální onemocnění je staré jako lidstvo samo. Není proto zcela přesné označovat je, jako to nyní dělají s oblibou někteří autoři, za onemocnění civilizační. Je ovšem pravdou, že proktologicky prokazatelné hemoroidy se vyskytují v 70 % u pacientů starších 30 let a v 85 % u pacientů starších 40 let [1].

Nodi haemorrhoidales interni, hemoroidy, varixy hemoroidálního plexu, hemoroidální uzly jsou synonyma pro hyperplazii corpus cavernosum recti, tedy hemoroidálního plexu. Anatomicky se tento nachází ve výši linea dentata v gynekologické poloze na č. 3, 7, 11. Zde dochází ke vstupu terminálních větví arteria rectalis superior do plexus haemorrhoidalis – cavernosum recti. Je potřeba zdůraznit potřebu označování všech análních lézí pomocí hodinového číselníku v poloze gynekologické, neboť takovéto označení je léta mezinárodním proktologickým pravidlem a takto používané označení může v diagnostice i terapii do budoucna zabránit mnoha nedorozuměním [6].

Jaká je etiologie tohoto onemocnění? Sedavé zaměstnání, obezita, nedostatek fyzického pohybu a tím oblenění svalové pumpy dolních končetin, chronická obstipace, zvýšený venózní tlak v oblasti plexů malé pánve (těhotenství), zvýšený tonus análních sfinkterů, méněcennost pojivové tkáně daná konstitucí, dědičností či

Tab. 1. Přehled klinických nálezů a symptomatologie
Tab. 1. An oerview of clinical findings and symptomathology

Stupeň	Klinický nález	Symptomatologie
I.	Uzly nad linea dentata nejsou zevně viditelné, reverzibilní	Často anorektální krvácení případně pruritus anu bez bolesti
II.	Při tlaku prolabují uzly zevně, spontánně se reponují, počínají fibrózní změny v oblasti anorektálního přechodu.	Krvácení zřídka, často pálení a mokvání
III.	Prolaps při zvýšení nitrobřišního tlaku nebo při defekaci, zvýšený tonus sfinkteru, nemožnost spontánní repozice, tato možná s dopomocí, přítomnost fibrózy	Krvácení zřídka, hlenovitá sekrece, pálení a pruritus, bolestivost, lacerace sliznice
IV.	Fixovaný prolaps mukózy manuálně ireponoibilní, jinak jako u stadia III.	Krvácení minimální, silně bolestivé, ulcerace.

proLékaře.cz | 13.7.2025

věkem, portální hypertenze, kdy se hemoroidy stávají velice důležitou portokavální spojkou.

KLINIKA

Přehled klinických nálezů a symptomatologie je znázorněn v tabulce 1 na předcházející straně.

ANAMNÉZA

Anamnestické údaje jsou základem vyšetření pro hemoroidální onemocnění. Nutno vyloučit zátěž malignitou tlustého střeva v rodině, u mladších pacientů pak familiární onemocnění tračníku.

Základním steskem pacientů je zpravidla hematochéza – anorektální krvácení světle červené čerstvé krve na toaletním papíru či jako proužky na stolici. Dále pak přítomnost čerstvé krve v toaletní míse. Dále pacienti udávají přítomnost cizího tělesa v konečníku, pálení a svědění, mokvání a špinění. Mnozí si všimnou vyklenutí v oblasti konečníku, při kontrole v zrcadle popisují toto jako namodralé vyklenující se uzly.

DIAGNOSTIKA

Diagnostika se tedy opírá především o anamnestické údaje a hlavně pak o vyšetření per rektum – aspekci a palpaci, rektoskopii a v indikovaných případech kolposkopii.

Při přidružených symptomech u rektálního onemocnění zejména při obstipaci nutno doplnit transittime, irigografii a defekografii [3].

Diferenciálně diagnosticky je nutno vyloučit další závažná onemocnění.

Nejdůležitější je vyloučit nádor!!! Za každým krvácením z hemoroidů může být ukryt nádor konečníku. Dále přichází v úvahu perianální trombóza, kondylomata analia, ulcus recti, hypertrofie anální papily, anální polypy, IBD rekta, anální absces, anální fissura a píštěl, Pagetova choroba, Bowenova dermatitida, polypy tlustého střeva – rektální ampuly, prolaps anu, prolaps rekta.

TERAPIE

Konzervativní

Masti a čípky

Složení každého preparátu by mělo být:
– analgetická složka,
– adstringentní složka,
– protizánětlivá složka.

UPŘEDNOSTŇUJEME MASTI PŘED ČÍPKY!

V poslední době se propaguje použití preparátů obsahujících flavonoidy.

Konzervativní terapie musí jít ruku v ruce s terapií obstipace či regulace stolice.

Semikonzervativní

Kryoterapie

Terapie infračerveným světlem neprávně označována jako terapie laserem

Skleroterapie

Terapie koagulačním proudem (Hemoron)

Podvaz větve arteria rectalis superior pod Dopleromettrickou kontrolou

Terapie ligačními kroužky

Chirurgická terapie

V současné době jsou nejužívanějšími typy operací tyto:
– Operace podle Milligana a Morgana. Staví na návrzích Milese z roku 1919. Spočívá v resekci uzlů se sliznicí v typické lokalizaci 3, 7, 11, a ve vysokém podvazu haemorrhoidální arterie. Sliznici autoři nešili.
– Operace podle Parkse spočívá v submukózní preparaci uzlu a vysokém podvazu arteria rectalis superior s následnou suturou sliznice.
– Operace podle Fergusona spočívá v postupu, kdy defekt ve sliznici je šitý stejně jako defekt v anodermu.
– Kompromisem mezi těmito metodami jsou modifikace, které vycházejí z kombinace obou – sutury sliznice a ponechaného drenážního tvoru v anodermu (Khubchandani, Nultém, Sokoll, Bilecki, Marti, Winkler, Maskow, Pfeiffer, Ritter, Košorok a další).
– Operace podle Langnmecka a Safika spočívá v tom, že se en bloc ligují uzly se sliznicí i anodermem a prostě resekuje přebytek.
– Operace podle Whiteheada je výkon, který je v dnešní době indikován pouze u komplikovaných uzlů IV. stupně. Provádí se velice efektně za pomocí cirkulárního stapleru.
– Toupetova operace – je kombinací operace podle Whiteheada v sektoru 3–9 a operace podle Milligana a Morgana v sektoru 6–12. Je doplněna sfinkteromyotomií [3, 4, 5].

KOMPLIKACE

Časné

– bolest
– krvácení
– infekt
– retence moči
– pooperační otok
– perianální trombóza

proLékaře.cz | 13.7.2025

Pozdní
– stenóza
– ektropium sliznice
– akutní ragády
– vlhká řiť se sekundární perianální dermatitidou
– recidiva hemoroidů

Základem terapie hemoroidů je personalizace!!!
= Zvolit správný postup u správného pacienta.

Trendem současné léčby haemorrhoidů semiinvazivní terapií je ošetření hemeroidů podle Barrona ligací elastickými ligačními kroužky.

Na našem pracovišti je metoda léčby hemoroidů Barronovou ligaturou užívána od roku 1996. Od této doby bylo na našem pracovišti ošetřeno 2634 pacientů, z toho 1531 žen a 1104 mužů. Je nutno zdůraznit, že tato metoda odsunula chirurgické metody ošetření nekomplikovaných hemoroidů na našem pracovišti do pozadí.

Indikace
nekomplikované uzly I.–III. stupně

METODIKA PROVEDENÍ

1. Poučení pacienta.
2. Příprava pacienta není nutná, pacient si zajde před výkonem na stolici.
3. Poloha geno-kubitální (geno-pektorální).
4. Anoskopie jednorázovým anoskopem AAR Sapimed s použitím studeného světelného zdroje.
5. Aplikace 3 ligačních kroužků současně, kontrola postavení ligatur.
6. Poučení pacienta.
7. Individuální medikamentózní podpora

– analgetika,
– antiedematika,
– venotonika,
– prostředky pro změkčení stolice.

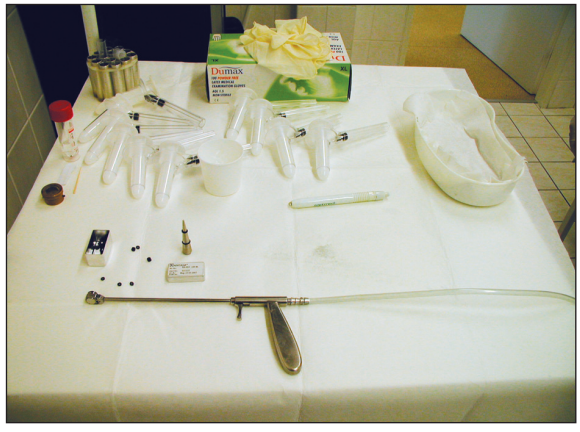

Obr. 1. Instrumentárium
Fig. 1. Instrumentation



Obr. 2. Detail aplikátoru
Fig. 2. Applicator – a detail



Obr. 3. Anoskop
Fig. 3. Anoscope

Obr. 4. Zavedení ligatury
Fig. 4. The ligature insertion

8. Poučení pacienta
9. Kontrola pacienta

Výkon spočívá v naložení elastického ligačního kroužku na bázi hemoroidu v lokalizaci 3, 7, 11 pomocí

proLékaře.cz | 13.7.2025

speciálních průvlekových kleští či jako je to v případě našeho pracoviště pomocí podtlakového laterálního ligátoru anoskopicky.

Po provedení vlastního výkonu je nezbytné poučit pacienta o dalším průběhu, režimu fyzické zátěže a dietních opatřeních. Nutné je poučení o možném výskytu lehkého krvácení při stolici, o tlacích v konečníku, je nutné zdůraznit zákaz silových sportů a zvedání těžkých břemen, zákaz jízdy na kole je samozřejmostí. Důležité je poučení o dietě s přebytkem vlákniny. Pitném režimu a hygieně konečníku.

Časné komplikace
– bolestivost,
– otok,
– perianální trombóza,
– retence moči.

Pozdní komplikace
– recidiva hemoroidů.

NAŠE VÝSLEDKY

Na našem pracovišti je metoda léčby hemoroidů Barronovou ligaturou užívána od roku 1996. Od té doby bylo na našem pracovišti ošetřeno 2634 pacientů, z toho 1531 žen a 1104 mužů (Tab. 2).

Tab. 2. Soubor našich klientů ošetřených Barronovou ligaturou v letech 1996–2006
Tab. 2. A group of subjects managed by Barron ligatures during 1996–2006

Celkem	2634
Muži	1104
Ženy	1531
Počet recidiv	
Celkem	172
Muži	73
Ženy	99
Všechny recidivy úspěšně řešeny Barronovou ligací	
Počet perianálních trombóz	
Celkem	98
Muži	29
Ženy	69

ZÁVĚR

Semiinvazivní a invazivní metody léčby hemoroidů jsou postupy jednoduché, jsou to postupy, u kterých je ale v zájmu optimálního výsledku nutno dodržovat pečlivě indikační kritéria. Komplikace jsou neadekvátně závažné ve srovnání s obtížemi před léčbou. V současné době jsou naštěstí tyto komplikace vzácné.

LITERATURA

1. **Anděl, P., Pelikán, A.** Naše zkušenosti s léčbou hemoroidálních uzlů pomocí Barronovy ligatury. Chirurgický Spravodaj, l, 1999, 22–24.
2. **Arroyo, A., Peréz, F., Miranda, E., Serrane, P., Candela, F.** Open versus closed day-case haemorrhoidectomy – is there any difference?
3. **Babu, R., Burge, D. M.** A technique to demonstrae external haemorrhoids. Pediatr. Surg. Int., 20, 2004, 476–478.
4. **Kavellos, I., Zacharakis, E., Kanellos, D., Tsachalis, T., Betsis, D.** Long- term results after stapled haemorrhoidopexy fort third-degree haemorrhoids. Tech. Coloproctol., 10, 2006, 47–49.
5. **Nissar, P. J., Acheson, A. G., Neal, K. R.** Stapled haemorrhoidopexy compared with conventional haem,orrhoidectomy. Systemic review of randomized condtroled trials.
6. **Way, L. W.** Current surgical diagnosis and treatment Appleton and lange Connecticut USA, 1994.

MUDr. P. Anděl
Chirurgická klinika FN Ostrava
17. listopadu 1790
708 52 Ostrava
e-mail: petr.andel@email.cz