

Výsledky reoperací perzistující primární makulární díry

Rambousek Jan, Veith Miroslav, Penčák Martin,
Straňák Zbyněk, Ernest Adam, Studený Pavel

Oftalmologická klinika 3. lékařské fakulty Univerzity Karlovy a Fakultní nemocnice Královské Vinohrady



MUDr. Jan Rambousek

Do redakce doručeno dne: 30. 4. 2025

Přijato k publikaci dne: 22. 9. 2025

Publikováno on-line: 4. 11. 2025

Autoři práce prohlašují, že vznik i téma odborného sdělení a jeho zveřejnění není ve střetu zájmů a není podpořeno žádnou farmaceutickou firmou. Práce nebyla zadána jinému časopisu ani jiné otištěna.

Korespondenční adresa:

Oftalmologická klinika 3. LF UK a Fakultní nemocnice Královské Vinohrady
Šrobárova 1150/50
100 34 Praha 10
E-mail: jan.rambousek@fnkv.cz

SOUHRN

Cíle: Cílem práce bylo popsat soubor pacientů reoperovaných pro perzistující primární makulární díru a zhodnotit anatomické a funkční výsledky reoperovaných pacientů.

Materiál a metody: Mezi 1. 1. 2013 a 31. 12. 2023 bylo na Oftalmologické klinice 3. lékařské fakulty Univerzity Karlovy a Fakultní nemocnice Královské Vinohrady operováno pro primární makulární díru 459 očí 390 pacientů. Do naší retrospektivní série případů jsme zařadili 33 očí 33 pacientů, u kterých nedošlo po operaci k uzavření díry. Byla zaznamenána předoperační, peri i pooperační data těchto pacientů: vstupní a výsledná nejlepší korigovaná zraková ostrost (NKZO), technika operace, zda bylo dosaženo úspěchu reoperace, případně druhé reoperace. Minimální sledovací doba byla 90 dní po operaci makulární díry. Statistická analýza zahrnovala deskriptivní statistiku pro charakterizaci demografických a klinických parametrů. Kvalitativní a kvantitativní proměnné byly analyzovány pomocí průměrů, mediánů a směrodatných odchylek.

Výsledky: Primární operace makulární díry byla úspěšná u 426 očí 357 pacientů (92,8 %). Neúspěšná primární operace s perzistující makulární dírou se týkala 33 očí 33 pacientů (7,2 %). Tito pacienti podstoupili reoperaci, která vedla k uzavření díry u 27 z 33 očí (úspěšnost reoperace 81,8 % a celková úspěšnost primární operace a reoperace tedy dohromady 98,7 %). U 6 očí byla reoperace neúspěšná (18,2 % z reoperovaných očí a 1,3 % z celkem operovaných makulárních děr). U 4 očí byla provedena 2. reoperace a u 3 očí byla reoperace úspěšná a vedla ke zlepšení NKZO. Průměrná NKZO úspěšně reoperovaných očí byla $65,2 \pm 11,9$ písmen (ETDRS \pm SD). U očí po úspěšné 2. reoperaci byla NKZO $56,7 \pm 8,4$ písmen, zatímco u očí, které další výkon nepodstoupili ($n = 3$) byla průměrná NKZO pouze $39,0 \pm 11,0$ písmen.

Závěr: Reoperace makulární díry má velmi dobrou úspěšnost a zpravidla vede ke zlepšení NKZO. Zlepšení NKZO lze docílit i u pacientů, u kterých došlo k úspěchu až při 2. reoperaci.

Klíčová slova: perzistující a recidivující makulární díra, reoperace, peeling MLI, pars plana vitrektomie

SUMMARY

The Success Rate of Persistent Primary Macular Hole Reoperations

Aims: The aim of the study was to describe a cohort of patients reoperated on for persistent primary macular hole, and to evaluate the anatomical and functional results of the reoperated patients.

Material and Methods: 459 eyes of 390 patients were operated on for primary macular hole at Department of Ophthalmology, 3rd Faculty of Medicine, Charles University, Kralovske Vinohrady University Hospital between January 1, 2013, and December 31, 2023. We included 33 eyes of 33 patients in our retrospective case series, in which macular hole persisted after the primary surgery. Preoperative, perioperative and postoperative data of these patients were recorded, as well as initial and resulting best corrected visual acuity (BCVA), surgical technique, whether the first or second reoperation was successful. The minimum follow-up time was 90 days after the revision surgery. The statistical analysis included descriptive statistics to characterize the demographic and clinical parameters. Qualitative and quantitative variables were analyzed using means, medians and standard deviations.

Results: Primary surgery for macular holes was successful in 426 eyes of 357 patients (92.8%). The surgery was unsuccessful in the remaining 33 eyes of 33 patients (7.2%), with persistent macular hole. These patients underwent reoperation, which led to closure of the hole in 27 of 33 eyes (reoperation success rate 81.8% and total success rate of primary surgery and reoperation altogether 98.7%). Reoperation was unsuccessful in 6 eyes (18.2% of reoperated eyes and 1.3% of all operated macular holes). In 4 eyes a second reoperation was performed; in 3 eyes the reoperation was successful and led to an improvement of BCVA. The average BCVA of the successfully reoperated eyes was 65.2 ± 11.9 letters (ETDRS \pm SD). In the eyes of patients after a successful second reoperation, BCVA was 56.7 ± 8.4 letters, while in the eyes of patients who did not undergo further surgery ($n = 3$), average BCVA was only 39.0 ± 11.0 letters.

Conclusion: Reoperation of macular holes has a very good success rate and usually leads to an improvement of visual acuity. Improvement of visual acuity can also be achieved in patients who only achieved success after a second reoperation.

Key words: persistent and recurrent macular hole, revision surgery, ILM peeling, pars plana vitrectomy

Čes. a slov. Oftal., 82, 2026, No. 3, p. 141–147

ÚVOD

Makulární díra (MD) je onemocnění centrální sítnice postihující nejčastěji pacienty v 6. a 7. deceniu, častěji ženy [1]. Projeví se obvykle poklesem vidění, metamorfosiemi nebo vznikem centrálního skotomu. Po komplexním oftalmologickém vyšetření a zhodnocení biomikroskopického nálezu a nálezu na optické koherenční tomografii (OCT) může být u některých nálezů (například díry stádia I dle Gasse, nebo nově vzniklá díra velikosti pod 250 μm) nejprve doporučena pouze observace [2,3].

Alternativní semiinvasivní metody léčby, jako je použití okriplasminu nebo pneumatická vitreolýza, se dnes v léčbě používají spíše zřídka pro svou nízkou účinnost [4].

Bezstehová transkonjunktivální pars plana vitrektomie (PPV) s peelingem membrána limitans interna (MLI) a nitrooční tamponádou je léčebně metodou volby pro nálezy stádia 2 až 4 podle Gasse nebo u malých, středních i velkých děr dle IVTS (International Vitreomacular Traction Study Group) s trakcí i bez ní. [3,5]. Operace má obecně velmi vysokou úspěšnost v literatuře udávanou mezi 85–98 % [5].

Stále ale existují případy, kdy se makulární díru nepodaří uzavřít a je nutné provést reoperaci [6]. Jsou dobře popsány četné rizikové faktory, které mohou zvyšovat riziko neúspěchu operace (vyšší velikost díry, dlouhá doba trvání makulární díry, vysoká myopie) [7]. Existuje mnoho přístupů a léčebných možností pro rekurentní a perzistující makulární díry. Příkladem může být výměna tamponády, reoperace s různými přístupy k MLI (rozšíření peelingu MLI, plug volným flapem MLI), použití sítnicových štěpů, amniové membrány, čočkové kapsuly, použití autologního koncentrátu destiček, indukované odchlípení sítnice, sítnicové nástřihy a další. Soubory popisující chirurgické přístupy k reoperacím makulárních děr jsou obvykle malé a otázka volby chirurgického přístupu je tak značně individuální a závisí na chirurgově zkušenosti a preferenci.

Cílem práce bylo zjistit, jaká je úspěšnost reoperace makulární díry u očí, u kterých nedošlo po první operaci k jejímu uzavření, a zhodnotit anatomické a funkční výsledky pacientů, kteří podstoupili reoperaci.

MATERIÁL A METODIKA

Byla provedena retrospektivní analýza zdravotní dokumentace všech pacientů operovaných pro diagnózu makulární díry na Oftalmologické klinice 3. lékařské fakulty Univerzity Karlovy a Fakultní nemocnice Královské Vinohrady v období mezi 1. lednem 2013 a 31. prosincem 2023. Primární makulární díry operovali 4 vitreoretinální chirurgové, reoperace provedli 3 chirurgové. Při primárních chirurgických výkonech byla standardně použita pars plana vitrektomie s aplikací jedné z následujících technik: prostý peeling membrána limitans interna, temporální MLI flap nebo invertovaný MLI flap. V případě reoperací nebyla chirurgická strategie jednotná a volba techniky závisela na individuálním rozhodnutí operáté-

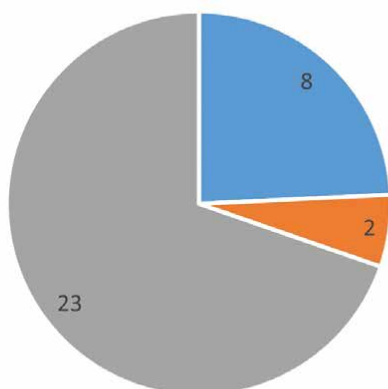
ra na základě velikosti a konfigurace makulární díry, na dostupnosti flapu MLI, na době trvání díry a na dalších faktorech. Během reoperace byla vždy provedena kontrola periferie, a také kontrola, zda je provedený peeling MLI dostatečný, případně bylo provedeno jeho rozšíření. Standardně je považován peeling za dostatečný, pokud je proveden v rozsahu 1,5 až 2 PD (papillary diameter) [3]. Rozšíření peelingu MLI je podle některých autorů spojeno s vyšším úspěchem uzavěru (zejména u větších než 400 μm) makulárních děr [8].

V případě neúspěchu revizní operace byla možnost zvážit přínos 2. revizní operace, tedy 3. operace celkově. Technika 2. reoperace opět závisela na posouzení chirurga a nebyla jednotná. U dvou pacientů zahrnovala tamponádu silikonovým olejem (u jednoho také masáž okrajů díry diamantovým kartáčkem), a u dvou dalších pacientů plug volným flapem MLI a SF₆.

Do retrospektivní série případů byli zařazeni i pacienti s nepříznivými prognostickými indikátory (velké díry, patologická myopie, dlouhá doba trvání díry a podobně). Naopak nezařazeni do souboru byli pacienti se sekundárními makulárními dírami například při traumatu, cévních onemocněních a odchlípení sítnice. Z analyzovaných dat odpovídalo nastaveným parametrům 459 očí 390 pacientů. Z těchto pacientů podstoupilo 33 očí 33 pacientů reoperaci pro perzistující makulární díru. Analyzována byla data pacientů z období před první operací až do kontroly po reoperaci (první nebo druhé). *Předoperační data* zahrnovala informaci o věku, pohlaví, fakii nebo artefakii, nejlepší korigované zrakové ostrosti a měřitelných a kalkulatelných parametrech MD. *Peroperační data* zahrnovala chirurgickou techniku, zda byl proveden peeling, typ tamponády, komplikace operace a případně zvláštní použitou techniku. *Pooperační data* byla NKZO a zda došlo k úspěchu uzavření makulární díry. Zároveň bylo zaznamenáno, jak dlouhá byla doba od první operace k reoperaci a doba stanovení NKZO po reoperaci. NKZO původně udávaná na Snellenových optotypech byla převedena na ETRS písma. U pacientů, kteří měli tamponádu silikonovým olejem, byla NKZO hodnocena až po odstranění oleje, aby byl výsledek srovnatelný. Rozsah doby od první operace makulární díry k reoperaci byl 13 až 226 dní. Průměrná doba byla 77 dní a medián byl 55 dní. Nejlepší korigovaná zraková ostrost byla hodnocena s minimálním odstupem 90 dní od operace makulární díry. Průměrná sledovací doba činila 260 dní, medián byl 191 dní. Z 33 pacientů (a 33 očí), kteří podstoupili reoperaci, mělo 9 pacientů postupně nebo zároveň bilaterální postižení makulární dírou (27 %).

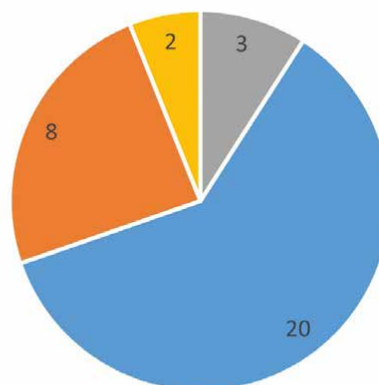
Volba tamponády záležela na chirurgovi. Při primoperaci se ve většině případů jako tamponáda aplikoval sterilní vzduch. U reoperace to byl nejčastěji plyn SF₆ (Graf 1). K diagnostice a stanovení měřitelných i kalkulatelných parametrů MD byly použity přístroje Zeiss Cirrus HD-OCT 4000 (Carl Zeiss Meditec, Jena, Německo) a Heidelberg Spectralis OCT (Heidelberg Engineering, Heidelberg, Německo). Měřitelné parametry díry byly hodnoceny na OCT. U MD byl identifikován sken, který

Tamponáda primoooperace



■ SF6 ■ C3F8 ■ vzduch

Tamponáda reoperace



■ vzduch ■ SF6 ■ C3F8 ■ SO

Graf 1. Tamponáda primoooperace a reoperace

prochází nejširším místem díry, a následně byla v souladu se zavedenými postupy dle International Vitreomacular Traction Study Group změřena minimální velikost díry (MLD = minimal linear diameter), výška díry (H = height) a velikost báze (BD = base diameter) a další parametry [6].

Byla provedena analýza měřitelných parametrů makulárních děr a bylo hodnoceno, zda velikost MLD před reoperací má v našem souboru vliv na úspěšnost reoperace. Za tím účelem byla statisticky porovnána skupina úspěšně reoperovaných a neúspěšně reoperovaných pacientů za použití jednostranného (nezávislého) T-testu pro porovnání skupin se stejným rozptylem.

Další statistická analýza zahrnovala deskriptivní statistiku pro charakterizaci demografických a klinických parametrů. Kvalitativní a kvantitativní proměnné byly analyzovány pomocí průměrů, mediánů a směrodatných odchylek. Jednostranný T-test byl použit pro porovnání populací a analýzu významu klíčových parametrů makulárních děr. Statistická významnost byla stanovena na úrovni $p < 0,05$.

VÝSLEDKY

Schématicky je soubor hodnocených pacientů zachycen na Obrázku 1. Z těchto 459 operovaných očí došlo k úspěšnému uzavření díry u 426 očí (úspěšnost primární operace 92,8 %). U jedné pacientky s patologickou myopií došlo k rekurenci makulární díry 5 let po výkonu. Pacientka byla úspěšně reoperována technikou bimanuálního vložení amniové membrány do subretinálního prostoru makulární díry a došlo u ní ke zlepšení NKZO a restituci anatomických poměrů ve fovee. K perzistenci makulární díry, a tedy neúspěchu primární operace došlo u 33 očí 33 pacientů (7,2 %). U těchto očí byla provedena reoperace, která vedla k uzavření díry u 27 z 33 očí (úspěšnost reo-

perace 81,8 % a úspěšnost primární operace a reoperace tedy dohromady 98,7 %).

Klinická a demografická data pacientů, kteří podstoupili reoperaci, jsou uvedena v Tabulce 1.

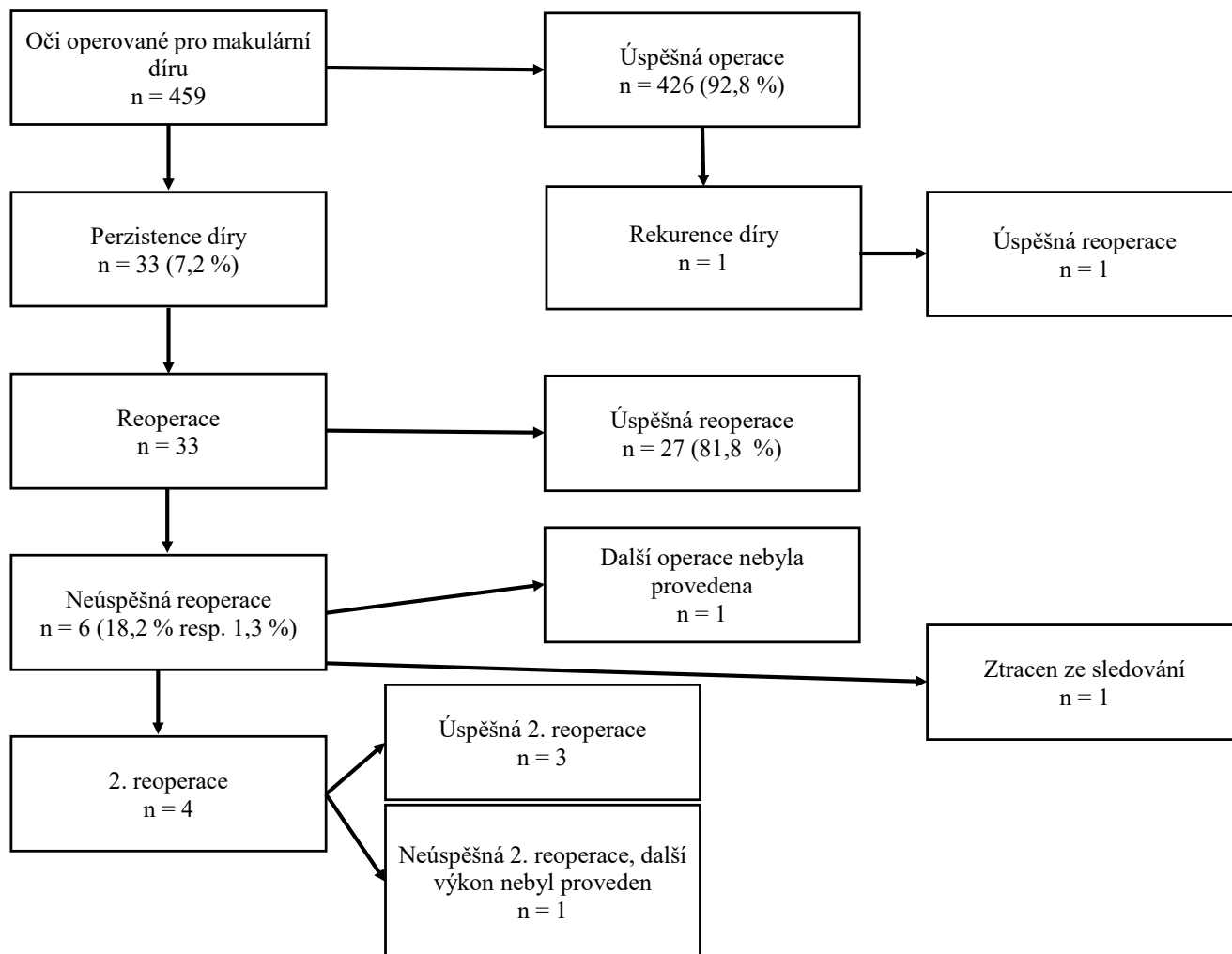
K bilaterálnímu selhání primární operace z našeho souboru 33 očí 33 pacientů došlo u 3 pacientů (9 %). Data z těchto operací nejsou součástí našeho souboru, neboť tyto výkony byly provedeny dříve na jiném pracovišti.

U všech případů bylo po obarvení patrné provedení peelingu MLI. Rozšíření peelingu MLI bylo provedeno v 7 případech, u 26 očí byl peeling dostatečný ($n = 33$). V dalším kroku byla buď provedena pouze výměna za vzduch (případně plyn nebo olej), nebo byla použita navíc nějaká ze zvláštních chirurgických technik. V našem souboru byly použity tyto: 6x plug volným flapem MLI, tedy vložení MLI do makulární díry (z toho 1x byly použity vícečetné flapy MLI), 4x amniová membrána, 1x byla provedena reopozice temporálního MLI flapu, který se uvolnil po první operaci, 2x byla provedena masáž okrajů díry diamantovým kartáčkem. Konkrétní volba chirurgické techniky reoperace závisela na preferenci chirurga (viz Materiál a Metodika).

Oči, které absolvovaly úspěšnou reoperaci, měly vstupně i před reoperací menší průměrný MLD než oči, u kterých nebyla reoperace úspěšná (vstupně $498 \pm 168 \mu\text{m}$ vs. $564 \pm 120 \mu\text{m}$, a před reoperací $489 \pm 177 \mu\text{m}$ vs. $707 \pm 190 \mu\text{m}$ (Graf 2). Statisticky významný rozdíl mezi populacemi ale nebyl zjištěn ($p = 0,078$). Průměrná pooperační NKZO úspěšně reoperovaných pacientů byla $65,2 \pm 11,9$ (písmen ETDRS \pm SD). U 6 pacientů byla reoperace neúspěšná (18,2 % z reoperovaných pacientů a 1,3 % z celkem operovaných makulárních děr). Z nich se jeden pacient ztratil ze sledování. U 1 pacientky byl anatomický nález velmi pokročilý (široce otevřená díra s plochými okraji) a pacientka si další operaci nepřála, proto nebyla provedena.

U 4 pacientů byla provedena 2. reoperace a u 3 ze 4 očí byla reoperace úspěšná a vedla ke zlepšení NKZO. Jedna pacientka měla i přes reoperaci se silikonovým olejem perzistující makulární díru, která trvala i po vypuštění SO a další výkon nebyl doporučen. U 3 pacientů byla 2. re-

operace úspěšná a jejich výsledná průměrná NKZO byla $56,7 \pm 8,4$ (písmen ETDRS \pm SD). U pacientů, kteří po neúspěšné revizní operaci další výkon nepodstoupili ($n = 3$) byla průměrná NKZO pouze $39,0 \pm 11,0$ (písmen ETDRS \pm SD), jak je uvedeno v Tabulce 2.

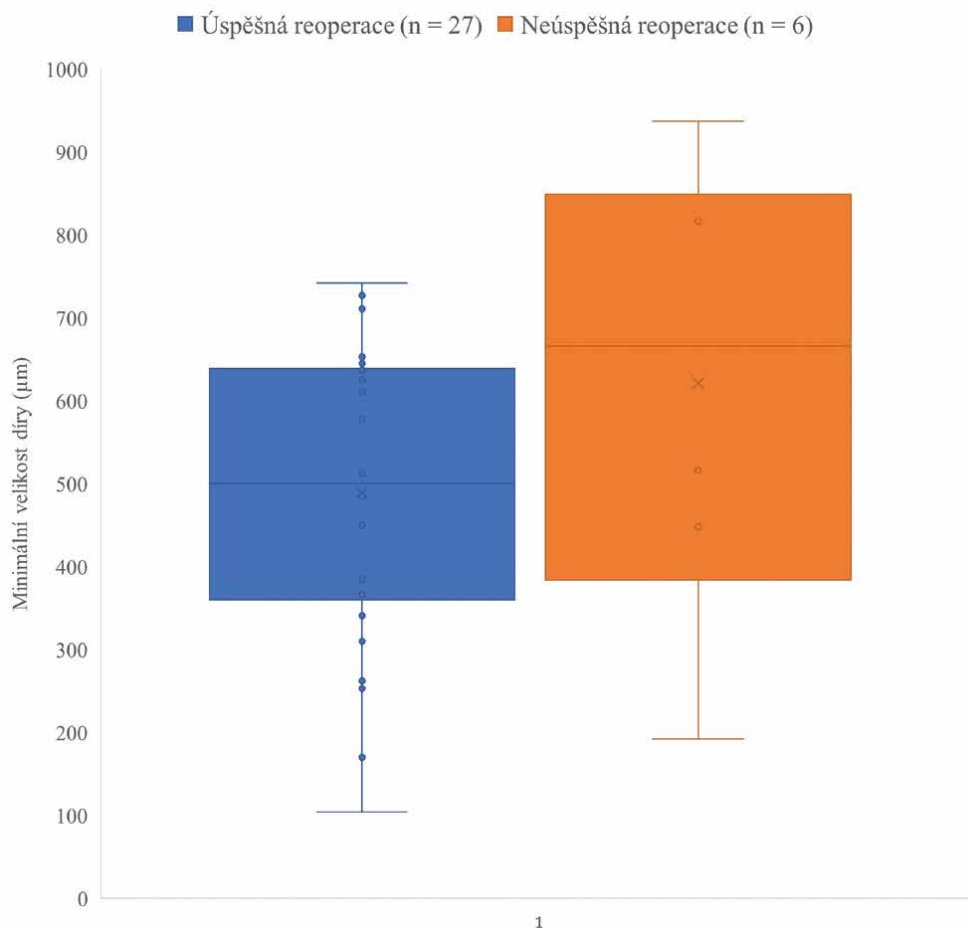


Obrázek 1. Schéma analyzovaného souboru

Tabulka 1. Výběr z klinických a demografických dat reoperovaných pacientů

		Reoperovaní pacienti n = 33	Úspěšná reoperace n = 27	Neúspěšná reoperace n = 6
Věk	průměr v letech \pm SD	73 \pm 6	72 \pm 5	74 \pm 8
Pohlaví	muži, n	3	3	0
	ženy, n	30	24	6
Artefakie	n	9	8	1
Bilaterální výskyt makulární díry	n	9	8	1
Selhání primooperace i na druhém oku (při bilaterálním výskytu)	n	3	2	1
MLD vstupní	μ m, průměr \pm SD	509 \pm 166	498 \pm 168	564 \pm 120
MLD před reoperací	μ m, průměr \pm SD	514 \pm 201	489 \pm 177	707 \pm 190

MLD – minimal linear diameter [4,5]



Graf 2. Minimální velikost díry před reoperací

Tabulka 2. Porovnání výsledné nejlepší korigované zrakové ostrosti (NKZO) mezi jednotlivými skupinami pacientů

	úspěšná 1. reoperace	úspěšná 2. reoperace	2. reoperace nebyla provedena
Výsledná NKZO (průměr počtu písmen ETDRS ±SD)	65,2 ±11,9	56,7 ±8,4	39,0 ±11,0

Četnost závažných komplikací byla v souboru velmi nízká. Nebyl dokumentován ani jeden případ endoftalmitidy nebo amoce u operovaných očí ve sledovaném období. Nejčastější komplikací byl rozvoj katarakty. Operace katarakty byla do jednoho roku provedena u 65 % pacientů.

DISKUZE

Současná pokročilá a velmi šetrná operační technika makulární díry umožňuje dosahovat výborných výsledků a úspěšného uzavření makulární díry v 85–98 % případů v závislosti na tom, zda se vyskytují rizikové faktory, které obecně snižují úspěšnost operace [6,7,9]. V našem souboru, který zahrnoval i nepříznivé a rizikové nálezy (velké makulární díry, patologické myopie, dlouhotrvající makulární díry) byla úspěšnost 92,8 %. Neúspěch operace makulární díry byl tedy 7,2 %, což je srovnatelné s podobnými již publikovanými soubory, které udávají 4–47 % selhání operací u MD [10,11].

Analýzou demografických dat bylo zjištěno, že průměrný věk v jednotlivých skupinách (pacienti reoperovaní, úspěšně reoperovaní a neúspěšně reoperovaní) se příliš nelišil, a tento průměrný věk 73 let odpovídá nejčastější době, kdy se MD u pacientů vyskytuje. Zastoupení pohlaví v našem souboru bylo nerovnoměrné v poměru muži k ženám 1:10 (3 muži a 30 žen). Rozptyl zastoupení pohlaví se obvykle udává mezi 1:2 až 1:7, tedy náš soubor lehce vybočuje směrem k převaze žen, není ale v rozporu s obvyklým rozložením [1,10]. Z dalších poznatků si lze všimnout velmi nízké incidence rekurencí makulárních děr (v celém souboru pouze jediná) a také vysoké compliance pacientů k léčbě, neboť ze sledování byla ztracena pouze jedna pacientka. Ze souboru 33 reoperací bylo 27 reoperací úspěšných (27 z 33) tedy 81,8 %, což je srovnatelný výsledek, jaký udává kanadská studie obdobných parametrů [12].

V této kanadské práci bylo popsáno 22 očí, u kterých nedošlo po primární operaci k uzávěru MD. 20 z nich podstoupilo reoperaci. K úspěšnému uzavření díry došlo u 17 z 20 pacientů tedy v 85 %. U 3 pacientů se nepodařilo díru uzavřít. Chirurgická technika byla u 70 % rozšíření

peelingu MLI, ve 12 % invertovaný flap MLI a v 6 % volný flap MLI. U neúspěšně reoperovaných pacientů ($n = 3$) bylo v jednom případě provedeno rozšíření peelingu MLI, v jednom případě nebyl proveden dodatečný peeling MLI, pouze tamponáda a jednou volný flap MLI. Nejčastější tamponádou byl C3F8 (v 88 %). Pacientům bylo doporučeno polohovat obličejem dolů na týden. Ve shodě s jinými autory udávají kratší dobu trvání makulární díry ve skupině, kde došlo k úspěšné reoperaci oproti neúspěšně reoperovaným. U úspěšně reoperovaných byla také v průměru menší MLD.

Chirurgický přístup k reoperaci se mezi operátory značně liší. Velmi často zmiňované je rozšíření peelingu MLI, neboť rozšíření peelingu snižuje horizontální trakci na makulární díru a vede k častějšímu uzavření díry [8]. Studie ze Shanghaie z roku 2014 retrospektivně analyzovala skupinu 134 očí pacientů, kteří byli operováni pro primární makulární díru. U 14 očí po operaci perzistovala makulární díra, 13 z nich podstoupilo reoperaci s rozšířením peelingu MLI až k arkádám. K úspěchu operace a k uzavření makulární díry došlo u 8 ze 13 pacientů tedy v 61,5 %. [13].

Při reoperaci je možností rozšíření peelingu nad 2 PD, nebo případně až k cévním arkádám, jak bylo popsáno výše. Pokud byl ale při primární operaci použit temporální flap, tak v případě dislokace flapu lze provést jeho prostou repozici přes okraje díry, která má také dobrý efekt jako v našem souboru.

Z dalších speciálních chirurgických technik byl opakovaně použit plug volným flapem MLI, což je technika ověřená a přináší dobré výsledky [14]. Fung udává ve své práci z roku 2020 úspěšné uzavření perzistující makulární díry s použitím volného flapu MLI u 7 z 8 pacientů tedy v 87,5 %. Přitom šlo o soubor nepříznivých nálezů s mediánem MLD děr 821 μm .

V případě, že není možné vytvořit flap, který by byl dostatečně velký, lze použít i více drobných MLI flapů. Případná volba jiné techniky například amniové membrány nebo čočkové kapsuly záleží na stavu čočky konkrétního oka. U fakického oka lze při současné operaci katarakty použít přední i zadní kapsulu. U artefakického oka po primární zadní kapsulorhexii již není možné kapsulu použít. Polští autoři v práci z roku 2021 dosáhli úspěšného uzavření díry při použití kapsuly u 5 z 5 operovaných očí [15].

Amniová membrána je také často uváděná technika, která není závislá na stavu čočky pacienta. Její nespornou výhodou je výrazně menší omezení množstvím materiálu v porovnání s použitím čočkové kapsuly [16].

Poslední v souboru použitou speciální technikou byla masáž okrajů díry diamantovým kartáčkem. Tato technika masáže okrajů díry silikonovým kartáčkem byla v kombinaci s rozšířením peelingu MLI a tamponádou C3F8 použita v publikovaném souboru českých autorů v roce 2014 [17].

Autor a kolektiv zpracovali retrospektivní soubor 6 očí s nezavřenou MD po PPV s odstupem 5 až 11 měsíců po neúspěšné první operaci. U všech očí byl při primární operaci proveden peeling MLI. Revize zahrnovala rozšíření peelingu MLI, manuální uvolnění okrajů rigidního

okraje MD a odsátí obsahu IMH s dočasnou vzduchovou tamponádou a polohováním obličejem dolů po dobu jednoho týdne. Pooperačně došlo k uzavření všech 6 operovaných očí a úspěšnost tedy byla 100 %. Zraková ostrost se zlepšila u všech pacientů, konečná NKZO se pohybovala od 20/32 do 20/160, průměr 20/60 (medián 20/80). Vysokou úspěšnost autoři přičítají pečlivému mechanickému uvolnění okrajů díry a vnitřnímu odsávání spíše než pouhému rozšíření peelingu ILM v kombinaci s dostatečnou tamponádou a polohováním pacienta.

V otázce volby tamponády u reoperace makulární díry dle dostupné literatury nepanuje dosud úplná shoda [12,18]. Salvatore Cillino z Palerma provedl v roce 2016 randomizovanou prospektivní studii, kde porovnával použití 20 % C2F6 proti směsi silikonového oleje a perfluorohexyloctanu (Desiron 68) u pacientů s perzistující makulární dírou (MLD děr byla $680,3 \pm 120,8 \mu\text{m}$ a $740,5 \pm 105,3 \mu\text{m}$). K úspěšnému uzavření makulární díry došlo v 30 % ve skupině s C2F6 a v 90 % ve skupině se silikonovým olejem a perfluorohexyloctanem [19]. Prospektivní randomizované studie jsou ale v tomto tématu spíše ojedinělé, většinu dat máme z retrospektivních studií. U primárních operací makulární díry je v případech velikosti díry nad 400 μm dostačující tamponáda SF6 v kombinaci s čtecí polohou na 5 dní. Déle působící tamponády jako je C3F8 nemají přidaný efekt [20]. Naopak u reoperací perzistujících děr se v námi analyzovaných pracích obecně autoři kloní spíše k déle působícím tamponádám (nejčastěji C3F8) [3,12,13,21,22]. Silikonový olej je u perzistujících děr také někdy používán [12]. Je vhodný i v případě obtížného nebo nemožného polohování. Z našeho souboru je zřejmé, že i s kratší dobu působícími tamponádami (například SF6) je možné dosahovat uzavření perzistujících makulárních děr.

V našem souboru reoperací jsme pozorovali zdánlivě vyšší MLD u populace neúspěšných reoperací ($n = 6$) oproti úspěšným reoperacím ($n = 27$). Analýza ale neodhalila statisticky významný rozdíl mezi skupinami. Máme za to, že důvodem je příliš malá populace neúspěšně reoperovaných děr, neboť na grafickém znázornění lze pozorovat trend distribuce dat ve smyslu větších děr u neúspěšně reoperovaných. Ve studii, kterou jsme si zvolili jako referenční, pozorovali autoři shodně s námi větší MLD u neúspěšně operovaných MD. Pro skutečně věrohodné posouzení u reoperací makulárních děr je potřeba dále sbírat data a porovnat následně při větší populaci neúspěšných reoperací [12].

Nejllepší korigovaná zraková ostrost byla u pacientů po úspěšné reoperaci $65,2 \pm 11,9$ (průměr ETDRS písmen \pm SD) a za zmínku stojí i to, že 30 % reoperovaných pacientů dosahuje vidění lepšího než 6/12. V obdobné studii kanadských autorů se uvádí výsledná NKZO 55 ± 19 písmen a 29 % pacientů s viděním lepším než 6/12 na Snelenových optotypech [12].

Oproti tomu u pacientů, u kterých došlo k uzavření díry až po 2. reoperaci, byla NKZO $56,7 \pm 8,4$. Pacienti, u kterých nebyl další výkon proveden, měli NKZO $39,0 \pm 11,0$. I přes viditelně nižší hodnoty zrakové ostrosti u pacientů po 2. reoperaci se dá shrnout, že reoperace makulární díry má

smysl, protože i v této skupině pacienti často dosahují použitelného vidění, byť horšího než ve skupině již dříve úspěšně reoperovaných pacientů. Ve skupině, kde se díru nepodařilo uzavřít, se vidění nezlepšilo, ale ani nezhoršilo.

Autoři z Kanady popisovali výsledky u 45 pacientů, u kterých nedošlo k uzavření makulární díry po pars plana vitrektomii. Reoperaci, při které bylo provedeno rozšíření peelingu MLI a plynová tamponáda, podstoupilo 30 pacientů. K úspěchu došlo u 14 z 30 pacientů, tedy 46,7 %. U úspěšně reoperovaných došlo ke statisticky signifikantnímu zlepšení NKZO po roce od operace. U očí, kde se díra po 2. operaci nezavřela, nedošlo ke zlepšení, ale ani poklesu NKZO obdobně jako v našem souboru [23].

ZÁVĚR

Úspěšnost reoperace perzistující makulární díry byla 81,8 %. Celková úspěšnost primární operace a reoperace byla 98,7 %. Úspěšnost 2. reoperace byla 75 %. Ze skupiny úspěšně reoperovaných pacientů dosáhlo 30 % pacientů vidění na úrovni nebo lepšího než 6/12. U všech úspěšně reoperovaných pacientů se NKZO zlepšila i přes dlouhou dobu trvání makulární díry. Závěrem tedy lze říct, že reoperace makulární díry mají velmi dobrou úspěšnost, nízké riziko komplikací a zpravidla vedou ke zlepšení NKZO. Zlepšení NKZO lze docílit i u pacientů, u kterých došlo k úspěchu až po 2. reoperaci.

LITERATURA

- McCannel CA, Ensminger JL, Diehl NN, Hodge DN. Population-based incidence of macular holes. *Ophthalmology*. 2009;116(7):1366-1369. doi:10.1016/j.ophtha.2009.01.052
- Gass JD. Reappraisal of biomicroscopic classification of stages of development of a macular hole. *Am J Ophthalmol*. 1995;119(6):752-759. doi:10.1016/s0002-9394(14)72781-3
- The Royal College of Ophthalmologists. Draft clinical guideline on idiopathic full-thickness macular holes [David Steel, chair] [Internet]. London (UK): The Royal College of Ophthalmologists; 2024 Oct [cited 2025 Aug 2]. Available from: <https://www.rcophth.ac.uk/wp-content/uploads/2024/10/DRAFT-clinical-guideline-on-idiopathic-full-thickness-macular-holes.pdf>
- Yu BE, Sheidow T, Sambhi RS, Hooper P, Malvankar-Mehta MS. The effectiveness of ocriplasmin versus surgery for the treatment of macular holes: A systematic review and meta-analysis. *Eur J Ophthalmol*. 2021 Jul;31(4):2003-2012. Epub 2020 Jul 30. doi:10.1177/1120672120946925
- Kim SJ, Lim JI, Bailey ST, et al. American Academy of Ophthalmology Preferred Practice Pattern Retina/Vitreous Committee. Idiopathic Macular Hole Preferred Practice Pattern®. *Ophthalmology*. 2025 Apr;132(4):P234-P269. Epub 2025 Feb 7. doi:10.1016/j.ophtha.2024.12.021.
- Duker JS, Kaiser PK, Binder S, et al. The International Vitreomacular Traction Study Group classification of vitreomacular adhesion, traction, and macular hole. *Ophthalmology*. 2013 Dec;120(12):2611-2619. Epub 2013 Sep 17. doi:10.1016/j.ophtha.2013.07.042
- Ruiz-Moreno JM, Staicu C, Piñero DP, Montero J, Lugo F, Amat P. Optical coherence tomography predictive factors for macular hole surgery outcome. *Br J Ophthalmol*. 2008 May;92(5):640-644. doi:10.1136/bjo.2007.136176
- Bae K, Kang SW, Kim JH, Kim SJ, Kim JM, Yoon JM. Extent of Internal Limiting Membrane Peeling and its Impact on Macular Hole Surgery Outcomes: A Randomized Trial. *Am J Ophthalmol*. 2016 Sep;169:179-188. Epub 2016 Jul 5. doi:10.1016/j.ajo.2016.06.041
- Li Y, Jin S, Shi L, Qin H, Zhao J. Factors Associated with Anatomic Failure and Hole Reopening after Macular Hole Surgery. *J Ophthalmol*. 2021 Dec 7;2021:7861180. doi:10.1155/2021/7861180
- Steel DH, Donachie PHJ, Aylward GW, et al. BEAVRS Macular hole outcome group. Factors affecting anatomical and visual outcome after macular hole surgery: findings from a large prospective UK cohort. *Eye (Lond)*. 2021 Jan;35(1):316-325. Epub 2020 Mar 30. doi:10.1038/s41433-020-0844-x
- Zhao PP, Wang S, Liu N, Shu ZM, Zhao JS. A Review of Surgical Outcomes and Advances for Macular Holes. *J Ophthalmol*. 2018 Apr 18;2018:7389412. doi:10.1155/2018/7389412
- Lachance A, You E, Garneau J, et al. Revision Surgery for Idiopathic Macular Hole after Failed Primary Vitrectomy. *J Ophthalmol*. 2021 Jan 7;2021:8832538. doi:10.1155/2021/8832538
- Che X, He F, Lu L, Zhu D, Xu X, Song X, Fan X, Wang Z. Evaluation of secondary surgery to enlarge the peeling of the internal limiting membrane following the failed surgery of idiopathic macular holes. *Exp Ther Med*. 2014 Mar;7(3):742-746. Epub 2014 Jan 7. doi:10.3892/etm.2014.1477
- Fung NSK, Mak AKH, Yiu R, Wong IYH, Lam WC. Treatment of large, chronic and persistent macular hole with internal limiting membrane transposition and tuck technique. *Int J Retina Vitreous*. 2020 Mar 9;6:3. doi:10.1186/s40942-019-0206-7
- Cisiecki S, Bonińska K, Bednarski M. Autologous Lens Capsule Flap Transplantation for Persistent Macular Holes. *J Ophthalmol*. 2021 Feb 27;2021:8148792. doi:10.1155/2021/8148792
- Bamberger MD, Felfeli T, Politis M, Mandelcorn ED, Galic IJ, Chen JC. Human Amniotic Membrane Plug for Chronic or Persistent Macular Holes. *Ophthalmol Retina*. 2022 May;6(5):431-433. Epub 2022 Jan 17. doi:10.1016/j.oret.2022.01.006
- Hejsek L, Stepanov A, Dusova J, Jiraskova N. Reoperation of idiopathic macular hole. *Biomed Pap Med Fac Univ Palacky Olomouc Czech Repub*. 2014;158(4):596-599. doi:10.5507/bp.2013.088
- Shi Y, Feng L, Li Y, et al. Outcomes of revision surgery for idiopathic macular hole after failed primary vitrectomy. *Front Med (Lausanne)*. 2023 Jul 27;10:1169776. doi:10.3389/fmed.2023.1169776
- Cillino S, Cillino G, Ferraro LL, Casuccio A. Treatment of persistently open macular holes with heavy silicone oil (Densiron 68) versus C2f6. A Prospective Randomized Study. *Retina*. 2016 Apr;36(4):688-694. doi:10.1097/IAE.0000000000000781
- Veith, M. Chirurgické řešení idiopatické makulární díry s použitím různých typů tamponád a různého režimu pooperačního polohování [online]. Defended dissertation thesis. Hradec Králové: Univerzita Karlova, Lékařská fakulta v Hradci Králové, 9. 9. 2020 [cit. 2025-08-16]. Available from: <http://hdl.handle.net/20.500.11956/120791>
- Moisseiev E, Fabian ID, Moisseiev J, Barak A. Outcomes of repeated pars plana vitrectomy for persistent macular holes. *Retina*. 2013 Jun;33(6):1137-1143. doi:10.1097/IAE.0b013e31828076c5
- Baumann C, El-Faouri M, Ivanova T, et al. Manchester revisional macular hole study: predictive value of optical coherence tomography parameters on outcomes of repeat vitrectomy, extension of internal limiting membrane peel, and gas tamponade for persistent macular holes. *Retina*. 2021 May;41(5):908-914. doi:10.1097/IAE.0000000000002959
- D'Souza MJJ, Chaudhary V, Devenyi R, Kertes PJ, Lam W-Ch. Re-operation after ILM peel in idiopathic full-thickness macular holes. *Br J Ophthalmol*. 2011;95(11):1564-1567. doi:10.1136/bjo.2010.195826