

dálky nebo do blízka dochází ke zvýšení stejnostranné fúzní vergence. V případě zvýšení stejnostranné fúzní vergence byl nález statisticky významný do dálky i do blízka ($p = 0,01$, respektive $p = 0,02$). Naopak se nám tento fakt nepodařilo prokázat ve skupině pacientů s esofoří. V naší studii jsme také prokázali statisticky významný rozdíl v hodnotách

AC/A poměru měřeného gradientní a heteroforickou metodou. Hodnoty stanovené gradientní metodou jsou nižší ($3,0 \pm 1,1$ pD/D versus $5,8 \pm 0,9$ pD/D) než u heteroforické metody. Rozdíl je způsobený absencí proximální složky konvergence v případě stanovení AC/A poměru heteroforickou metodou.

LITERATURA

1. Wajuihian SO. Prevalence of heterophoria and its association with near fusional vergence ranges and refractive errors. *African Vision and Eye Health*. 2018;77(1):420-429.
2. Chetty E, Jackson S, Mitton C, Phillips TK. A review of fixation disparity. *S Afr Optom*. 2007;66(4):192-197.
3. Babinsky E, Sreenivasan V, Candy TR. Near heterophoria in early childhood. *Invest Ophthalmol Vis Sci*. 2015 Jan 29;56(2):1406-1415.
4. Walline JJ, Mutti DO, Zadnik K. Development of phoria in children. *Optom Vis Sci*. 1998 Aug;75(8):605-610.
5. Saladin JJ. Effects of heterophoria on stereopsis. *Optom Vis Sci*. 1995 Jul;72(7):487-492.
6. Von Noorden G, Campos E. *Binocular vision and ocular motility: Theory and Management of Strabismus*. 6th ed. St Louis, MO: Mosby; 2002.
7. Grosvenor T. *Primary care optometry*. 5th ed. Philadelphia, PA: Butterworth Heinemann Elsevier; 2007.
8. Zwierko T, Puchalska-Niedbał L, Krzepota J, Mikołaj M, Woźniak J. The effects of sports vision training on binocular vision function in female university athletes. *J Human Kinetics*. 2015 Dec;49(4):287-296.
9. Scheiman M, Wick B. *Clinical Management of Binocular Vision: Heterophoric, Accommodative, and Eye Movement Disorders*. Lippincott Williams & Wilkins, 2013, p.722. ISBN 9781451175257.
10. Se-Youp L. Comparison of the AC/A Ratio by the Gradient Method and the Heterophoric Method in Normal Subjects. *J Korean Ophthalmol Soc*. 2000;41(4):1790-1795.
11. Divišová G. *Strabismus*. 2. vydání. Avicenum, 1990, 306 s. ISBN 9788020100375.
12. Noorden GK. *Binocular Vision and Ocular Motility: Theory and management of strabismus*. 6th edition. Mosby, 2002. p.657. ISBN 0-323-01129-2.
13. Akpe BA, Dawodu OA, Abadom EG. Prevalence and pattern of strabismus in primary school pupils in Benin City, Nigeria. *Nigerian J Ophthalmol*. 2014;22(2):38-43.
14. Mathebula SD, Sheni DDD, Oduntan AO. Distribution of heterophoria among primary school children of South Africa. *S Afr Optom*. 2002;61(2):48-54.
15. Mathebula SD. Investigations of the clinical relationships between accommodation and convergence tests. *S Afr Optom*. 2003;62(1):21-27.
16. Wajuihian SO. Prevalence of heterophoria and its association with near fusional vergence ranges and refractive errors. *Afr Vision Eye Health*. 2018;77(1):420-423.
17. Rowe FJ. Fusional vergence measures and their significance in clinical assessment. *Strabismus*. 2010;18(1):48-57.
18. Alvarez CP, Puell MC, Sánchez-Ramos C, Villena C. Normal values of distance heterophoria and fusional vergence ranges and effects of age. *Graefe's Arch Clin Exp Ophthalmol*. 2006 Jul;244(7):821-824.
19. Lanca CC, Rowe FJ. Variability of Fusion Vergence Measurements in Heterophoria. *Strabismus*. 2016 Jun;24(2):63-69.
20. Radakovič M, Ivetič V, Naumovič N, Čanadanovič V, Stankov B. Heterophoria and fusional convergence and divergence in preschool children. *Medicinski Glasnik*. 2012; 9(2):293-298.
21. Wajuihian SO, Hansraj R. Vergence anomalies in a sample of high school students in South Africa. *J of Optom*. 2016; 9(2):246-257.
22. Seguí M, Cabrero-García J, Crespo A, Verdú J, Ronda E. A reliable and valid questionnaire was developed to measure computer vision syndrome at the workplace. *J Clin Epidemiol*. 2015 Jun;68(6):662-673.

Síla inhibice

2 SIGNÁLNÍCH DRAH^{1,2}

Prokázaná účinnost


ANTI-VEGF-A

Inhibuje patologickou angiogenezi a omezuje permeabilitu cév^{1,2}

Nové možnosti

ANTI-Ang-2

Omezuje zánětlivý proces a permeabilitu cév, obnovuje vaskulární stabilitu^{1,2}



Bezpečnost léčby

Fc fragment

Snižuje systémovou expozici, a tím zánětlivý potenciál protilátky^{1,2}

▼ Zkrácená informace o přípravku VABYSMO 120 mg/ml injekční roztok

Účinná látka: faricimab **Indikace:** • léčba dospělých pacientů s neovaskulární (vlhkou) formou věkem podmíněné makulární degenerace (VPMD), • léčba dospělých pacientů s poruchou zraku způsobenou diabetickým makulárním edémem (DME). **Dávkování:** indikace VPMD doporučená dávka je 6 mg (0,05 ml roztoku) aplikovaná intravitreální injekcí každé 4 týdny (jednou měsíčně) v případě prvních 4 dávek. Poté se doporučuje zhodnotit aktivitu onemocnění na základě anatomických a/nebo zrakových parametrů 20 a/nebo 24 týdnů po zahájení léčby, aby bylo možné léčbu individualizovat. U pacientů bez známek aktivního onemocnění je třeba zvážit podání faricimabu každých 16 týdnů (4 měsíce). U pacientů s aktivním onemocněním je třeba zvážit léčbu každých 8 týdnů (2 měsíce) nebo 12 týdnů (3 měsíce). Při změně anatomických a/nebo zrakových parametrů je třeba dávkovací interval odpovídajícím způsobem upravit a při zhoršení anatomických a/nebo zrakových parametrů má být interval zkrácen. **Indikace DME** doporučená dávka je 6 mg (0,05 ml roztoku) aplikovaná intravitreální injekcí každé 4 týdny (jednou měsíčně) v případě prvních 4 dávek. Poté je léčba individualizována v režimu „treat and extend“. Na základě posouzení anatomických a/nebo zrakových parametrů konkrétního pacienta lékařem lze poté dávkovací interval postupně prodloužit až na každých 16 týdnů (4 měsíce), a to v krocích až po 4 týdnech. Při změně anatomických a/nebo zrakových parametrů je třeba dávkovací interval odpovídajícím způsobem upravit a při zhoršení anatomických a/nebo zrakových parametrů má být interval zkrácen. **Způsob podání:** Pouze intravitreální podání. Intravitreální injekci je třeba aplikovat za aseptických podmínek, které zahrnují použití chirurgické dezinfekce rukou, sterilního oděvu a sterilního spekula očních víček (nebo ekvivalentní náhrady). **Kontraindikace:** Hypersenzitivita na léčivou látku nebo na kteroukoli pomocnou látku, aktivní nebo suspektní oční nebo periokulární infekce, aktivní nitrooční zánět. **Upozornění:** Byla zjištěna souvislost intravitreálních injekcí faricimabu s endoftalmitidou, nitroočním zánětem, rhytmogenním odchlípením sítnice, trhlinou sítnice a iatrogenní traumatickou kataraktou. Aplikace přípravku musí být provedena za aseptických podmínek. Během 60 minut po intravitreální injekci faricimabu byly zjištěny přechodné zvýšení nitroočního tlaku. **Lékové interakce:** nepředpokládají se žádné interakce. Faricimab ale nemá být aplikován souběžně s jinými systémovými nebo očními inhibitory VEGF. **Nežádoucí účinky:** katarakta (13 %), krvácení do spojivky (8 %), odchlípení sklivce (5 %), zvýšení nitroočního tlaku (4 %), sklivcové zákalky (4 %), bolest oka (3 %) a trhlina retinálního pigmentového epitelu (pouze VPMD) (3 %). Nejzávažnějšími nežádoucími účinky byly uveitida (0,6 %), endoftalmitida (0,5 %), vitritida (0,3 %), trhlina sítnice (0,2 %), rhytmogenní odchlípení sítnice (0,1 %) a traumatická katarakta (< 0,1 %). **Těhotenství a kojení:** Ženy ve fertilním věku mají během léčby a po dobu nejméně 3 měsíců po poslední intravitreální injekci faricimabu používat účinnou antikoncepci. Během kojení se nemá léčivý přípravek podávat. **Balení přípravku:** 0,24 ml sterilního roztoku s 28,8mg faricimabu ve skleněné injekční lahvičce s potažovanou pryžovou zátkou s hliníkovým uzávěrem se žlutým odtrhovacím plastovým víčkem, 1 tupá jehla s filtrem. **Pomocné látky:** Histidin, kys. octová (30%, pro úpravu pH), methionin, polysorbát 20, chlorid sodný, sacharóza, voda pro injekci. **Podmínky uchování:** Uchovávejte v chladničce (2 °C – 8 °C). Chraňte před mrazem. Uchovávejte injekční lahvičku v krabici, aby byl přípravek chráněn před světlem. Před otevřením lze injekční lahvičku uchovávat při pokojové teplotě (20 °C – 25 °C) až po dobu 24 hodin. Zajistěte aplikaci injekce okamžitě po přípravě dávky. **Datum registrace** 15. 9. 2022. **Datum poslední úpravy textu Zkrácené informace o přípravku:** 1. 8. 2023. Aktuální verze SPC je dostupná na <https://www.sukl.cz> resp. <https://www.roche.cz/cs/produkty-vpois/produkty-lekari.html>. **Registrační číslo:** EU/1/22/1683/001. Výdej léčivého přípravku je vázán na lékařský předpis. Léčivý přípravek je hrazen z prostředků veřejného zdravotního pojištění. Před předepsáním přípravku se prosím seznamte s úplným zněním SPC. Další informace dostupné na adrese: Roche s.r.o., Futurama Business Park Bld F, Sokolovská 685/136f, 186 00 Praha 8, telefon 220 382 111. **Držitel rozhodnutí o registraci:** Roche Registration GmbH, Německo. Podrobné informace na <http://www.ema.europa.eu/>.

▼ Tento léčivý přípravek podléhá dalšímu sledování. To umožní rychlé získání nových informací o bezpečnosti.

Žádáme zdravotnické pracovníky, aby hlásili jakákoliv podezření na nežádoucí účinky na www.sukl.cz/nahlasit-nezadouci-ucineky

Ang-2 – angiotensin-2; **Fc fragment** – krystalizovatelná koncová oblast protilátky, která interaguje s receptory buněčného povrchu a některými proteiny komplementu; **VEGF-A** – vaskulární endoteliální růstový faktor A

Reference: 1. Heier JS, et al. Lancet. 2022;399(10326):729-40; 2. Wykoff CC, et al. Lancet. 2022;399(10326):741-755.

© 2023 Proprietary & Confidential Information of Roche



Roche s.r.o.

Futurama Business Park Bld F, Sokolovská 685/136f, 186 00 Praha 8
telefon 220 382 111

M-CZ-00003116 Datum přípravy: březen 2023



VABYSMO
faricimab injekce 6 mg

VÝZNAM OCT PACHYMETRIE V DIAGNOSTIKE KERATOKÓNUSU

Benca Kapitánová Karolína^{1,2}, Javorka Michal³, Vida Rastislav¹, Halička Juraj^{1,2}, Králik Michal¹, Prídavková Zuzana¹, Žiak Peter^{1,2}

¹UVEA Klinika s.r.o., Martin

²Očná klinika, Jesseniova lekárska fakulta a Univerzitná nemocnica Martin

³Ústav fyziológie, Jesseniova lekárska fakulta, Martin

Autori práce prehlasujú, že vznik a téma predkladanej odbornej práce a jej zverejnenie nie je v strete záujmov a nie je podporené žiadnou farmaceutickou firmou. Práca nebola zadaná inému časopisu

Do redakcie doručeno dne: 28. 7. 2023

Prijato k publikácii dne: 30. 10. 2023



MUDr. Karolína Benca Kapitánová,
PhD., FEBO
UVEA Klinika s.r.o.
Zelená 10888/1A
036 08 Martin
E-mail: kapitanova.k@gmail.com

SÚHRN

Cieľ: Hodnotiť význam AS OCT pachymetrie ako vyšetrovacej metódy pre včasnú rozlíšenie medzi keratokónusom, latentným keratokónusom a rohovkovým astigmatizmom bez ektatických zmien na základe meraní parametrov hrúbky epitelu rohovky a celkovej hrúbky rohovky

Materiál a metódy: Práca analyzuje 162 očí 89 pacientov vyšetrených pomocou prístroja Zeiss Cirrus 500 – Anterior Segment Premier Module. OCT pachymetrické mapy boli vytvorené u 97 očí s keratokónusom – skupina A, 33 očí s latentným (forme fruste) keratokónusom – skupina B, a 32 očí s rohovkovým astigmatizmom – skupina C ($\geq 1,5$ Dcyl). Na všetkých pachymetrických mapách boli analyzované parametre hrúbky epitelu (centrálna hrúbka epitelu v 2 mm zóne, paracentrálna hrúbka epitelu v 2–5 mm zóne, minimálna a maximálna hrúbka epitelu) a parametre celkovej hrúbky rohovky (S-I v 2–5 mm zóne, SN-IT v 2–5 mm zóne, minimálna hrúbka, rozdiel MAX-MIN hrúbky).

Výsledky: Štatisticky významné rozdiely boli potvrdené v 3 parametroch hrúbky epitelu (paracentrálna hrúbka epitelu v 2–5 mm zóne, minimálna hrúbka epitelu, maximálna hrúbka epitelu) medzi skupinou A a skupinou B ($p < 0,001$), ako aj medzi skupinou očí A a skupinou C ($p < 0,001$). Štatisticky významné rozdiely v 3 parametroch celkovej hrúbky rohovky (S-I v zóne 2–5 mm, SN-IT v zóne 2–5 mm, minimálna hrúbka) boli zistené medzi skupinou A a skupinou B ($p < 0,001$), medzi skupinou A a skupinou C ($p < 0,001$), ako aj medzi skupinou B a skupinou C ($p < 0,001$).

Záver: AS OCT pachymetrické mapy sú spoľahlivou metódou schopnou odhaliť rozdiely medzi keratokónusom a rohovkovým astigmatizmom, a to na základe porovnania parametrov hrúbky epitelu, konkrétne paracentrálnej hrúbky epitelu v 2–5 mm zóne, minimálnej hrúbky epitelu, maximálnej hrúbky epitelu. Ďalej na základe hodnotenia parametrov celkovej hrúbky rohovky ide o metódu schopnú definovať rozdiely medzi keratokónusom, latentným keratokónusom a rohovkovým astigmatizmom (S-I v zóne 2–5 mm, SN-IT v zóne 2–5 mm a minimálnej hrúbky). V rámci štatistickej analýzy sa na základe výsledkov ako najspoľahlivejšie parametre javia: rozdiel medzi skupinami A, B a C v parametroch S-I v 2–5 mm paracentrálnej zóne, ďalej v SN-IT v 2–5 mm paracentrálnej zóne a v hodnotách minimálnej hrúbky rohovky.

Kľúčové slová: OCT predného segmentu, keratokónus, OCT pachymetria

SUMMARY

DIAGNOSTIC IMPORTANCE OF OCT PACHYMETRY IN KERATOCONUS

Purpose: To evaluate the value of AS OCT pachymetry as a method capable of detecting early differences between keratoconus, latent keratoconus and corneal astigmatism based on measurements of the parameters of corneal epithelial thickness and total corneal thickness.

Methods: This study analyzed 162 eyes of 89 patients examined with a Zeiss Cirrus 500 Anterior Segment Premier Module. OCT Pachymetry maps were created in 97 eyes with keratoconus, 33 eyes with latent (forme fruste) keratoconus, and 32 eyes with regular corneal astigmatism (≥ 1.5 Dcyl). The parameters of epithelial thickness (central epithelial thickness in the 2 mm zone, paracentral epithelial thickness in the 2–5 mm zone, minimal and maximal epithelial thickness) and total corneal thickness (S-I in the 2–5 mm zone, SN-IT in the 2–5 mm zone, minimal thickness, max-min thickness) were analyzed in all pachymetry maps.

Results: Statistically significant differences were determined in 3 parameters of epithelial thickness (paracentral epithelial thickness in the 2–5 mm zone, minimal epithelial thickness, maximal epithelial thickness) between group A and group B ($p < 0.001$), as well as between group A and group C ($p < 0.001$). Statistically significant differences were determined in 3 parameters of total corneal thickness (S-I in the 2–5 mm zone, SN-IT in the 2–5 mm zone, minimal thickness) between group A and group B ($p < 0.001$), between group A and group C ($p < 0.001$), as well as between group B and group C ($p < 0.001$).

Conclusion: AS OCT Pachymetry maps are a reliable method capable of detecting differences between keratoconus and corneal astigmatism based on the comparison of paracentral epithelial thickness in the 2–5 mm zone, minimum epithelial thickness, and maximum epithelial thickness. Furthermore, based on the evaluation of the parameters of total corneal thickness, it is a method capable of defining the differences between keratoconus, latent keratoconus and corneal astigmatism (S-I in the 2–5 mm zone, SN-IT in the 2–5 mm zone and minimum thickness). In the statistical analysis, the most reliable parameters appear to be: the difference between groups A, B and C in the parameters S-I in the 2–5 mm paracentral zone and in the values of minimum corneal thickness.

Key words: anterior segment OCT, keratoconus, OCT pachymetry

Čes. a slov. Oftal., 80, 2024, No. 1, p. 24–32

ÚVOD

Keratokónus je obojstranné, progresívne, nezápalové ochorenie rohovky. Etiopatológia tohto ochorenia zostáva nejasná, avšak bola opísaná teória dvoch zásahov, v ktorej je genetická predispozícia ako prvý (endogénny) faktor nasledovaná trením očí ako druhým (exogénnym) faktorom [1]. Spoločne prispievajú k stenčeniu rohovky, nárastu jej strmosti a následnému vzniku nepravidelného astigmatizmu so znížením zrakovéj ostrosti [2]. Prednsegmentová optická koherentná tomografia (AS OCT) je zobrazovacia metóda umožňujúca vytváranie pachymetrických máp rohovky, ktoré analyzujú celkovú hrúbku rohovky, ako aj hrúbku rohovkového epitelu [3–5].

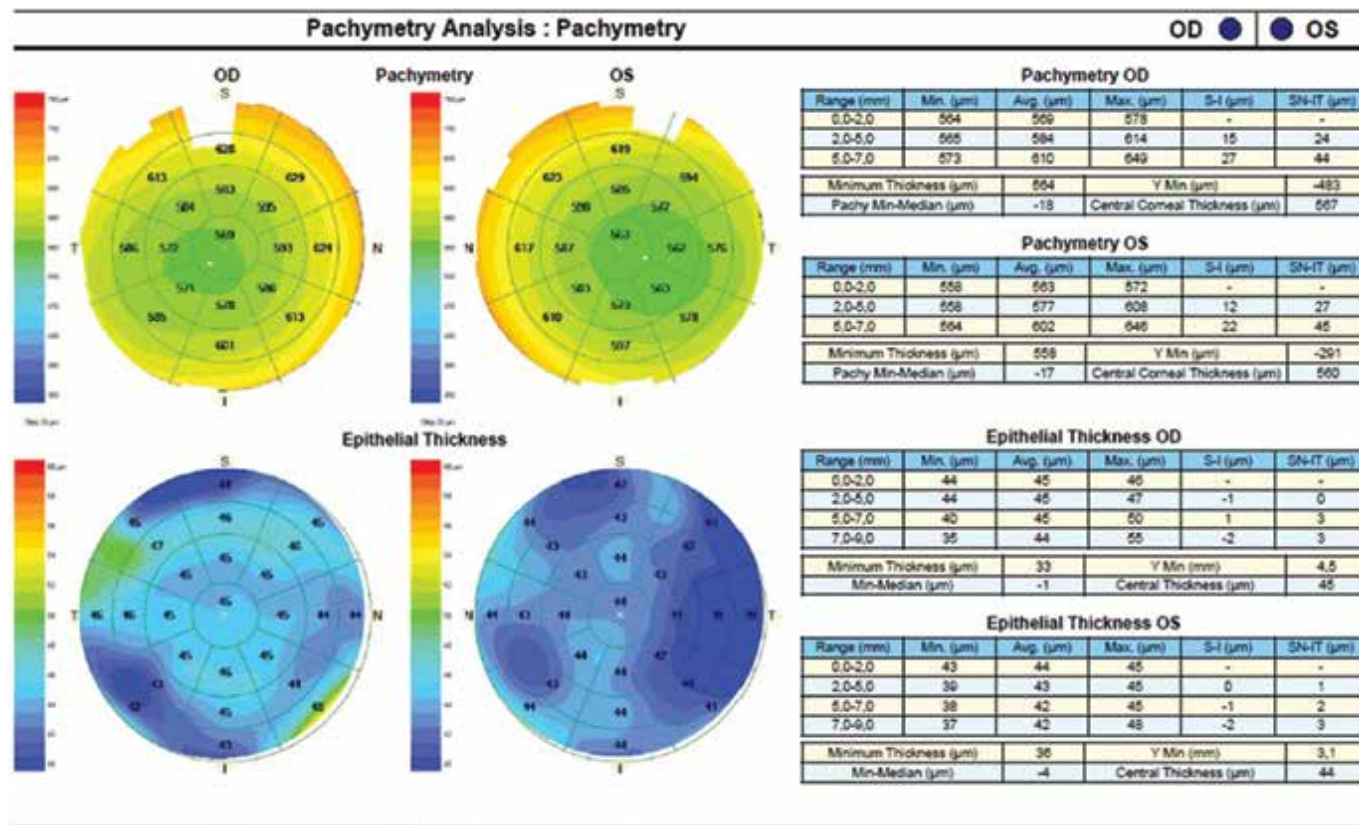
Stále nie je jasné, ktoré zmeny v rohovke pri keratokónuse nastávajú ako prvé (hrúbka rohovky, zakrivenie prednej plochy rohovky, prípadne zakrivenie zadnej plochy rohovky). Všeobecne známa je však schopnosť rohovkového epitelu kompenzovať svojou prestavbou väčšinu počiatočných zmien [6,7]. Ide o typické stenčenie epitelu na vrchole a zhrubnutie epitelu v okolí bázy ektázie rohovky. Následne sa zmeny topografie rohovky objavujú až v čase, keď kompenzačné mechanizmy rohovkového epitelu boli ochorením prekonané [8]. Význam rozpoznania včasných ektatických zmien však môže mať zásadný význam, najmä pred plánovaním laserovej refrakčnej operácie rohovky.

Cieľom tejto práce bolo zhodnotiť význam AS OCT pachymetrie ako vyšetrovacej metódy, ktorá dokáže iden-

tifikovať včasné rozdiely v parametroch hrúbky epitelu rohovky a celkovej hrúbky rohovky medzi keratokónusom, latentným keratokónusom a rohovkovým astigmatizmom bez ektatických zmien.

MATERIÁL A METÓDY

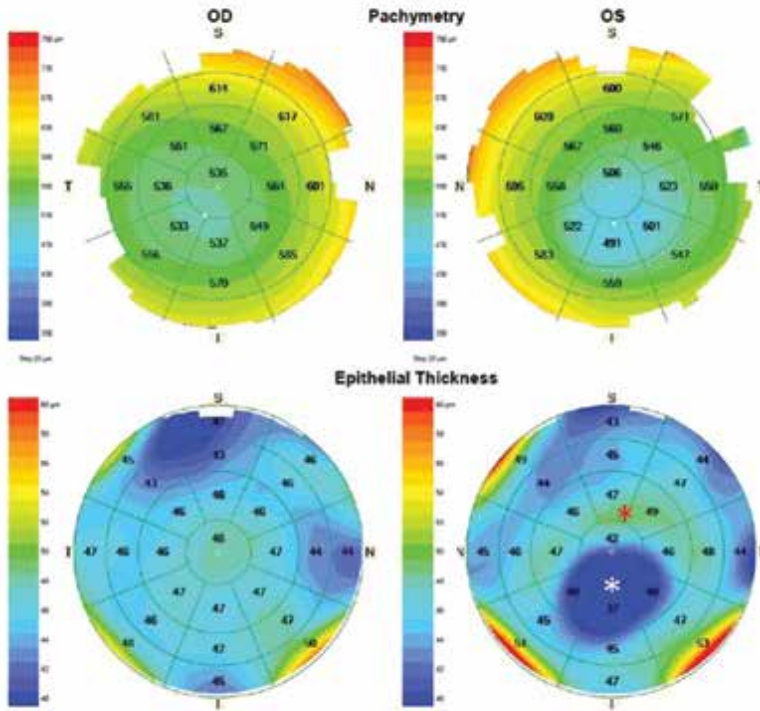
Vyšetrovaná skupina zahŕňala celkovo 162 očí 89 pacientov (27 žien a 62 mužov) vo veku 16 až 61 rokov. Pacienti boli vyšetrení v UVEA Klinika s.r.o. Martin v období od júna 2019 do júna 2021. Pomocné parametre v sledovanej skupine očí zahŕňali nekorigovanú (CZO) a korigovanú centrálnu zrakovú ostrosť do diaľky (NKCZO) vyšetrovanú na optotype Topcon CC-100XP (Topcon Corporation), ďalej keratometrie (K_1 a K_2 ako označenie najmenej strmého a najstrmšieho meridiánu rohovky) odčítané z rohovkovej topografie Schwind Sirius (Schwind eye-tech-solutions), sférický ekvivalent (SE) a hodnotu cylindrickej zložky refrakcie (Cyl) podľa merania automatickým refraktokeratometrom Nidek ARK-1 (Nidek Co., Ltd.). Na základe týchto parametrov boli hodnotené 3 skupiny očí: A – 97 očí s klinicky manifestným keratokónusom (štádium 1–3 podľa Amsler – Krumeich klasifikácie), B – 33 očí s latentným keratokónusom (resp. tzv. „forme fruste“, nakoľko to boli druhé oči pacientov s manifestným ochorením na prvom oku zaradenom do skupiny A) a C – 32 očí s pravidelným rohovkovým astigmatizmom $\geq 1,5$ D. Pomocou prístroja Zeiss Cirrus 500 s modulom Anterior



Obrázok 1. AS OCT pachymetrické mapy rohovky u pacienta s pravidelným rohovkovým astigmatizmom

Pachymetry Analysis : Pachymetry

OD ● OS



Pachymetry OD

Range (mm)	Min. (µm)	Avg. (µm)	Max. (µm)	S-I (µm)	SN-IT (µm)
0.0-2.0	526	535	550	-	-
2.0-5.0	526	551	593	30	38
5.0-7.0	541	585	650	44	61
Minimum Thickness (µm)		526	Y Min (µm)		-866
Pachy Min-Median (µm)		-23	Central Corneal Thickness (µm)		533

Pachymetry OS

Range (mm)	Min. (µm)	Avg. (µm)	Max. (µm)	S-I (µm)	SN-IT (µm)
0.0-2.0	470	506	543	-	-
2.0-5.0	470	534	588	69	66
5.0-7.0	520	577	639	41	62
Minimum Thickness (µm)		470	Y Min (µm)		-1142
Pachy Min-Median (µm)		-60	Central Corneal Thickness (µm)		501

Epithelial Thickness OD

Range (mm)	Min. (µm)	Avg. (µm)	Max. (µm)	S-I (µm)	SN-IT (µm)
0.0-2.0	47	48	49	-	-
2.0-5.0	43	47	49	-1	-1
5.0-7.0	40	45	49	-4	0
7.0-9.0	39	46	59	-4	-2
Minimum Thickness (µm)		39	Y Min (mm)		4.3
Min-Median (µm)		-4	Central Thickness (µm)		49

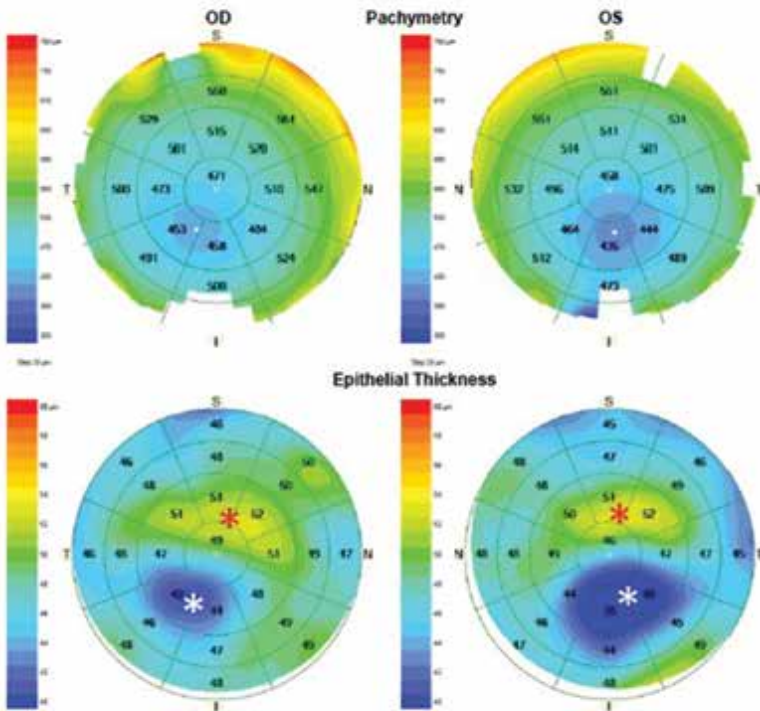
Epithelial Thickness OS

Range (mm)	Min. (µm)	Avg. (µm)	Max. (µm)	S-I (µm)	SN-IT (µm)
0.0-2.0	34	42	49	-	-
2.0-5.0	34	44	50	10	6
5.0-7.0	40	46	50	0	-3
7.0-9.0	39	47	65	-4	-4
Minimum Thickness (µm)		34	Y Min (mm)		-1.2
Min-Median (µm)		-10	Central Thickness (µm)		41

Obrázok 2. AS OCT Pachymetrické mapy rohovky u pacienta s latentným keratokónusom na pravom oku, manifestným keratokónusom na ľavom oku. Biela hviezda – stenčenie epitelu na vrchole kónusu, červená hviezda – zhrubnutie epitelu v oblasti bázy kónusu

Pachymetry Analysis : Pachymetry

OD ● OS



Pachymetry OD

Range (mm)	Min. (µm)	Avg. (µm)	Max. (µm)	S-I (µm)	SN-IT (µm)
0.0-2.0	445	471	500	-	-
2.0-5.0	443	489	538	57	67
5.0-7.0	494	525	603	50	70
Minimum Thickness (µm)		443	Y Min (µm)		-1223
Pachy Min-Median (µm)		-44	Central Corneal Thickness (µm)		467

Pachymetry OS

Range (mm)	Min. (µm)	Avg. (µm)	Max. (µm)	S-I (µm)	SN-IT (µm)
0.0-2.0	425	458	494	-	-
2.0-5.0	423	480	531	76	70
5.0-7.0	435	519	586	78	82
Minimum Thickness (µm)		423	Y Min (µm)		-1317
Pachy Min-Median (µm)		-55	Central Corneal Thickness (µm)		454

Epithelial Thickness OD

Range (mm)	Min. (µm)	Avg. (µm)	Max. (µm)	S-I (µm)	SN-IT (µm)
0.0-2.0	42	49	53	-	-
2.0-5.0	41	48	53	7	10
5.0-7.0	43	48	51	1	4
7.0-9.0	43	48	62	-2	2
Minimum Thickness (µm)		41	Y Min (mm)		-1.3
Min-Median (µm)		-7	Central Thickness (µm)		46

Epithelial Thickness OS

Range (mm)	Min. (µm)	Avg. (µm)	Max. (µm)	S-I (µm)	SN-IT (µm)
0.0-2.0	38	46	53	-	-
2.0-5.0	37	47	54	12	10
5.0-7.0	40	47	62	3	3
7.0-9.0	43	47	62	-3	-1
Minimum Thickness (µm)		37	Y Min (mm)		-1.4
Min-Median (µm)		-9	Central Thickness (µm)		46

Obrázok 3. AS OCT Pachymetrické mapy rohovky u pacienta s manifestným keratokónusom na oboch očiach. Biela hviezda – stenčenie epitelu na vrchole kónusu, červená hviezda – zhrubnutie epitelu v oblasti bázy kónusu

Segment Premier Module na zobrazenie rohovky boli vytvorené pachymetrické mapy rohovky, následne analyzované v režime snímania „Pachymetry“.

Režim snímania s názvom „Pachymetry“ vytvára komplexnú pachymetrickú mapu rohovky, ktorá poskytuje analýzu celkovej hrúbky rohovky a samotného epitelu rohovky (Obrázok 1, 2, 3). Skenovanie prebieha za podmienok optimálneho vycentrovania šošovky prístroja na stred zrenice a priblíženia k povrchu rohovky pacienta. Výstupom je analýza hrúbky rohovky a rohovkového epitelu vo forme máp tvorených jedným centrálnym, ôsmimi paracentrálnymi a ôsmimi periférnymi, koncentricky orientovanými segmentami. Analyzované parametre hrúbky epitelu rohovky boli: medián hrúbky epitelu rohovky v centrálnej zóne 2 mm, medián hrúbky epitelu rohovky v paracentrálnej zóne 2–5 mm, minimálna hrúbka epitelu rohovky a maximálna hrúbka epitelu rohovky. Analyzované parametre celkovej hrúbky rohovky boli: rozdiel v hrúbke rohovky medzi horným a dolným kvadrantom v 2–5 mm paracentrálnej zóne (označenie S-I), rozdiel v hrúbke rohovky medzi horným nazálnym a dolným temporálnym kvadrantom v 2–5 mm paracentrálnej zóne (označenie SN-IT), minimálna hrúbka rohovky a rozdiel medzi maximálnou a minimálnou hrúbkou rohovky (max-min).

Použitý bol štatistický softvér SYSTAT (Systat Software Inc.). Pre štatistickú analýzu pachymetrických máp rohovky bola v úvode s pomocou Shapiro-Wilk testu potvrdená non-Gaussova distribúcia sledovanej skupiny očí. Na základe toho sme ďalej v štatistickej analýze pracovali s neparametrickými testami. Na hodnotenie prítomnosti rozdielov medzi skupinami (A – keratokónus, B – latentný keratokónus, C – astigmatizmus) sme použili Kruskal-Wallisov test. V prípade zistenia štatisticky významného rozdielu sme ako *post hoc* test uplatnili Dwass-Steele-Critchlow-Flinger test. Skupiny A, B a C sme otestovali aj na prítomnosť rozdielov vo veku a pohlaví (Kruskal-Wallisov test, Chí-kvadrát test).

VÝSLEDKY

Medzi 3 hodnotenými skupinami (A, B, C) nebol zistený rozdiel v pohlaví ($p = 0,927$), ani vo veku sledovaných

pacientov ($p = 0,946$). Pomocné parametre analyzované v súbore obsahuje Tabuľka 1.

Podrobným hodnotením parametrov **hrúbky epitelu rohovky** sme zistili nasledujúce výsledky. Medián hrúbky epitelu rohovky v centrálnej 2 mm zóne rohovky bol v skupine A 45,0 μm , v skupine B 48,0 μm a v skupine C 50,5 μm . Ako štatisticky významný sme vyhodnotili rozdiel medzi skupinami A a B ($p < 0,001$) aj skupinami A a C ($p < 0,001$), nie však medzi B a C ($p = 0,143$) (Graf 1). Medián hrúbky epitelu rohovky v paracentrálnej 2–5 mm zóne rohovky bol v skupine A 47,0 μm , v skupine B 47,0 μm a v skupine C 49,0 μm . Rozdiely v hodnotách medzi jednotlivými skupinami vyhodnotených ako nesignifikantné ($p = 0,097$), preto *post hoc* test nebol pre tento parameter realizovaný (Graf 2). Medián minimálnej hrúbky epitelu rohovky bol v skupine A 33,0 μm , v skupine B 35,0 μm a v skupine C 35,0 μm . Ako štatisticky významný sme vyhodnotili rozdiel medzi skupinami A a B ($p < 0,001$), ako aj skupinami A a C ($p < 0,001$), ale nie skupinami B a C ($p = 0,576$) (Graf 3). Medián maximálnej hrúbky epitelu rohovky bol v skupine A 60,0 μm , v skupine B 58,0 μm a v skupine C 56,0 μm . Aj v tomto parametri sme ako štatisticky významný vyhodnotili rozdiel medzi skupinami A a B ($p < 0,001$), ako aj skupinami A a C ($p < 0,001$), nie však skupinami B a C ($p = 0,714$) (Graf 4).

Ďalej sme podrobným hodnotením parametrov **celkovej hrúbky rohovky** zistili nasledujúce výsledky. Medián hodnôt rozdielu celkovej hrúbky rohovky v hornom (S) a dolnom (I) segmente v paracentrálnej 2–5 mm zóne bol v skupine A 55,0 μm , v skupine B 37,0 μm a v skupine C 20,0 μm . Ako štatisticky významný sme vyhodnotili rozdiel medzi skupinami A a B ($p < 0,001$), ako aj skupinami A a C ($p < 0,001$), a v tomto prípade aj medzi skupinami B a C ($p = 0,003$). Zďaleka najvýraznejší rozptyl hodnôt bol zaznamenaný v skupine A, čo zodpovedá typicky rôznorodnej asymetrii v hrúbke rohovky pri keratokónuse (Graf 5). Medián hodnôt rozdielu celkovej hrúbky rohovky v hornom nazálnom (SN) a dolnom temporálnom (IT) segmente v paracentrálnej 2 – 5 mm zóne bol v skupine A 59,0 μm , v skupine B 45,0 μm a v skupine C 32,0 μm . Ako štatisticky významný sme zaznamenali rozdiel medzi skupinami A a B ($p < 0,001$), ako aj skupinami A a C ($p < 0,001$), a tiež skupinami B a C ($p < 0,001$). Podobne ako pri predchádzajúcom parametri S-I bol aj

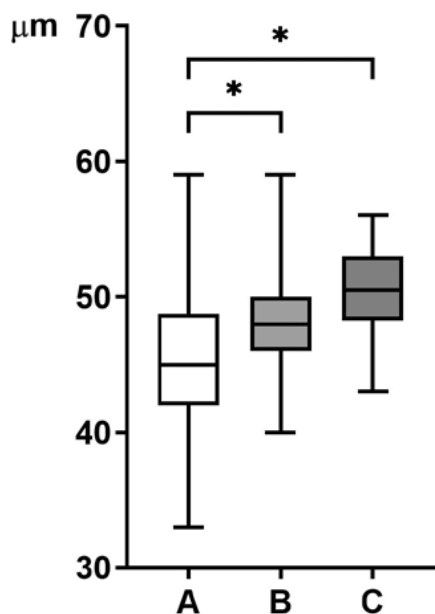
Tabuľka 1. Charakteristika súboru – parametre analyzované v súbore očí vyšetrovaných pomocou pachymetrických máp AS OCT, výsledky sú prezentované ako medián (interkvartilový rozsah)

Pomocné parametre						
	CZO	NKCZO	K_1 (D)	K_2 (D)	SE (D)	Cyl (D)
A	0,2 (0,05–0,6)	0,7 (0,45–0,9)	44,75 (43,50–48,12)	47,25 (46,12–52,62)	-4,43 (-7,53 až -2,12)	-2,62 (-4,62 až -1,62)
B	0,7 (0,2–1,0)	1,0 (0,8–1,0)	43,0 (42,0–44,25)	44,87 (43,75–46,75)	-0,75 (-3,0 až 0)	-1,5 (-3,0 až -0,5)
C	0,35 (0,08–0,5)	1,0 (0,8–1,0)	43,0 (41,75–44,0)	44,87 (44,25–46,62)	0,9 (-3,62 až -0,81)	-2,25 (-3,5 až -1,5)

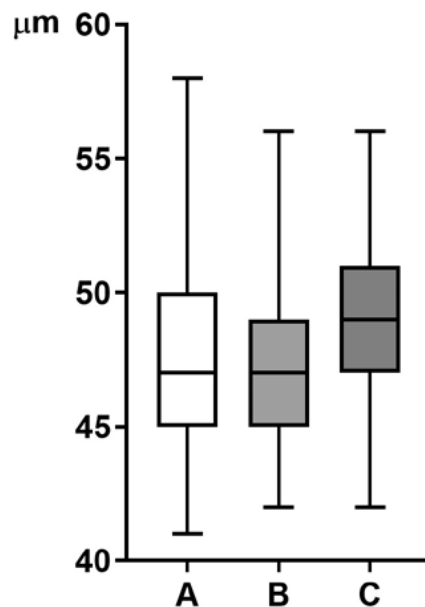
A – keratokónus, B – latentný keratokónus, C – astigmatizmus, CZO – nekorigovaná centrálna zraková ostrosť, NKCZO – najlepšia korigovaná centrálna zraková ostrosť, K_1 , K_2 – keratometrie v najmenej strmom a najstrmšom meridiáne rohovky, SE – sférický ekvivalent, D – dioptria

v parametri SN-IT zistený najväčší rozptyl hodnôt v skupine A (Graf 6). Medián hodnôt minimálnej celkovej hrúbky rohovky bol v skupine A 446,0 μm , v skupine B 498,0 μm a v skupine C 536,5 μm . V tomto parametri bol štatisticky významný rozdiel medzi skupinami A a B ($p < 0,001$), ako aj skupinami A a C ($p < 0,001$) a medzi skupinami

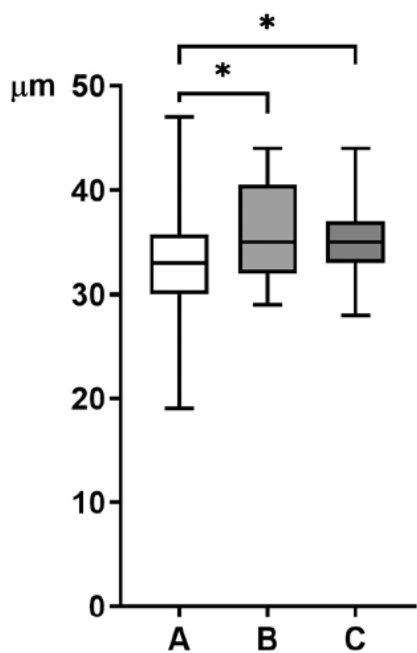
B a C ($p < 0,001$) (Graf 7). Medián hodnôt rozdielu maximálnej a minimálnej celkovej hrúbky rohovky bol v skupine A 163,0 μm , v skupine B 135,0 μm a v skupine C 116,5 μm . V tomto parametri sme bol štatisticky významný rozdiel medzi skupinami A a B ($p < 0,001$), ako aj skupinami A a C ($p < 0,001$). Rozdiel medzi skupinami B a C bol



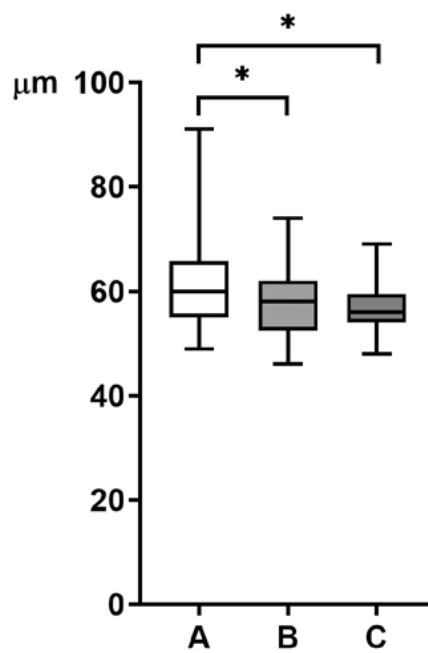
Graf 1. Hodnoty hrúbky epitelu rohovky – medián (interkvartilový rozsah) – v centrálnej 2 mm zóne odčítané z pachymetrických máp AS OCT
A – keratokónus, B – latentný keratokónus, C – astigmatizmus, * – $p < 0,001$



Graf 2. Hodnoty hrúbky epitelu rohovky – medián (interkvartilový rozsah) – v paracentrálnej 2-5 mm zóne odčítané z pachymetrických máp AS OCT
A – keratokónus, B – latentný keratokónus, C – astigmatizmus



Graf 3. Hodnoty minimálnej hrúbky epitelu rohovky – medián (interkvartilový rozsah) – odčítané z pachymetrických máp AS OCT
A – keratokónus, B – latentný keratokónus, C – astigmatizmus, * – $p < 0,001$

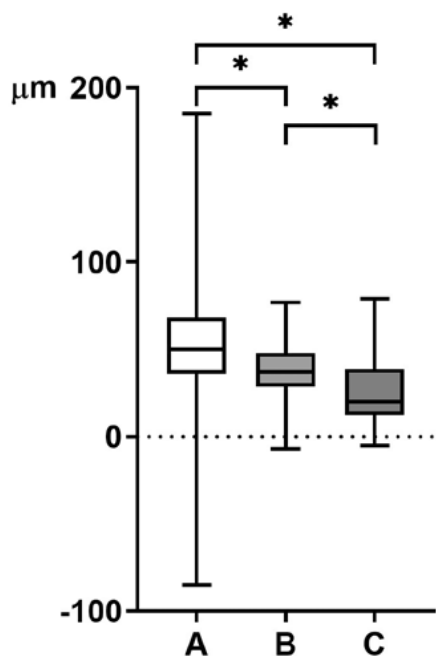


Graf 4. Hodnoty maximálnej hrúbky epitelu rohovky – medián (interkvartilový rozsah) – odčítané z pachymetrických máp AS OCT
A – keratokónus, B – latentný keratokónus, C – astigmatizmus, * – $p < 0,001$

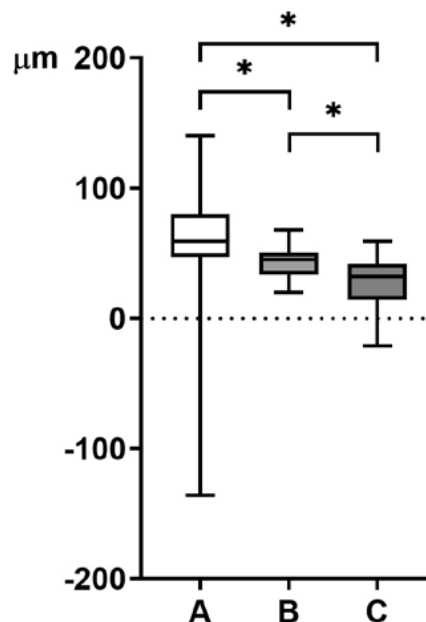
hranične signifikantný ($p = 0,057$) (Graf 8). V rámci štatistickej analýzy sa na základe výsledkov ako najspoľahlivejšie parametre javia: **rozdiel medzi skupinami A, B a C v parametroch S-I v 2–5 mm paracentrálnej zóne, ďalej v SN-IT v 2–5 mm paracentrálnej zóne a v hodnotách minimálnej hrúbky rohovky** (Tabuľka 2,3).

DISKUSIA

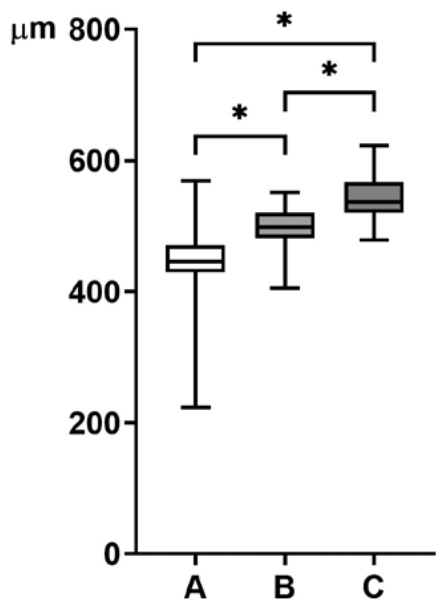
AS OCT umožňuje vizualizáciu rohovky a jej patologických stavov vrátane keratokónusu. Keďže toto bilaterálne ektatické ochorenie rohovky zvyčajne postihuje mladých pacientov a riziko závažného nezvratného



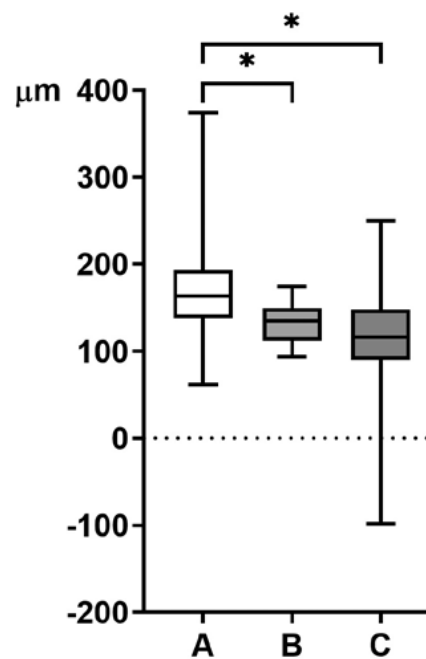
Graf 5. Hodnoty rozdielu celkovej hrúbky v hornom (S) a dolnom (I) segmente rohovky – medián (interkvartilový rozsah) – v paracentrálnej 2–5 mm zóne odčítané z pachymetrických máp AS OCT
A – keratokónus, B – latentný keratokónus, C – astigmatizmus, * – $p < 0,001$



Graf 6. Hodnoty rozdielu celkovej hrúbky v hornom nazálnom (SN) a dolnom temporálnom (IT) segmente rohovky – medián (interkvartilový rozsah) – v paracentrálnej 2–5 mm zóne odčítané z pachymetrických máp AS OCT
A – keratokónus, B – latentný keratokónus, C – astigmatizmus, * – $p < 0,001$



Graf 7. Hodnoty minimálnej celkovej hrúbky – medián (interkvartilový rozsah) – rohovky odčítané z pachymetrických máp AS OCT
A – keratokónus, B – latentný keratokónus, C – astigmatizmus, * – $p < 0,001$



Graf 8. Hodnoty rozdielu maximálnej a minimálnej celkovej hrúbky rohovky – medián (interkvartilový rozsah) – odčítané z pachymetrických máp AS OCT
A – keratokónus, B – latentný keratokónus, C – astigmatizmus, * – $p < 0,001$

vplyvu na zrakovú ostrosť pacienta je značné, potreba zlepšenia diagnostických možností už v jeho počiatkových štádiách je veľmi naliehavá.

V tejto práci boli s použitím AS OCT pachymetrie zistené štatisticky významné rozdiely vo väčšine analyzovaných parametrov hrúbky epitelu rohovky (hrúbka v 2 mm centrálnej zóne, minimálna hrúbka, maximálna hrúbka). Išlo o rozdiely medzi analyzovanými skupinami očí s keratokónusom a latentným keratokónusom, ako aj medzi keratokónusom a astigmatizmom. Významné rozdiely v hrúbke epitelu medzi latentným keratokónusom a astigmatizmom neboli potvrdené. Nepreukázali sme teda schopnosť AS OCT rozlíšiť medzi latentnou formou ochorenia a astigmatizmom na základe parametrov hrúbky epitelu rohovky. V tomto bode sa AS OCT nejaví ako zobrazovacia metóda prínosná pri možnom odhalení latentného ochorenia, len metóda schopná odlíšiť klinicky manifestný keratokónus od latentného a od rohovkového astigmatizmu bez ektatických zmien. V parametroch celkovej hrúbky rohovky preukázal AS OCT významné rozdiely vo všetkých 4 analyzovaných parametroch (S-I, SN-IT, min, max-min). Išlo o rozdiely medzi analyzovanými skupinami očí s keratokónusom a latentným keratokónusom, ďalej s keratokónusom a astigmatizmom, ale aj s latentným keratokónusom

a astigmatizmom. V tomto bode je AS OCT schopná zaznamenať parametre odlišujúce klinicky manifestný keratokónus od latentného ochorenia a okrem toho aj latentné ochorenie od rohovkového astigmatizmu bez ektatických zmien. Hoci stredne ťažké a pokročilé formy ektatického ochorenia rohovky možno pomerne ľahko a spoľahlivo diagnostikovať klinickým vyšetrením pacienta a rohovkovou topografiou, odlišenie počiatkových štádií, alebo latentnej formy keratokónusu od normálnej (zdravej) rohovky nemusí byť týmto postupom možné. V takomto prípade je AS OCT doplňujúcim vyšetrením, ktoré dokáže odhaliť keratokónus pred jeho klinickou manifestáciou, čo považujeme za hlavný prínos využívania predmetnej vyšetrovacej metódy v klinickej praxi [9].

Elhennawi a kol. použili AS OCT pre diagnostiku keratokónusu u pacientov pred refrakčnou operáciou rohovky. Analyzovali skupinu 40 očí s myopickým astigmatizmom. Zamerali sa na 5 mm centrálnu zónu rohovky a v zhode s výsledkami našej štúdie zistili, že hodnoty minimálnej hrúbky rohovky, rozdielu medzi hrúbkou rohovky v dolnom a hornom kvadrante (I-S) a medzi hrúbkou v dolnom temporálnom a hornom nazálnom kvadrante (IT-SN) môžu byť dobrými ukazovateľmi pri diagnostike keratokónusu [10].

Tabuľka 2. Výsledky štatistickej analýzy parametrov epitelu rohovky

	Hrúbka epitelu rohovky v centrálnej 2 mm zóne (µm)			Hrúbka epitelu rohovky v paracentrálnej 2–5 mm zóne (µm)			Minimálna hrúbka epitelu (µm)			Maximálna hrúbka epitelu (µm)		
	Priemer	SD (+/-)	Medián	Priemer	SD (+/-)	Medián	Priemer	SD (+/-)	Medián	Priemer	SD (+/-)	Medián
A	45,2	5,23	45	47,6	3,48	47	32,9	4,28	33	61,8	8,63	60
B	48,5	4,52	48	47,7	3,48	47	36	4,17	35	57,5	6,1	58
C	50,3	3,25	50,5	48,9	3,28	49	35,3	3,5	35	56,8	4,53	56
A vs. B	p < 0,001			-			p < 0,001			p < 0,001		
B vs. C	p = 0,143			-			p = 0,576			p = 0,714		
A vs. C	p < 0,001			-			p < 0,001			p < 0,001		

A – keratokónus, B – latentný keratokónus, C – astigmatizmus, SD – štandardná odchýlka

Tabuľka 3. Výsledky štatistickej analýzy parametrov celkovej hrúbky rohovky

	Rozdiel celkovej hrúbky rohovky v hornom (S) a dolnom (I) segmente v paracentrálnej 2–5 mm zóne (µm)			Rozdiel celkovej hrúbky rohovky v hornom nazálnom (SN) a dolnom temporálnom (IT) segmente v paracentrálnej 2–5 mm zóne (µm)			Minimálna celková hrúbka rohovky (µm)			Rozdiel maximálnej a minimálnej celkovej hrúbky rohovky (µm)		
	Priemer	SD (+/-)	Medián	Priemer	SD (+/-)	Medián	Priemer	SD (+/-)	Medián	Priemer	SD (+/-)	Medián
A	56,4	17,92	55	60,6	34,62	59	443,7	53,74	446	169,7	50,04	163
B	38,4	17,67	37	43,5	12,66	45	497,3	30,50	498	132,3	21,78	135
C	25	18,92	20	30,2	17,05	32	543,4	33,81	536,5	115,6	54,73	116,5
A vs. B	p < 0,001			p < 0,001			p < 0,001			p < 0,001		
B vs. C	p = 0,003			p < 0,001			p < 0,001			p = 0,057		
A vs. C	p < 0,001			p < 0,001			p < 0,001			p < 0,001		

A – keratokónus, B – latentný keratokónus, C – astigmatizmus, SD – štandardná odchýlka

Ostadian a kol. hodnotili skupinu 63 očí pred refrakčnou operáciou rohovky, v ktorej malo 24 očí normálny topografický nález s myopiou do -6 D a astigmatizmom do -4 D, 17 očí malo topografický nález zodpovedajúci latentnému keratokónusu a 22 očí malo včasnú formu manifestného keratokónusu. Na rozdiel od našej práce hodnotili pomocou AS OCT len hrúbku epitelu rohovky, nie parametre celkovej hrúbky rohovky. Hrúbku epitelu pritom hodnotili na základe odlišne zvolených parametrov (tzv. index uniformity epitelu horného a nazálneho segmentu, rozdiel medzi hrúbkou epitelu v hornom nazálnom a dolnom temporálnom segmente – SN-IT, rozdiel medzi hrúbkou epitelu v temporálnom a nazálnom segmente – T-N), než aké boli hodnotené v našej práci. Zistili, že jej hodnoty boli v prípadoch latentného keratokónusu zvýšené v dolnom a temporálnom kvadrante. Okrem toho v skupine očí s latentným keratokónusom potvrdili významne menší rozdiel v hrúbke epitelu medzi horným a dolným, ako aj medzi horným nazálnym a dolným temporálnym kvadrantom (S-I a SN-IT) v porovnaní so skupinou očí s manifestným keratokónusom. V analyzovanej skupine očí s manifestným keratokónusom bola oblasť s minimálnou hrúbkou rohovkového epitelu významne menšia v porovnaní so skupinami s normálnym a latentným topografickým nálezom. Hrúbka epitelu sa zväčšuje, aby prekryla oblasti stenčenia strómy, preto indexy ako S-I a SN-IT, ktoré odrážajú asymetriu epitelu rohovky, ako aj zvýšenú hrúbku epitelu v dolnej časti rohovky, môžu mať pomocný význam pri diagnostike latentného, resp. včasných štádií manifestného keratokónusu [11].

Li a kol. vo svojej štúdií porovnávali výsledky analýzy hrúbky rohovkového epitelu pomocou AS OCT v skupine 145 normálnych očí a 35 očí s keratokónusom. Skupinu očí s latentným ochorením táto práca na rozdiel od nášho súboru analyzovaných očí nezahŕňala a tiež sa táto práca nezaoberala parametrami celkovej hrúbky rohovky. Nezistili žiadny významný rozdiel medzi hodnotami hrúbky epitelu v centrálnej a hornej časti rohovky, ale hrúbka epitelu v dolnej časti rohovky bola významne nižšia u očí s keratokónusom v porovnaní so skupinou normálnych očí. Ich výsledky sa s našou prácou čiastočne zhodujú, keďže podobne ako v našej práci boli minimálna hrúbka epitelu rohovky, index asymetrie S-I a rozdiel medzi minimálnou a maximálnou hrúbkou epitelu rohovky (min-max) významne nižšie u očí s keratokónusom. Priemerná hrúbka rohovkového epitelu bola menšia v dolnom temporálnom kvadrante a väčšia v hornom nazálnom kvadrante v skupine očí s keratokónusom v porovnaní s normálnymi očami [3].

Qin a kol. porovnávali súbor 133 normálnych očí a 84 očí s keratokónusom pomocou AS OCT pachymetrických máp so zameraním len na parametre celkovej hrúbky rohovky. Ani táto publikácia sa skupinou očí s latentným ochorením na rozdiel od našej práce nezaoberala. Z hľadiska metodiky práce boli hodnotené parametre čiastočne zhodné s parametrami zvolenými

na analýzu v našej práci: minimálna hrúbka rohovky, rozdiel minimálnej a strednej hrúbky rohovky (vypočítaný z hodnôt v 5 mm centrálnej zóne rohovky), rozdiel hrúbky rohovky v hornom a dolnom oktante (S-I), rozdiel hrúbky rohovky v hornom nazálnom a dolnom temporálnom oktante (SN-IT) a vertikálna poloha najtenšieho bodu rohovky (Y_{\min}). V zhode s výsledkami našej práce zistili štatisticky signifikantné rozdiely medzi skupinou očí s keratokónusom a skupinou očí s astigmatizmom v parametroch S-I, SN-IT a minimálnej celkovej hrúbke rohovky ($p < 0,001$). Odvodili tiež vzorec, podľa ktorého možno zo získaných premenných spoľahlivo stanoviť diagnózu keratokónusu: $0,543 \times \min + 0,541 \times (S-I) - 0,886 \times (SN-IT) + 0,886 \times (\min - \text{med}) + 0,0198 \times Y_{\min}$ [12].

V štúdií Sellu a kol. bola hodnotená reprodukovateľnosť a opakovateľnosť pachymetrického vyšetrenia rohovky a rohovkového epitelu pomocou AS OCT na skupine 12 normálnych očí a 48 očí s variabilným nálezom ovplyvňujúcim stav rohovky (syndróm suchého oka, dlhodobé používanie mäkkých alebo tvrdých kontaktných šošoviek na korekciu refrakčnej chyby a keratokónus). Pachymetrické mapy rohovky boli podobne ako v tejto práci rozdelené na 2 mm centrálnu zónu, 2–5 mm paracentrálnu zónu, a navyše aj 5–6 mm periférnu zónu. Paracentrálna aj periférna zóna boli analyzované v 8 sektoroch (temporálny, horný temporálny, horný, horný nazálny, nazálny, dolný nazálny, dolný a dolný temporálny), čo viedlo k celkovému vyhodnoteniu 17 parametrov mapy. Podskupina očí s keratokónusom v tejto štúdií však zahŕňala len 12 očí vrátane jedného oka po perforujúcej keratoplastike a jedného oka po implantácii intrastromálnych rohovkových segmentov; žiadne z očí nepodstúpilo CXL. Štúdia vyhodnotila AS OCT ako všeobecne spoľahlivú metódu vyšetrenia rohovky u pacientov s keratokónusom a výsledky celkovej pachymetrie a epitelovej pachymetrie ako opakovateľné a reprodukovateľné pre celé spektrum závažnosti ochorenia. Rovnako ako v našom súbore bol aj v tejto publikácii zistený štatisticky signifikantný rozdiel v minimálnej a v maximálnej hrúbke epitelu medzi skupinou zdravých očí a skupinou očí s keratokónusom ($p < 0,001$). V závere práca upozornila, že u očí s keratokónusom bola zvýšená potreba manuálnej korekcie obrazu (17,9 %), keďže automatická segmentácia prístrojom môže byť nepresná v prípade nepravidelných rohoviek. Opakovateľnosť a reprodukovateľnosť však zostala vysoká [13].

ZÁVER

Pachymetrické mapy sú preukázateľne spoľahlivou metódou na identifikovanie rozdielov medzi keratokónusom a latentným keratokónusom, medzi keratokónusom a astigmatizmom, ale aj – a to je v tejto súvislosti najdôležitejšie – medzi latentným keratokónusom a rohovkovým astigmatizmom. Výsledky práce naznačujú,