

INTRAOPERATIVNÍ OPTICKÁ KOHERENČNÍ TOMOGRAFIE – DOSTUPNÉ TECHNOLOGIE A MOŽNOSTI VYUŽITÍ. PŘEHLED

Benda T.¹, Studený P.^{1,2}

¹ Oční centrum Somich, Karlovy Vary

² Oční klinika Fakultní nemocnice Královské Vinohrady a 3. LF UK, Praha

Autoři práce prohlašují, že vznik i téma odborného sdělení a jeho zveřejnění není ve střetu zájmů a není podpořeno žádnou farmaceutickou firmou. Práce nebyla zadána jinému časopisu ani jinde otištěna.

Do redakce doručeno dne: 30. 5. 2021

Přijato k publikaci dne: 22. 11. 2021

Publikováno on-line: 28. 1. 2022



MUDr. Tomáš Benda, FEBO
Oční centrum Somich, Karlovy Vary
Závodní 391/96C
360 06 Karlovy Vary
E-mail: tomas.benda@post.cz

SOUHRN

Optická koherenční tomografie (OCT) je nekontaktní a neinvazivní zobrazovací a diagnostická metoda, která umožňuje zobrazení očních tkání na transverzálních řezech v extrémně vysoké kvalitě mikrometrového rozlišení. Fyzikální princip OCT je analogický s ultrazvukem, místo akustické vlny však využívá infračerveného záření. Využitím nízko koherenčního zdroje záření je možné dosáhnout vyšší rozlišovací schopnosti. Na základě získaných dat může počítač rekonstruovat dvou nebo třírozměrné snímky vyšetřované tkáně.

V průběhu posledních let jsme v oční chirurgii zaznamenali prudký rozvoj v operačním instrumentariu a zobrazovacích metodách. Nicméně, technologie chirurgických mikroskopů se výrazně nemění a stává se tak limitujícím faktorem v rozvoji oční mikrochirurgie.

Integrace OCT do chirurgických mikroskopů, tedy zavedení Intraoperativní optické koherenční tomografie (iOCT), nám otevírá další možnosti zobrazení doby operace a tím teoretický nárůst možných komplikací souvisejících s operací.

iOCT lze využít při operacích na předním i zadním segmentu oka. V předně segmentové chirurgii se využívá zejména při penetrujících a lamelárních keratoplastikách, operacích glaukomu a operacích katarakty. V zadně segmentové chirurgii se využívá během pars plana vitrektomie.

Cílem článku je podat ucelený přehled o současných možnostech využití iOCT v oční chirurgii.

Klíčová slova: intraoperativní OCT

SUMMARY

INTRAOPERATIVE OPTICAL COHERENCE TOMOGRAPHY – AVAILABLE TECHNOLOGIES AND POSSIBILITIES OF USE. A REVIEW

Optical coherence tomography (OCT) is a non-contact and non-invasive imaging and diagnostic method, that allows the imaging of ocular tissues on transverse sections in extremely high quality of micrometer resolution. The physical principle of OCT is analogous to ultrasound, but it uses infrared radiation instead of acoustic waves. By using a low coherent radiation source, it is possible to achieve a higher resolution. Based on the obtained data, the computer can reconstruct two or three-dimensional images of the examined tissue.

In recent years, we have seen a rapid development in ophthalmic surgery, especially in surgical instruments and imaging methods. However, the technology of surgical microscopes does not change significantly and thus becomes a limiting factor in the development of ophthalmic microsurgery.

The integration of the OCT into surgical microscopes, so the introduction of the Intraoperative Optical Coherence Tomography (iOCT), opens up further possibilities for displaying/looking at the operating field and adapting surgical techniques to the current situation during the surgery. On the contrary, the disadvantage is the prolongation of the surgery time and thus the theoretical increase in possible complications related to the surgery.

iOCT can be used for operations on the anterior and posterior segment of the eye. In anterior segment surgery, it is used mostly in penetrating and lamellar keratoplasty, glaucoma surgery and cataract surgery. In posterior segment surgery, it is used during pars plana vitrectomy.

The aim of the article is to provide a comprehensive overview of the current possibilities of using iOCT in eye surgery.

Key words: intraoperative OCT

Čes. a slov. Oftal., 78, 2022, No. 6, p. 277–286

ÚVOD

Optická koherenční tomografie (OCT) je nekontaktní a neinvazivní zobrazovací a diagnostická metoda, která umožňuje zobrazení očních tkání na transverzálních řezech v extrémně vysoké kvalitě mikrometrového rozlišení.

Zavedení OCT do klinické praxe firmou Carl Zeiss Meditec (Dublin, CA) v roce 1995 změnilo možnosti vyšetřování pacientů se sítnicovými onemocněními a stalo se nedílnou součástí práce v oftalmologických ambulancích. Umožnilo lépe a detailněji porozumět anatomickým poměrům na sítnici a patofyziologii různých onemocnění sítnice, stejně jako plánování jejich chirurgické léčby.

Postupná miniaturizace OCT do podoby přenosných přístrojů a následně i jejich integrace do operačních mikroskopů dává možnosti využití této zobrazovací technologie i v průběhu operačního výkonu a přizpůsobení chirurgického postupu aktuální situaci.

Intraoperativní OCT (iOCT) se využívá při operacích na předním i zadním segmentu oka. V předně segmentové chirurgii ho lze použít při celé řadě výkonů, zejména při penetrujících, lamelárních a endoteliálních keratoplastikách [1–12], při operacích glaukomu [13], katarakty [1,14–16] a biopsiích tkání [1,17–18]. V zadně segmentové chirurgii se využívá během pars plana vitrektomie (PPV) k řešení sklivcových a sítnicových patologií.

VÝVOJ iOCT

Na operačním sále se používají výhradně spektrální OCT pro jejich vyšší rychlost a větší rozlišení. U OCT se spektrální doménou (SD-OCT) je spektrum všech paprsků světla o různých frekvencích detekováno interferometrem s vysokorychlostním spektrometrem a zpracování signálu se provádí ve frekvenční doméně použitím Fourierovy transformace. Měřící paprsek je využit velmi efektivně, všechny vrstvy tkáně odrážejí světlo současně a referenční zrcátko nemusí být na rozdíl od OCT s časovou doménou (TD-OCT) pohyblivé. SD-OCT přístroje tak dosahují rychlosti 20000–100000 A-skenů za vteřinu s axiálním rozlišením 5–7 μm , vyšetření je tedy stokrát rychlejší než u TD-OCT [19].

Historie používání iOCT začala v roce 2007 představením ručního SD-OCT (Bioptigen, Inc., Research Triangle Park, NC), které pracovalo s vlnovou délkou záření 840 nm a produkovalo snímky sítnice s axiálním rozlišením méně než 5 μm . Tento OCT přístroj umožňoval vyšetřování ležících dospělých i dětských pacientů na operačním sále [20].

Při používání ručního OCT na operačním sále bylo nutné operační výkon přerušit. Tím se nejen prodlužoval čas operace, ale zvyšovalo se i riziko kontaminace operačního pole. Připevnění ručního OCT na operační mikroskop (microscope-mounted iOCT – MM-iOCT) tyto praktické problémy zlepšilo, nikoliv však odstranilo. Zkrátil se však čas nutný k pořízení snímku sítnice, zlepšila se kvalita

a reproduktibilita snímků a zjednodušilo se ovládání OCT pomocí pedálu mikroskopu [21–23].

Přestože MM-iOCT usnadnilo zaměření přístroje při snímání, stále nebyla možná vizualizace interakce operačních nástrojů a operované tkáně. To umožnil až příchod OCT integrovaného do mikroskopu (microscope-integrated iOCT – Mi-iOCT).

Mi-iOCT má vestavěnou OCT optickou cestu do společné optiky operačního mikroskopu, umožňuje tak lepší zaměření skenovacího paprsku a zobrazení parafokálního a koaxiálního OCT obrazu společně s chirurgickým náhledem přes okuláry mikroskopu. S Mi-iOCT má chirurg k dispozici pohled na operovanou tkáň v reálném čase během právě prováděného chirurgického manévru [24].

První práci týkající se použití Mi-iOCT ve vitreoretinální chirurgii publikoval Toth v roce 2010. Popisoval v ní zkušenosti s výzkumným OCT prototypem integrovaným do standardního operačního mikroskopu. Další časné prototypy zahrnovali Cirrus SD-OCT (Carl Zeiss Meditec) integrovaný do chirurgického mikroskopu Zeiss OPMI VISU 200 a EnFocus OCT (Leica Microsystems) [24].

V současnosti jsou komerčně dostupné 3 systémy. Prvním je Zeiss RESCAN 700 (Carl Zeiss Meditec), který je vestavěný do operačního mikroskopu Zeiss Lumera 700. RESCAN 700 je ovládaný pedálem mikroskopu a iOCT data jsou v reálném čase promítána na displeji v okulárech mikroskopu a na externím monitoru. Druhým systémem je iOCT (OPMedT GmbH) zabudované do mikroskopu HS Hi-R NEO 900A NIR (Haag-Streit Surgical). I tento přístroj promítá iOCT obraz do okulárů a na externí monitor. Třetím systémem je EnFocus OCT (Leica Microsystems), který je propojený s chirurgickým mikroskopem Leica Proveo 8. EnFocus má zvýšený počet skenovacích vzorců k lepšímu zobrazení patologické tkáně a OCT snímky zobrazuje na externím monitoru [24].

PUBLIKOVANÉ PRÁCE

Od uvedení OCT technologie na operační sály byla publikována řada prací, které se touto tematikou zabývaly. Byly však relativně malé a retrospektivní a jejich aktuálnost odpovídala v té době používanému vývojovému stupni iOCT. Zabývaly se zejména reálnou použitelností (schopnost pořídit použitelný OCT snímek během operace) a užitečností iOCT (získání přehledu o tkáních a/nebo ovlivnění operačního postupu na základě iOCT snímku). První prospektivní studii byla studie PIONEER, ve které bylo použito ruční, MM-iOCT, SD-OCT (Bioptigen, Inc., Research Triangle Park, NC) [9,25]. V současné době je aktuální Mi-iOCT, kterým se zabývala prospektivní studie DISCOVER [3,5,26–29].

Starší studie PIONEER (Prospective Intraoperative and Perioperative Ophthalmic Imaging with Optical Coherence Tomography) z roku 2014 byla 2–letá prospektivní studie (single-center, multi-surgeon, consecutive, case series), která hodnotila použitelnost, bezpečnost

a užitečnost iOCT. Ve studii bylo zahrnuto celkem 531 operovaných očí (275 operací předního segmentu a 256 operací zadního segmentu). OCT snímky byly na operačním sále pořizovány vyškoleným technikem. Oproti studii DISCOVER bylo ke snímání využito ručního, MM-iOCT, SD-OCT (Biotigen, Inc., Research Triangle Park, NC). Stabilizační rameno bylo speciálně vyvinuto pro mikroskopy Leica a Zeiss a bylo kompatibilní s Oculus BIOM indirektním zobrazovacím systémem a také s kontaktní širokoúhlou čočkou. Přes stabilizační rameno chirurg při pořizování snímků ovládal OCT pomocí X-Y-Z pedálu mikroskopu. Ve formuláři chirurg na závěr operace zaznamenal specifikace snímkování (typ skenu, velikost, orientace, hustota) a odpověděl na otázky týkající se použitelnosti a užitečnosti OCT v průběhu operace.

Studie DISCOVER (Determination of Feasibility of Intraoperative Spectral Domain Microscope Combined/Integrated OCT Visualization During En Face Retinal and Ophthalmic Surgery) z roku 2018 byla 3-letá prospektivní studie (single-site, multi-surgeon, consecutive, case series) zabývající se použitelností a užitečností iOCT v průběhu operací na předním i zadním segmentu. Ve studii bylo zahrnuto celkem 837 operovaných očí (244 operací předního segmentu a 593 operací zadního segmentu). Operovalo se na 3 prototypech Mi-iOCT systémů (Zeiss Rescan 700, Leica EnFocus a Cole Eye iOCT). Mi-iOCT bylo ovládáno operujícím chirurgem a použito v přesně definovaných částech operace, chirurg na konci operace vyplnil dotazník hodnotící použitelnost a užitečnost Mi-iOCT.

Obě studie hodnotily použitelnost a užitečnost iOCT v průběhu očních operací. Ve studii PIONEER se podařilo snímek získat v 98 % (518 očí z 531). Jako užitečnou ji operatéři označili ve 48 % (69 ze 144) u zadních lamelárních keratoplastik a ve 43 % (63 ze 146) u PPV s peelingem epiretinální membrány (ERM). Nejčastějším předně segmentovým výkonem byl DSAEK (Descemet Stripping

Automated Endothelial Keratoplasty) (n = 138) a nejčastějším zadně segmentovým výkonem bylo PPV s peelingem ERM (n = 154). Průměrná doba, na kterou bylo nutné operaci přerušit k získání iOCT snímku, byla 4,9 minuty. Žádné nežádoucí účinky iOCT nebyly v průběhu studie zaznamenány.

Ve studii DISCOVER se podařilo snímek získat také v 98 % (821 očí z 837). Jako užitečnou chirurgové hodnotili informaci z Mi-iOCT ve 43,4 % (106 z 244) u předně segmentových operací a ve 29,2 % (173 z 593) u zadně segmentových operací. V 19 % PPV s peelingem ERM Mi-iOCT obraz neodpovídal původnímu dojmu chirurga při pohledu na operační pole přes optiku mikroskopu. Nejčastějším předně segmentovým výkonem byl DSAEK (n = 123) a DMEK (Descemet Membrane Endothelial Keratoplasty) (n = 60), nejčastějšími zadně segmentovými výkony bylo PPV s peelingem ERM (n = 121), PPV u proliferativní diabetické retinopatie (n = 132), rhygmatogenního odchlípení sítnice (n = 120) a makulární díry (n = 77). V průběhu předně segmentových operací nebylo zaznamenáno žádné narušení operačního výkonu. V případě zadně segmentových operací Mi-iOCT narušilo a zdrželo průběh operace v 6 % případů (n = 37), nejčastější příčinou bylo selhání softwaru mikroskopu s nutností restartu systému. I přes prodloužení operace nebyly zaznamenány žádné nežádoucí účinky.

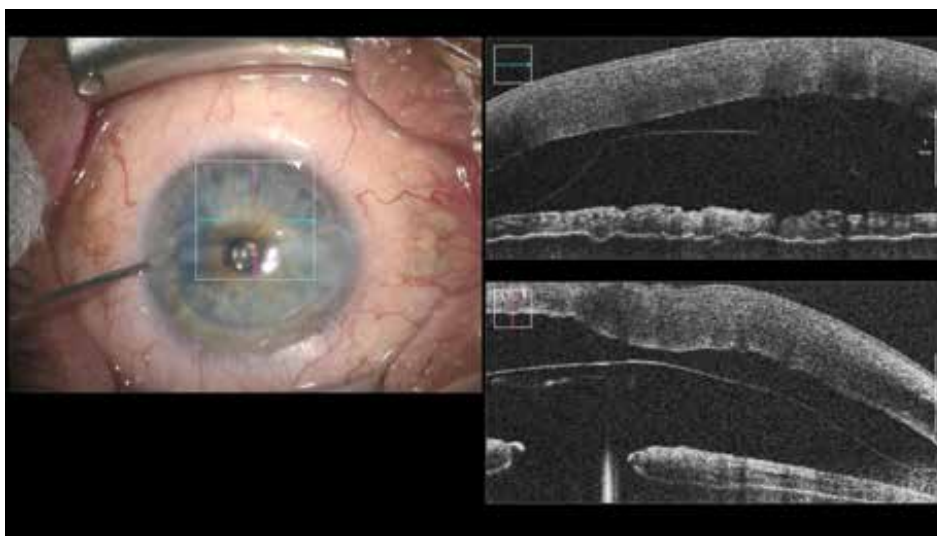SOUČASNÉ MOŽNOSTI VYUŽITÍ MI-IOCT

Přestože dosud nebyla publikována randomizovaná studie, zveřejněné práce popisují využití iOCT při operacích na předním i zadním segmentu.

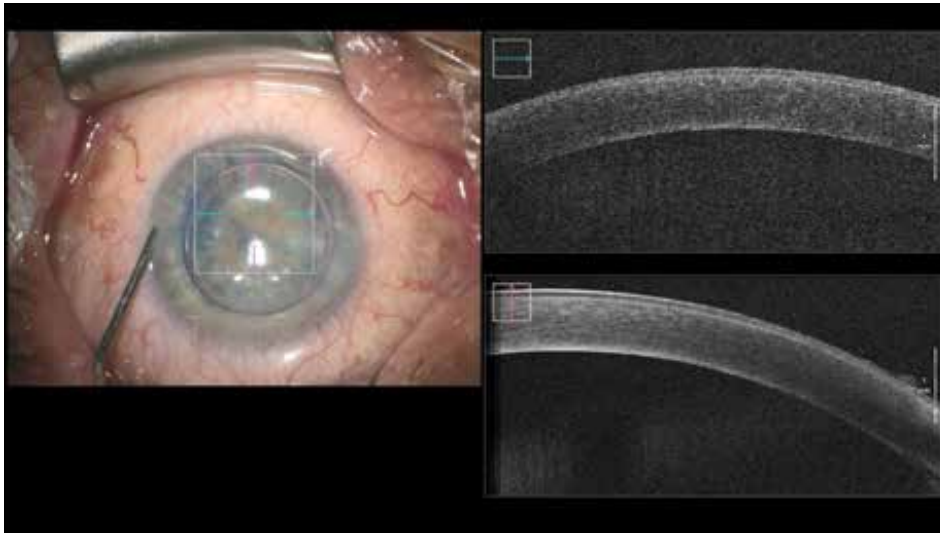
Přední segment

Zadní lamelární keratoplastiky

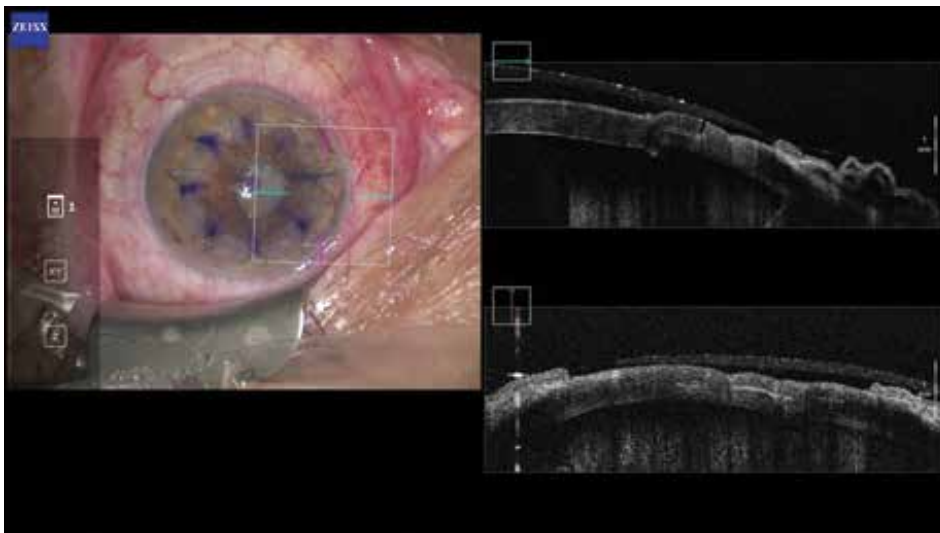
iOCT umožňuje zhodnotit přiložení a orientaci transplatané lamely ke stromatu rohovky a dává informaci



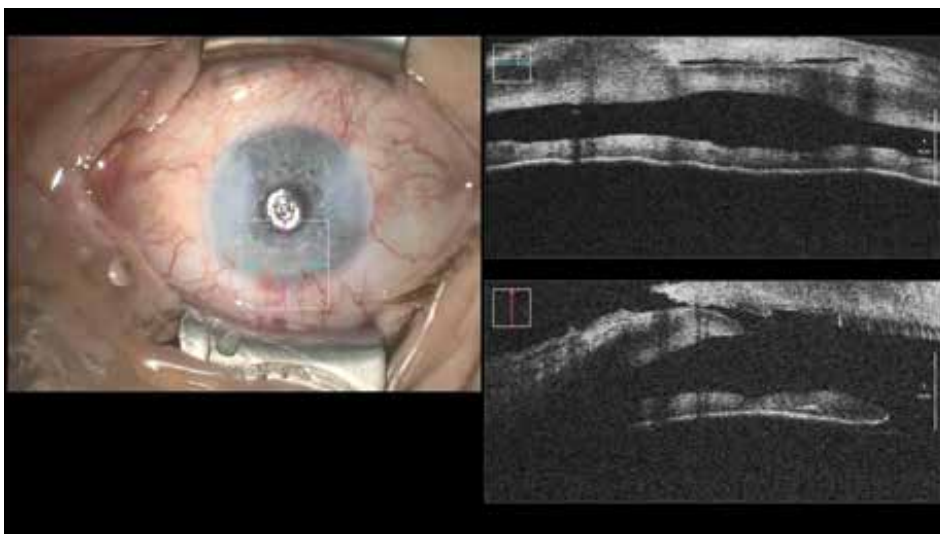
Obrázek 1. Pozice lamely při DMEK (Descemet Membrane Endothelial Keratoplasty) před injekcí bubliny vzduchu



Obrázek 2. Kontrola přiložení lamely ke stromatu rohovky po injekci bubliny vzduchu v závěru DMEK (Descemet Membrane Endothelial Keratoplasty)



Obrázek 3. Adaptace dárcovské lamely při perforující keratoplastice femtosekundovým laserem – konfigurace tvaru rány typu Top Hat



Obrázek 4. Netěsnící hlavní rohovkový řez během operace katarakty, před hydratací stromatu rohovky

o zbytkové tekutině mezi nimi (Obrázek 1, 2). To je výhoda zejména při zhoršené transparenzi rohovky [30].

Perforující keratoplastika

iOCT pomáhá adaptovat okraje transplantované rohovky (Obrázek 3).

Rohovková biopsie a DALK (Deep Anterior Lamellar Keratoplasty)

iOCT dává informaci o hloubce trepanace ve stromatu rohovky [30].

Kataraktová chirurgie

iOCT může být užitečné ve zhodnocení morfologie rohovkového řezu (Obrázek 4,5), stavu zadní kapsuly a pozice čočky ve vaku. Fram et al ve studii zaměřené na měření hloubky přední komory a zhodnocení postavení zadní kapsuly zjistil, že kalkulace hodnoty implantované

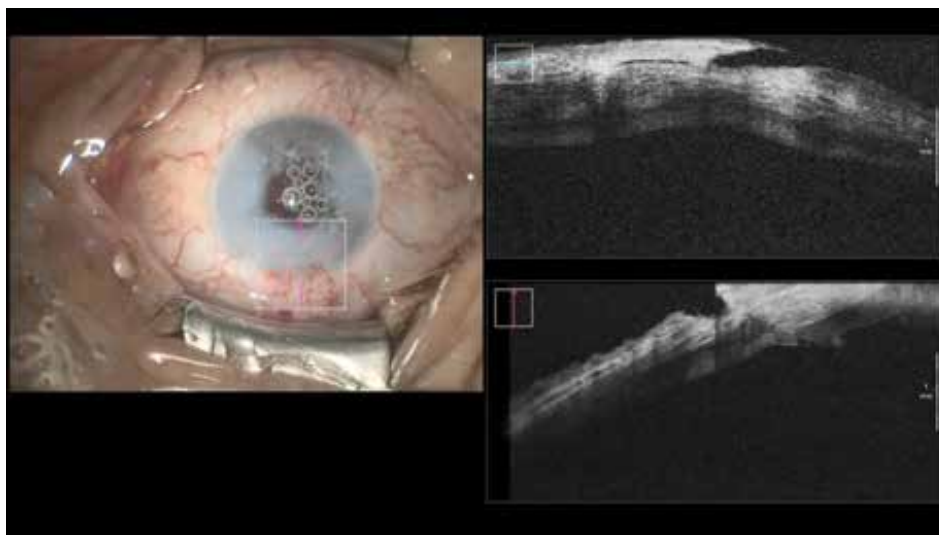
nitrooční čočky založená na iOCT byla přesnější než biometrická kalkulace před operací [31].

Glaukomová chirurgie

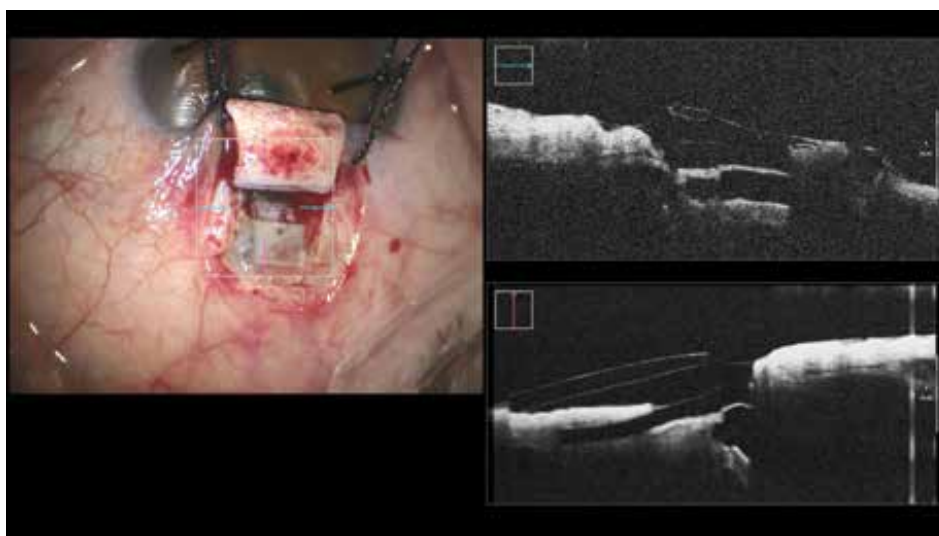
Přídavné informace z iOCT mohou být užitečné ve vizualizaci oční anatomie a v potvrzení chirurgických cílů operace, jako je zobrazení hloubky sklerálního flapu (Obrázek 6), detekce prolapsu duhovky a správné umístění intubace (Obrázek 7, 8) [13].

Zadní segment

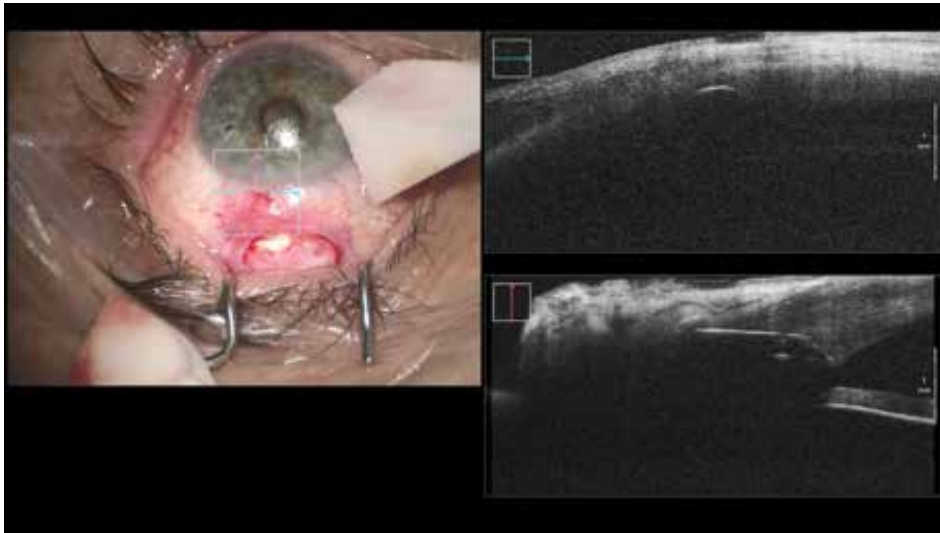
iOCT je přínosné v makulární chirurgii, při operacích odchlípené sítnice a u diabetických retinopatií. Nehodí se příliš pro zobrazení periferní sítnice, ale lze zobrazit přibližně 2/3 plochy sítnice. Ehlers et al doporučuje provést počáteční kroky operace, poté použít iOCT ke zhodnocení nálezu, zda bylo dosaženo požadovaného cíle a výkon v případě potřeby doplnit [30].



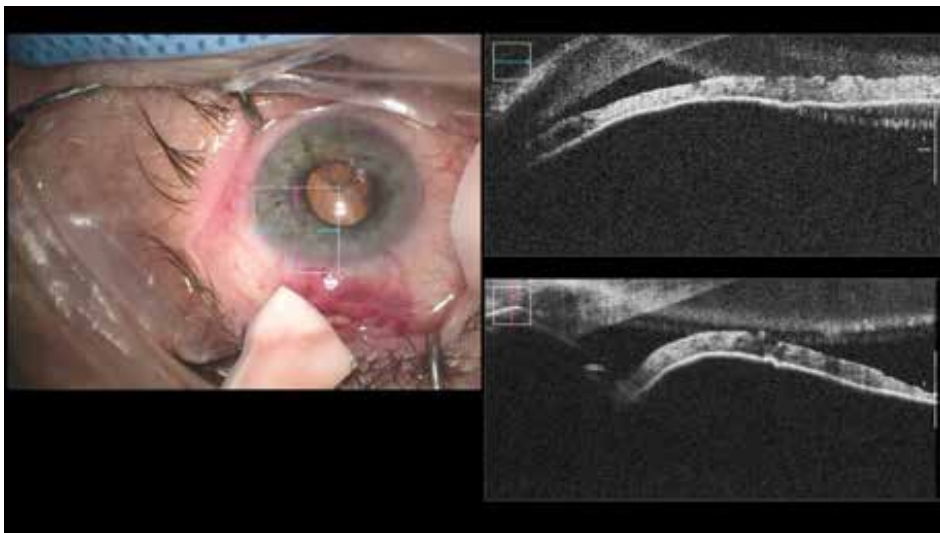
Obrázek 5. Uzavření hlavního rohovkového řezu hydratací stromatu rohovky



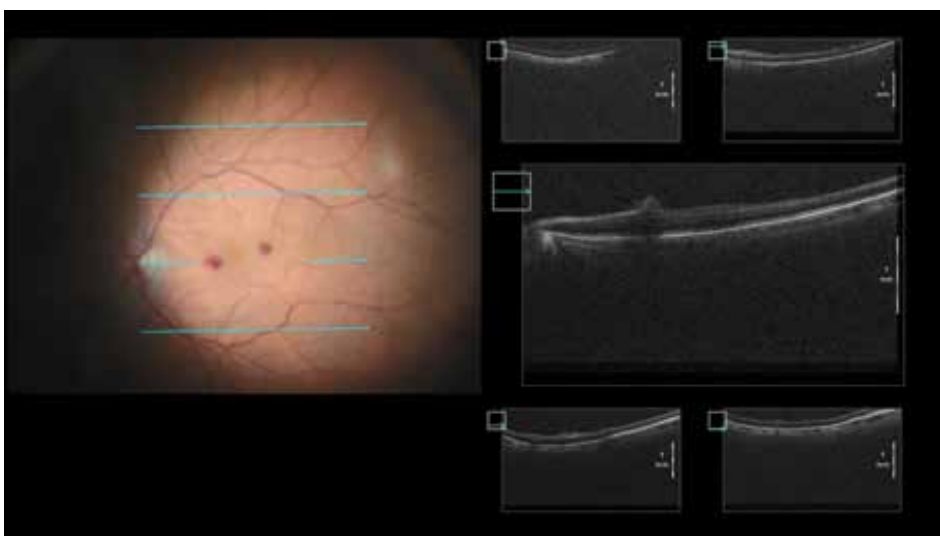
Obrázek 6. Hluboká sklerektomie s implantací subchoroidálního implantátu Esnoper Clip – kontrola jeho pozice a celistvosti stěny Schlemmova kanálu



Obrázek 7. Reimplantace glaukomového implantátu Ex-press – špatná pozice ústí intubace v rohovkovém stromatu



Obrázek 8. Reimplantace glaukomového implantátu Ex-press – správná pozice ústí intubace v přední komoře



Obrázek 9. Ověření lokalizace hemorhagie v oblasti makulopapilárního svazku po peelingu epiretinální membrány – nedošlo k natržení neuroretiny

Epiretinální membrána

iOCT poskytuje informaci, zda byly kompletně odstraněny všechny membrány z povrchu sítnice nebo zda je nutné další barvení membrán a jejich doplňující peeling. V případě poškození neuroretiny při peelingu lze překontrolovat její stav (Obrázek 9).

Vitreomakulární trakce

iOCT umožňuje v reálném čase zhodnotit sílu vitreomakulární trakce a vizualizuje tenkostěnné cysty, které se při odlučování sklivce a peelingu membrán snažíme ochránit před roztržením. Jejich peroperační identifikace a přizpůsobení operační techniky má vliv na pooperační anatomické a funkční výsledky [32].

Makulární díra

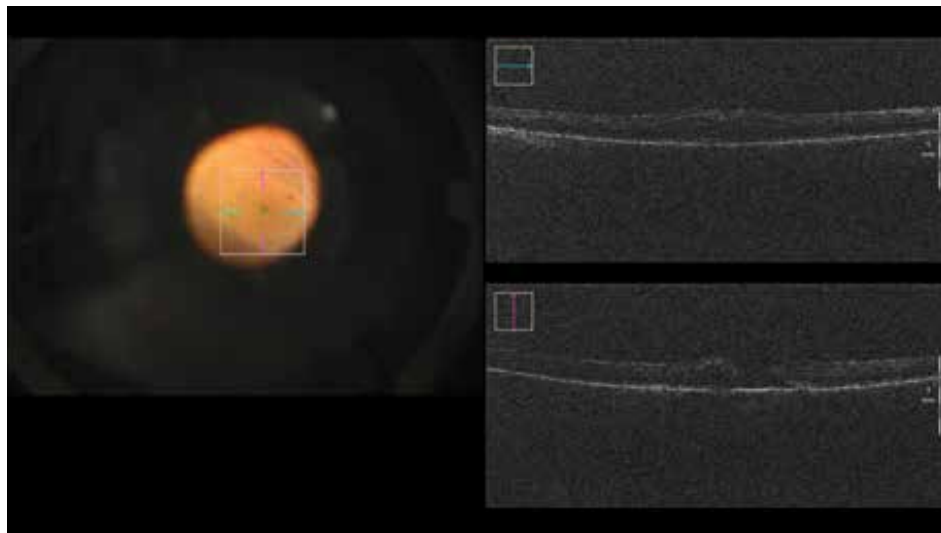
Anatomická konfigurace makulární díry, její velikost a tvar, ovlivňují pooperační uzávěr díry a funkční výsle-

dek operace (Obrázek 10) [24]. Ehlers et al pomocí iOCT studovali dynamiku peelingu vnitřní limitující membrány (MLI) a architektonické změny zevních vrstev sítnice a retinálního pigmentového epitelu. Zjistili, že akumulace subretinální tekutiny po peelingu MLI prodlužuje pooperační regeneraci zrakové ostroty. Tento peroperační iOCT nález může ovlivnit jednak vlastní techniku peelingu MLI, ale i rozhodnutí o použití vzduchové nebo plynové tamponády v závěru operace, případně i o odsátí subretinální tekutiny a obsahu díry Charlesovou kanylou [25,33].

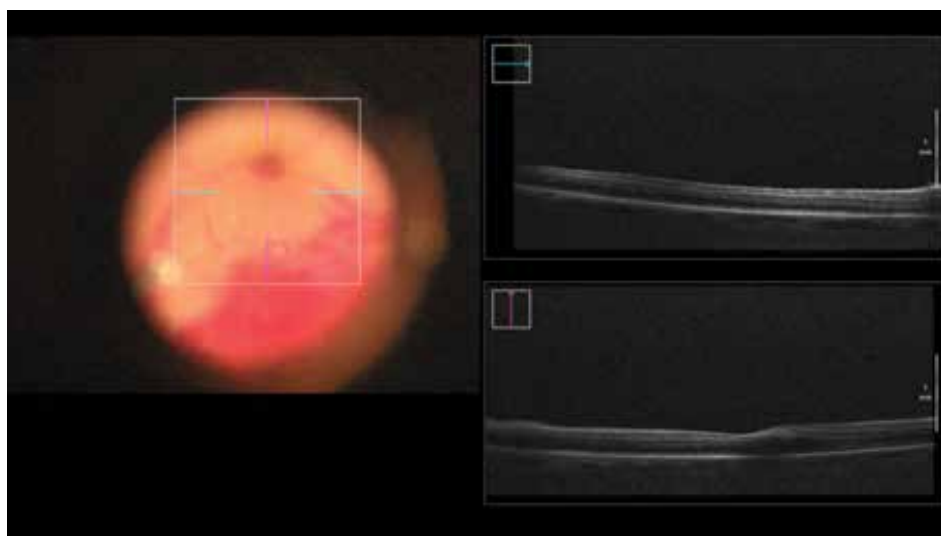
iOCT lze také využít v případě reoperace makulární díry, kdy se chirurg rozhodne pro volný přenos MLI z jiné části sítnice. Pomocí iOCT je možné zkontrolovat přesné umístění MLI do makulární díry.

Odchlípení sítnice

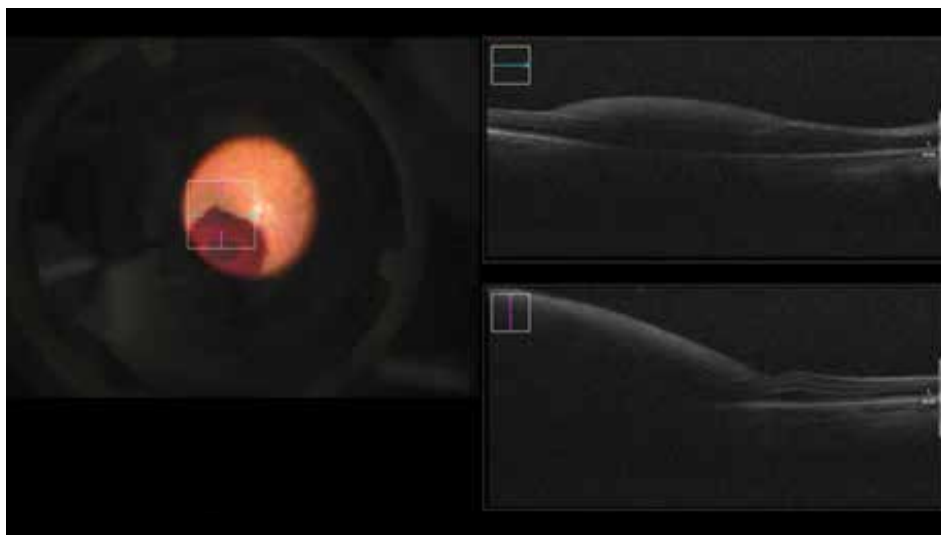
Pomocí iOCT lze zobrazit zbytkovou subretinální tekutinu v makule a ovlivnit rozhodnutí chirurga, zda je nutné



Obrázek 10. Zobrazení makulární díry pomocí iOCT



Obrázek 11. Ověření stavu makuly v průběhu PPV (Pars plana vitrektomie)



Obrázek 12. Zhodnocení lokalizace makulární hemorhagie – v tomto případě lokalizována pod vnitřní limitující membránou

její další odsátí přes zadní retinotomii nebo zda je nutné pooperační polohování obličejem dolů jako prevence vytvoření makulárních foldů.

Diabetická retinopatie

iOCT je užitečné v případě komplikovaných nálezů diabetické retinopatie, kdy je potřeba zejména při zhoršené viditelnosti a krvácení identifikovat rovinu segmentace a delaminace zadního sklivce a epiretinálních membrán od neurosensorické sítnice.

Biopsie sítnice a choroidey

iOCT umožňuje nalézt optimální místo pro provedení biopsie [30].

Subretinální implantáty a genová terapie

Na pracovištích, které se touto problematikou zabývají, je iOCT vysoce ceněno pro možnost ověření správného umístění sítnicového implantátu nebo genového materiálu v subretinálním prostoru. Při takových operacích je použití iOCT považováno za standardní součást výkonu [30].

iOCT jako výuková metoda

Zobrazení operačního pole pomocí iOCT pomáhá při výuce méně zkušených sítnicových chirurgů. Mohou si ověřit, zda jejich představa o aktuální situaci odpovídá reálnému nálezu na sítnici (Obrázek 11). Mohou zhodnotit epiretinální membrány, sílu vitreomakulární trakce, reakci makulární díry na peeling MLI a odsátí jejího obsahu, lokalizaci makulární hemorhagie (Obrázek 12), apod.

DISKUZE

iOCT se klinicky užívá od roku 2007. Jedním z důvodů, proč dosud nedošlo k jeho většímu rozšíření, je fakt, že řada přístrojů byla v průběhu času vlastně funkční pro-

totypy. Až uvedení současných Mi-iOCT systémů představuje reálně dostupné a použitelné řešení. Na našem pracovišti využíváme Mi-iOCT od roku 2020, zejména během zadních lamelárních keratoplastik a pars plana vitrektomií. Používáme přístroj Zeiss RESCAN 700 (Carl Zeiss Meditec) vestavěný do operačního mikroskopu Zeiss Lumera 700.

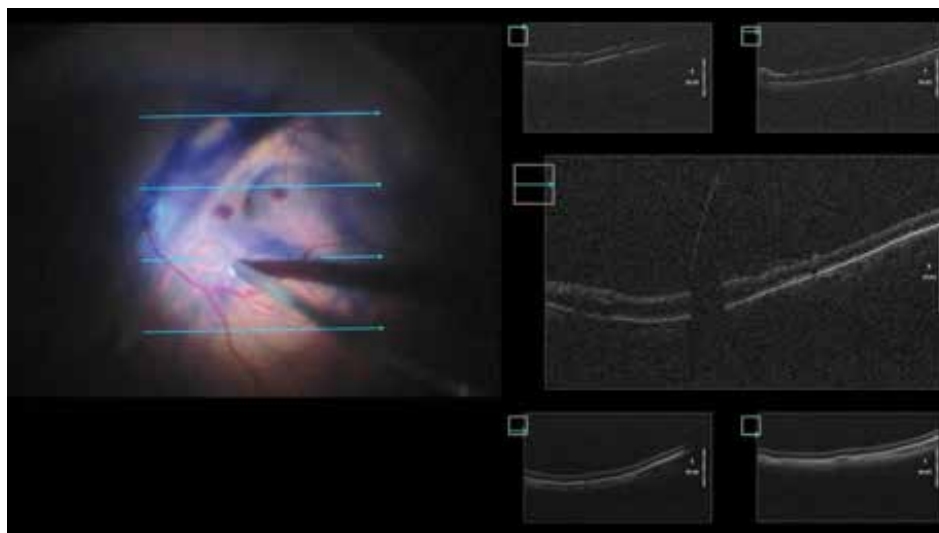
Hlavní nevýhodou, která brání masivnějšímu rozšíření iOCT, je relativně vysoká pořizovací cena přístrojů. Chirurgové vidí a chápou výhody integrovaného OCT, ale zvažují i pořizovací cenu. Je potřeba více studií, které by prokázaly klinický benefit iOCT a pomohly přesvědčit plátce zdravotní péče, aby použití iOCT během operací zohlednily v ceně výkonů.

Je však nutné říci, že ani současné systémy nejsou ještě dokonalé a je prostor pro jejich vylepšování.

Kvalita zobrazení je dobře použitelná, nicméně stále výrazně zaostává za kvalitou snímků ze samostatných přístrojů běžně používaných v oftalmologických ambulancích. Zlepšení kvality by bylo možné dosáhnout zesílením intenzity používaného záření, ta ale zase nesmí překročit hranici fototoxicity pro sítnici (dle ANSI – American National Standards Institute, je současný limit maximální expozice 700 μ W kontinuálního záření ve spektru 800–900 nm přes 7 mm zornici po dobu 8 hodin). Je potřeba také brát v potaz toxicitu použitých tkáňových barviv během operace, přídavný vliv světla mikroskopu a endoiluminátoru. Proto zlepšení kvality OCT zobrazení v současné době spočívá především v redukci ztráty signálu při průchodu optickým systémem mikroskopu [20].

V Mi-iOCT také chybí funkce eye-trackingu, která by pomáhala se zaměřením obrazu do místa zájmu při pohybech oka v průběhu operace. Výrazně by se tak zlepšilo zobrazení v reálném čase při manipulaci s tkáněmi. Nyní je většinou potřeba k pořízení snímku výkon přerušit [20].

Se snímáním v reálném čase během operace také souvisí dostupnost iOCT kompatibilního instrumentaria. V současné době používané kovové nástroje vrhají stín



Obrázek 13. Stín na sítnici vrhaný kovovým chirurgickým nástrojem

na tkáň pod nimi a znemožňují tak jejich zobrazení (Obrázek 13). Výrazně lepší je to s koncovkami vyrobenými z polyamidu a silikonu. Tyto nástroje jsou ve vývoji [20].

Užitečná, zejména pro výuku, by také byla možnost zobrazení iOCT v okulárech asistenta. Současné systémy zobrazují iOCT pouze v hlavních okulárech chirurga. Zároveň kvalita zobrazení iOCT v okulárech zaostává za kvalitou obrazu na externím monitoru.

Softwarová analýza operačního pole, která by například zobrazila plochy s reziduální membránou nebo by hodnotila množství reziduální subretinální tekutiny nebo tekutiny mezi transplantovanou rohovkovou lamelou a stromatem, by zvýšila užitnou hodnotu iOCT [30].

Použití Mi-iOCT má asi jedinou relativní nevýhodu a tou je mírné prodloužení doby operace (cca 60–90 s na získání 1 snímku) a tím teoretický nárůst možných komplikací souvisejících s operací (krvácení, infekce, subjektivní obtíže pacienta – bolestivost, neklid, horší spolupráce a z toho vyplývající další možná rizika, např. neočekávaný pohyb pacienta). Na druhou stranu se výsledná doba operace může zkrátit, protože se přesvědčíme o dokon-

čení manévru a vyvarujeme se dalších zbytečných operačních kroků.

ZÁVĚR

iOCT je na základě publikovaných prací i našich praktických zkušeností slibný a užitečný doplněk standardního operačního mikroskopu. Během operačního výkonu nabízí výhodu nového pohledu na operační pole, umožňuje preciznější provedení výkonu a také může do určité míry měnit rozhodování chirurga v průběhu operace.

Relativní nevýhodou je finanční náročnost přístroje. Nicméně lze předpokládat, že další rozšíření této technologie povede k poklesu cen a Mi-iOCT se během krátké doby stane standardní výbavou operačních mikroskopů.

I přes poměrně vysoký počet menších retrospektivních studií a 2 velké prospektivní studie budou nutné další prospektivní, multicentrické iOCT studie, které by prokázaly klinický benefit iOCT technologie.

LITERATURA

- Gulkas S, Cekic O. Intraoperative Optical Coherence Tomography, Novel Diagnostic Methods in Ophthalmology, IntechOpen. 2019.
- Ehlers JP, Dupps WJ, Kaiser PK, et al. The prospective intraoperative and perioperative ophthalmic imaging with optical coherence tomography (PIONEER) study: 2-year results. *American Journal of Ophthalmology*. 2014;158:999-1007.
- Ehlers JP, Goshe J, Dupps WJ, et al. Determination of feasibility and utility of microscope-integrated optical coherence tomography during ophthalmic surgery: The DISCOVER study RESCAN results. *JAMA Ophthalmology*. 2015;133:1124-1132.
- Steven P, Le Blanc C, Velten K, et al. Optimizing descemet membrane endothelial keratoplasty using intraoperative optical coherence tomography. *JAMA Ophthalmology*. 2013;131:1135-1142.
- Ehlers JP, Modi YS, Pecen PE, et al. The DISCOVER study 3-year results: Feasibility and usefulness of microscope-integrated intraoperative OCT during ophthalmic surgery. *Ophthalmology*. 2018;125:1014-1027.
- El-Haddad MT, Tao YK. Automated stereo vision instrument tracking for intraoperative OCT guided anterior segment ophthalmic surgical maneuvers. *Biomedical Optics Express*. 2015;6:3014-3031.
- Eguchi H, Kusaka S, Arimura-Koike E, et al. Intraoperative optical coherence tomography (RESCAN((R)) (700) for detecting iris incarceration and iridocorneal adhesion during keratoplasty. *International Ophthalmology*. 2017;37:761-765.
- Titilal JS, Kaur M, Falera R. Intraoperative optical coherence tomography in anterior segment surgeries. *Indian Journal of Ophthalmology*. 2017;65:116-121.
- Au J, Goshe J, Dupps WJ Jr, Srivastava SK, Ehlers JP. Intraoperative optical coherence tomography for enhanced depth visualization in deep anterior lamellar keratoplasty from the PIONEER study. *Cornea*. 2015;34:1039-1043.
- Steven P, Le Blanc C, Lankenau E, et al. Optimising deep anterior lamellar keratoplasty (DALK) using intraoperative online optical

- coherence tomography (iOCT). *The British Journal of Ophthalmology*. 2014;98:900-904.
11. Kobayashi A, Yokogawa H, Mori N, Sugiyama K. Visualization of pre-cut DSAEK and pre-stripped DMEK donor corneas by intraoperative optical coherence tomography using the RESCAN 700. *BMC Ophthalmology*. 2016;16:135.
 12. Saad A, Guilbert E, Grise-Dulac A, Sabatier P, Gatineau D. Intraoperative OCT-assisted DMEK: 14 consecutive cases. *Cornea*. 2015;34:802-807.
 13. Kumar RS, Jariwala MU, Sathidevi AV, et al. A pilot study on feasibility and effectiveness of intraoperative spectral-domain optical coherence tomography in glaucoma procedures. *Transl Vis Sci Technol* 2015;4:2:2.
 14. Hirschschall N, Amir-Asgari S, Maedel S, Findl O. Predicting the postoperative intraocular lens position using continuous intraoperative optical coherence tomography measurements. *Investigative Ophthalmology & Visual Science*. 2013;54:5196-5203.
 15. Das S, Kummelil MK, Kharbanda V, et al. Microscope integrated intraoperative spectral domain optical coherence tomography for cataract surgery: Uses and applications. *Current Eye Research*. 2016;41:643-652.
 16. Almutlak MA, Alonizian T, May W. Real-time optical coherence tomography incorporated in the operating microscope during cataract surgery. *Middle East African Journal of Ophthalmology*. 2017;24:156-158.
 17. Ruland K, Bouldin TW, Davis RM, Fleischman D. Intraoperative optical coherence tomography-assisted retrocorneal fibrous membrane biopsy and excision. *American Journal of Ophthalmology Case Reports*. 2018;11:101-104.
 18. Siebelmann S, Horstmann J, Scholz P, et al. Intraoperative changes in corneal structure during excimer laser phototherapeutic keratectomy (PTK) assessed by intraoperative optical coherence tomography. *Graefes Archive for Clinical and Experimental Ophthalmology*. 2018;256:575-581.
 19. Němec P, Kousal B, Löfflerová B. *Optická koherenční tomografie-Klinický atlas sítnicových patologií*. 2. vydání. Praha: Mladá fronta; 2017. 405.
 20. Hahn P, Migacz J, O'Connell R, Maldonado RS, Izatt JA, Toth CA. The Use of Optical Coherence Tomography in Intraoperative Ophthalmic Imaging. *Ophthalmic Surg Lasers Imaging*. 2011 Jul; 42(0): S85-S94.
 21. Ray R, Barañano DE, Fortun JA, et al. Intraoperative microscope-mounted spectral domain optical coherence tomography for evaluation of retinal anatomy during macular surgery. *Ophthalmology*. 2011;118(11):2212-2217.
 22. Binder S, Falkner-Radler CI, Hauger C, Matz H, Glittenberg C. Feasibility of intrasurgical spectral-domain optical coherence tomography. *Retina*. 2011;31(7):1332-1336.
 23. Ehlers JP, Tao YK, Farsiu S, Maldonado R, Izatt JA, Toth CA. Visualization of real-time intraoperative maneuvers with a microscope-mounted spectral domain optical coherence tomography system. *Retina*. 2013;33(1):232-236.
 24. Schechet SA, Komati R, Blair MP, Hariprasad SM. Update on Intraoperative OCT for Vitreoretinal Surgery, *Retinal Physician*, Volume: 17, Issue: Jan/Feb 2020, page(s): 34-36, 39, 40.
 25. Ehlers JP, Itoh Y, Xu LT, Kaiser PK, Singh RP, Srivastava SK. Factors associated with persistent subfoveal fluid and complete macular hole closure in the PIONEER study. *Invest Ophthalmol Vis Sci*. 2014;56(2):1141-1146.
 26. Ehlers JP, Kaiser PK, Srivastava SK. Intraoperative optical coherence tomography using the RESCAN 700: Preliminary results from the DISCOVER study. *The British Journal of Ophthalmology*. 2014;98:1329-1332.
 27. Runkle A, Srivastava SK, Ehlers JP. Microscope-integrated OCT feasibility and utility with the EnFocus system in the DISCOVER study. *Ophthalmic Surg Lasers Imaging Retina*. 2017;48(3):216-222.
 28. Ehlers JP, Kaiser PK, Srivastava SK. Intraoperative optical coherence tomography using the RESCAN 700: Preliminary results from the DISCOVER study. *Br J Ophthalmol*. 2014;98(10):1329-1332.
 29. Ehlers JP, Goshe J, Dupps WJ, et al. Determination of feasibility and utility of microscope-integrated optical coherence tomography during ophthalmic surgery: the DISCOVER study RESCAN results. *JAMA Ophthalmol*. 2015;133(10):1124-1132.
 30. Stuart A, Ehlers JP, Lauer AK, MacLaren RE. Intraoperative OCT: An Emerging Technology. *EyeNet Magazine* August 2018.
 31. Fram NR, Masket S, Wang L. Comparison of intraoperative aberrometry, OCT-based IOL formula, Haigis-I, and Masket formulae for IOL power calculation after laser vision correction. *Ophthalmology* 2015;122:6:1096-1101.
 32. Ehlers JP, Tam T, Kaiser PK, Martin DF, Smith GM, Srivastava SK. Utility of intraoperative optical coherence tomography during vitrectomy surgery for vitreomacular traction syndrome. *Retina*. 2014;34(7):1341-1346.
 33. Ehlers JP, Xu D, Kaiser PK, Singh RP, Srivastava SK. Intrasurgical dynamics of macular hole surgery: an assessment of surgery-induced ultrastructural alterations with intraoperative optical coherence tomography. *Retina*. 2014;34(2):213-221.