

KOINCIDENCE IDIOPATICKÉ INTRAKRANIÁLNÍ HYPERTENZE A LEBEROVY HEREDITÁRNÍ OPTICKÉ NEUROPATIE. KAZUISTIKA

Myrgorodska O.

Oční Ordinance Ottlens s.r.o., Šumperk

Autor práce prohlašuje, že vznik i téma odborného sdělení a jeho zveřejnění není ve střetu zájmu a není podpořeno žádnou farmaceutickou firmou. Dále autor prohlašuje, že práce nebyla zadána jinému časopisu ani jinde otištěna.

Do redakce doručeno dne: 5. 11. 2021

Přijato k publikaci dne: 2. 3. 2022

Publikováno on-line: 2. 6. 2022



Dr. Myrgorodska Olga
Oční ordinace Ottlens s.r.o.
Langrova 240
787 01 Šumperk
E-mail:
olya.mirgorodska@gmail.com

SOUHRN

Cíl: V této práci je popsán případ dlouhodobého sledování pacienta s otokem papil zrakových nervů na očním pozadí a zároveň s příznaky intrakraniální hypertenze, u kterého bylo v rámci diferenciální diagnostiky provedeno genetické vyšetření a byla potvrzena Leberova hereditární optická neuropatie s mutací m.3460G>A.

Kazuistika: Při vyšetření 5letého pacienta po údajném úrazu hlavy na skákacím hradu byla na očním pozadí obou očí popsána papila zrakového nervu se setřenými hranicemi. Pro vyloučení možné intrakraniální hypertenze bylo indikováno neurologické vyšetření včetně magnetické rezonance mozku. Obě vyšetření přinesla nález v mezích normy. Po osmi letech pravidelného sledování se pacient dostavil do ambulance s akutními potížemi ve smyslu náhlého zhoršení vidění během tréninku baseballu. Provedené oční vyšetření zjistilo zhoršení vidění pravého oka na počítání prstů na 50 cm, vidění levého oka na 0,4 naturálně, obleněnou fotoreakci zornice vpravo, prominující papily zrakových nervů setřelých hranic na obou očích, cévy dilatované, vinutější s fenoménem křížení, v periférii sítnice bez ložiskových změn. Pro otok papil, akutní zhoršení vidění a podezření na intrakraniální hypertenzi byl pacient ihned poslán na neurologické vyšetření a k následné hospitalizaci. Během ní byla provedena počítačová tomografie mozku, venografie mozkových splavů a vstupní laboratorní vyšetření, které neprokázalo žádnou patologii. Během celého období se projevovala stupňující bolest hlavy, nauzea a zvracení. Byla provedena lumbální punkce. Tlak likvoru před odběrem činil 285 mmH₂O, po odběru 100 mmH₂O. Likvor byl biochemicky v normě, mikrobiologicky negativní. Zrakové evokované potenciály měly oboustranně prodlouženou latenci odpovídající kompresi zrakových nervů. Oftalmologické vyšetření vyloučilo drúzovou papilu. S využitím optické koherenční tomografie byl detekován edém o výšce 600 μm. Pacient podstoupil dvě odlehčující lumbální punkce, po kterých bylo subjektivně zlepšení potíží bez objektivního zlepšení. Nakonec neurochirurg pacienta indikoval k ventrikuloperitoneální drenáži. Pro zhoršené vidění a absenci odpovědi na zavedenou terapii v rámci diferenciální diagnózy bylo provedeno genetické vyšetření a byla potvrzena Leberova hereditární optická neuropatie s mutací m.3460G>A.

Závěr: Navzdory výrazně zlepšenému rozpoznávání Leberovy hereditární optické neuropatie může stále docházet ke značnému zpoždění diagnostiky. Variabilita počátečních nálezů, vzácný výskyt onemocnění a málo přesně definovaných příznaků nemoci vedou k značným diagnostickým potížím a pozdnímu zahájení léčby. Nelze říct, zda šlo o koincidenci IIH a LHON nebo zda známky IIH jsou možným doprovodným projevem akutní fáze LHON.

Klíčová slova: Leberova hereditární optická neuropatie, idiopatická intrakraniální hypertenze, pseudotumor cerebri, měštnavá papila, papiledém, otok papily zrakového nervu

SUMMARY

COINCIDENCE OF IDIOPATHIC INTRACRANIAL HYPERTENSION AND LEBER HEREDITARY OPTIC NEUROPATHY. A CASE REPORT

Goal: This paper describes a case of a long-term monitoring of a patient with optic nerve swelling on the ocular background (papilledema), accompanied by symptoms of intracranial hypertension, on whom a genetic examination was performed as part of differential diagnosis, confirming Leber Hereditary Optic Neuropathy with the m.3460G>A mutation.

Casuistry: During the examination of a 5-year-old patient after an alleged head injury at a bouncy castle, an optic nerve papilla with unclear boundaries was described on the ocular background of both eyes. Neurological examination, including brain Magnetic Resonance Imaging, was indicated to rule out possible intracranial hypertension. Both examinations yielded a finding within the norm. After eight years of regular follow-up, the patient attended to our clinic with acute problems in terms of sudden visual impairment during baseball training. The performed eye examination revealed a deterioration of the vision of the right eye on counting fingers to 50 cm, vision of the left eye to 0.4 naturally, a slowed photoreaction of the right pupil, prominent optic nerve papilla with unclear boundaries on both eyes, dilated and more coiled vessels with a crossing phenomenon,

the retinal periphery shows no focal changes. Due to the swelling of the papilla, acute deterioration of the vision and the suspected intracranial hypertension, the patient was immediately referred for neurological examination and subsequent hospitalization. There, the patient underwent computer tomography of the brain, venography of the dural venous sinuses and an initial laboratory examination that showed no pathology. There was increasing headache, nausea and vomiting throughout the period. A lumbar puncture was performed. The cerebrospinal fluid pressure before sampling was 285 mmH₂O and 100 mmH₂O after sampling. The biochemistry of the fluid was normal with negative microbiology. Evoked visual potentials had bilaterally prolonged latencies, which corresponds to optic nerve compression. An ophthalmological examination ruled out a drusen papilla. Using Optical Coherence Tomography, a 600 µm edema was detected. The patient underwent two relieving lumbar punctures, which led to a subjective improvement without objective improvement. Finally, the neurosurgeon referred the patient for ventriculoperitoneal drainage. Due to the impaired vision and lack of response to the therapy induced, a genetic test was performed, which confirmed Leber Hereditary Optic Neuropathy with the mutation of m.3460G>A.

Conclusion: Despite the substantially improved identification of the Leber Hereditary Optic Neuropathy, the diagnosis may still be significantly delayed. The variability of initial findings, the rare incidence of the disease and few well-defined symptoms of the disease lead to significant diagnostic difficulties and late commencement of treatment. It is not possible to say whether there was a coincidence of IIH and LHON or whether the signs of IIH are a possible concomitant of the acute phase of LHON.

Keywords: Leber Hereditary Optic Neuropathy, idiopathic intracranial hypertension, pseudotumor cerebri, congestive papilla, papilledema, optic nerve papilla swelling

Čes. a slov. Oftal., 78, 2022, No. 4, p. 197–204

ÚVOD

Iđiopatická intrakraniální hypertenze (IIH) neboli pseudotumor cerebri je vzácná neurologická porucha neznámé etiologie, kterou charakterizuje vysoký tlak mozkomíšního moku ≥ 280 mmH₂O [1] bez zjevné příčiny [2], související pravděpodobně s narušenou dynamikou mozkomíšního moku [3]. Ohrožení zraku je hlavním problémem této poruchy [1] protože způsobuje atrofii zrakového nervu [3]. Děťští pacienti s IIH se běžně projevují jedním ze dvou způsobů: buď příznaky zvýšeného intrakraniálního tlaku a papiledému, nebo prostřednictvím náhodného nálezu papiledému při rutinním vyšetření jinak asymptomatického dítěte [4]. Edém papily je obecně oboustranný, ale může být asymetrický nebo jednostranný [5]. Je důležité odlišit papiledém od pseudopapiledému, aby se zabránilo potenciálně škodlivé nadměrné diagnostice, nadměrnému vyšetřování a nadměrné léčbě. Pro sledování dynamiky nálezu na očním pozadí je vhodné používat zobrazovací metody. V pediatrické populaci však pořízení fotografií očního pozadí a zobrazování pomocí optické koherenční tomografie (OCT) nemusí být možné z důvodu věku a absence spolupráce dítěte. V těchto situacích je vhodné dokumentování závažnosti edému papily zrakového nervu pomocí Frisénovy škály [4]. Napodobit papiledém může mnoho diagnóz, jako je atypický vzhled terče zrakového nervu (šikmá inserce zrakového nervu, tilted disc), drúzy zrakového nervu nebo optická neuropatie se zduřelým terčem zrakového nervu v důsledku jiné patologie než intrakraniální hypertenze [6].

Leberova hereditární optická neuropatie (LHON) je oslepující nemoc s maternálním způsobem dědičnosti. Tento stav byl popsán v roce 1871 Theodorem Leberem [7]. Více než 95 % pacientů nese jednu ze tří prevalentních bodových mutací v genech mitochondriální DNA: m.11778G>A, m.3460G>A a m.14484T>C [8]. Ne u každé osoby, u níž byla identifikována mutace asociovaná s LHON, dojde k rozvoji příznaků nemoci [9]. K rozvoji klinických příznaků dochází obvykle dochází mezi 15 a 35 lety, přičemž u 90 % pacientů se onemocnění projeví do 50 let věku. Postižení jednoho a druhého oka probíhá

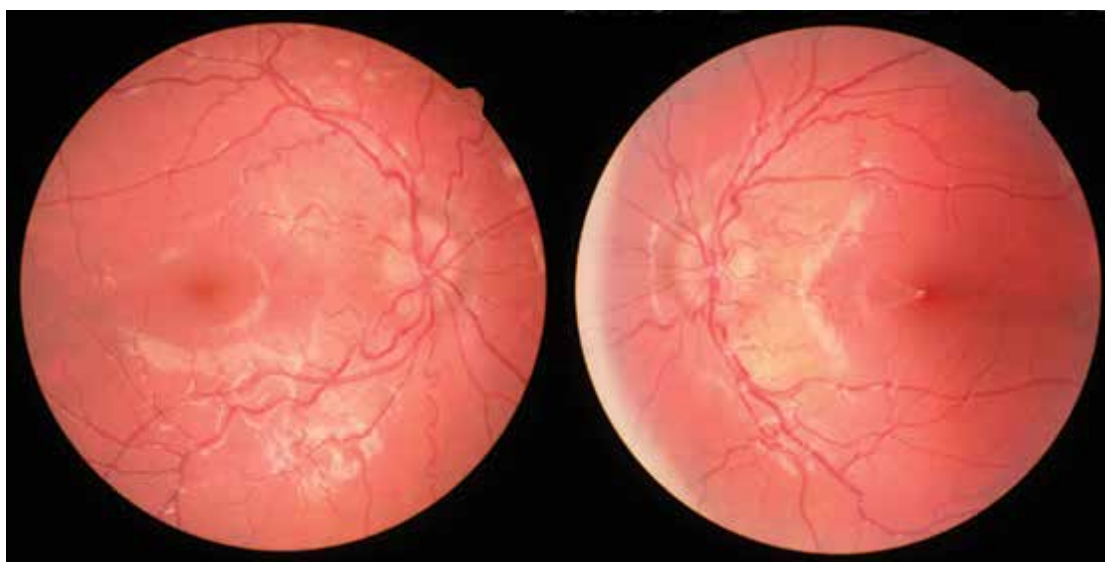současně nebo s odstupem i několika týdnů [8]. Asi 60 % pacientů s LHON ví, že mají v rodinné anamnéze LHON, ale 40 % z nich popírá, že by měli známou rodinnou anamnézu [10]. Ztráta zraku je obvykle jediným symptomem onemocnění, byly však zaznamenány některé rodiny s dalšími příznaky. Tento stav je popsán jako „LHON plus“ a spolu se ztrátou zraku a atrofií zrakového nervu zahrnuje pohybové poruchy, třes a poruchu vedení srdečního rytmu [11].

KAZUISTIKA

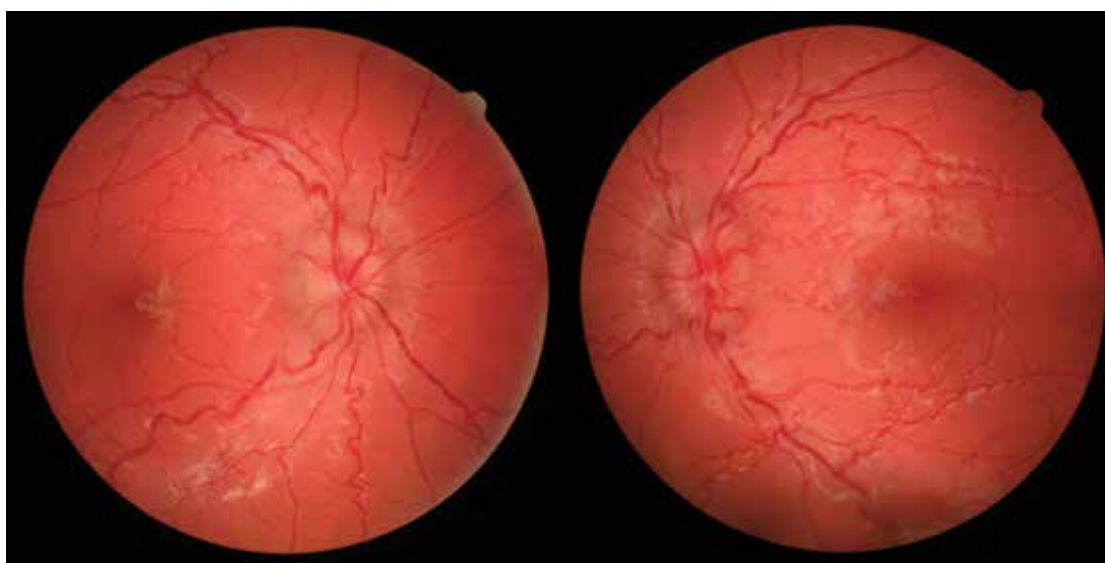Chlapec narozený v roce 2007 je sledován v naší ambulanci od května 2012, kdy přišel na kontrolu po úrazu. Dva dny před vyšetřením údajně narazil na skákacím hradu hlavou do tyčky. Neupadl do bezvědomí, byl bez nauzey a subjektivně se cítil bez potíží. Dle osobní anamnézy proběhla gravidita fyziologicky, porod byl proveden císařským řezem kvůli poloze koncem pánevním. Alergologická anamnéza byla negativní. Rodinná anamnéza byla nevýznamná. Dle oční rodinné anamnézy byla matka krátkozraká. Při vyšetření vidění obou očí byla zraková ostrost u pacienta 1,0 naturálně. Objektivně jsme při vyšetření zjistili hematoma a drobnou exkoriaci vpravo (pravděpodobně v oblasti očních víček, ovšem ve zdravotní dokumentaci není uvedena přesná lokalizace), obleněnou fotoreakci vpravo, na očním pozadí obou očí papilu smazaných hranic, jinak bez traumatických změn. Pacient byl s incipientní městnavou papilou obou očí a suspektním pseudotumorem cerebri indikován k neurologickému vyšetření. Neurolog diagnostikoval hyperaktivitu dítěte, jinak byl neurologický nálezu bez topických změn, souvislost očního nálezu s traumatem lbi byla málo pravděpodobná, lékař doporučil magnetickou rezonanci (MR) mozku. MR znázornila normální nálezu na mozku, hyperplastickou sliznici v pravém maxilárním sinu, etmoidálních a sfenoidálních sinech. Bylo doporučeno sledování. Pravidelné kontroly probíhaly po třech měsících, nálezu na očním pozadí zůstával totožný. S diagnózou městnavá papila obou očí, suspektní pseudotumor cerebri byla v květnu 2013 provedena kontrola

ve Všeobecné fakultní nemocnici v Praze. Pacient udával bolest hlavy v oblasti čela spíše večer, někdy večer údajnou diplopii, ale nález nebyl schopen blíže specifikovat. Při vyšetření vidění obou očí byla zjištěna naturální zraková ostrost 6/6, nitrooční tlak byl v mezích normy, jinak oční vyšetření a testy byly v pořádku, na očním pozadí byly popsány papily hyperemické, neohraničené, elevované, bez hemoragií či vatovitých ložisek, bez dilatace v žilním systému a dalších změn na fundu. Závěr: «Nález na papilách je již za hranicí normy, jeví se jako městnavé papily, očekáváme intrakraniální přetlak, na druhé straně chybí jakékoliv další obtíže z městnání. Navíc městnání u dětí po uzavření fontanel vždy hrozí rychlou progresí nálezů, avšak náš pacient je 9 měsíců bez další zřetelné progresse. Udávanou diplopii, respektive poruchu hybnosti, se nepodařilo prokázat.» Při vyšetření v Praze byla doporučena kontrola diplopie a kontrolní MR mozku.

Invazivní vyšetření typu fluorescenční angiografie v tuto dobu nebyla indikována. Kontrolní MR proběhla v červnu 2013 s normální nálezem na mozku. Poté oční kontroly probíhaly každých 6 měsíců, nález byl stále stejný a pacient bez potíží. Kontrolní vyšetření ve Všeobecné fakultní nemocnici v Praze bylo realizováno v červenci 2015. Vidění obou očí bylo 1,0, nitrooční tlak normální. Na předním segmentu popsán normální nález, mikroexoúchylka byla bezpečně v mezích fúze, dále izokorie s normálními reakcemi zornic, na očním pozadí papily prominovaly, bez hemoragií, cévy byly vinutější, ale bez větší náplně žilní, jen plnější kapilární síť. Dle ultrazvuku nebylo vpravo možné vyloučit drobnou drúzu terče zrakového nervu, vlevo drúzy zachyceny nebyly. Drúzy nebyly nalezeny ani autofluorescencí na OCT. Na perimetru popsáno normální zorné pole bilaterálně, sice s nižší spolehlivostí, ale slepé skvrny nebyly zvětšeny. Závěr: „Oční nález je sice za



Obrázek 1. Fotografie očního pozadí pacienta (červenec 2015)



Obrázek 2. Fotografie očního pozadí pacienta (srpen 2020)

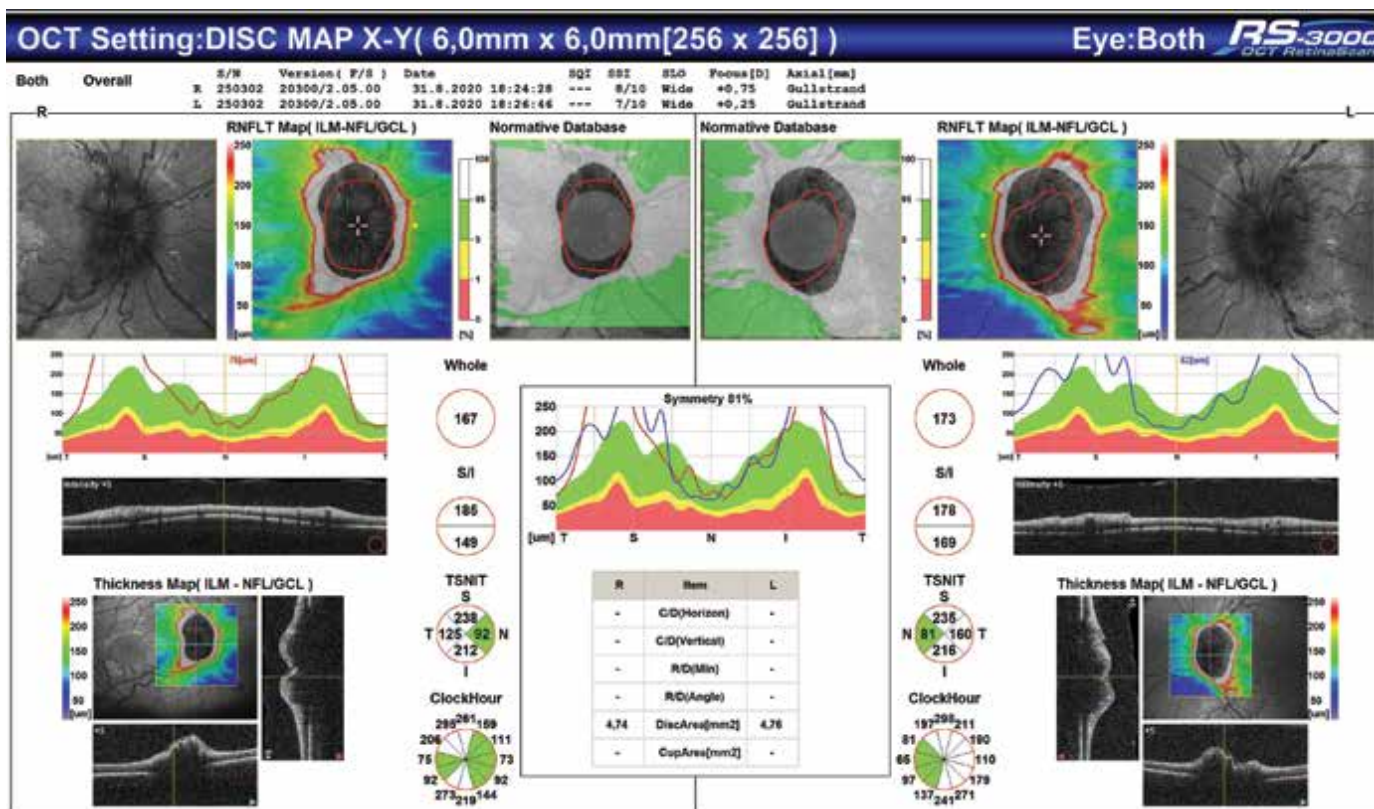
hranicí normy, ale dlouhodobě normální funkce diagnózu pseudotumoru cerebri nepodporují.“ Byly doporučeny pravidelné kontroly, které v naší ambulanci probíhaly každých 6 měsíců. Výsledky pokusů o zhodnocení zorného pole a OCT nebyly pro velkou chybovost a přítomnost velkého počtu artefaktů validní. Oční pozadí zůstávalo po celou dobu sledování beze změn (Obrázek 1).

V srpnu 2020 se pacient dostavil do naší ambulance s akutním zhoršením vidění během tréninku baseballu. Údajně jej týden před vyšetřením udeřil baseballový míček do levého oka, což způsobilo zamlžené vidění. Zraková ostrost pravého oka byla počítání prstů na 50 cm naturálně, levého oka 0,4 naturálně, nitrooční tlak vpravo 13,8 mmHg, vlevo 11,9 mmHg, autorefraktometrie pravého oka -1,25-0,50/129, levého oka -1,25-0,25/66, korekce nelepšila vidění. Objektivně jsme na předním segmentu nenalezli žádnou patologii, jen vpravo zornice reagovala obleněně. Na očním pozadí jsme bilaterálně viděli promínající papilu setřelých hranic s čárkovitými hemoragiemi, cévy dilatované, vinutější s fenoménem křížení, sítnice do periferie bez ložiskových změn (Obrázek 2).

Provedli jsme OCT vyšetření papil zrakového nervu (přístroj OCT/SLO RetinaScan Nidek RS-3000) – obraz otoku vrstvy nervových vláken na obou očích (Obrázek 3). Pro otok papil, akutní zhoršení vidění a suspektní nitrolební hypertenzi jsme pacienta poslali na Neurologickou kliniku Fakultní nemocnice Olomouc, kde byl následně hospitalizován.

Během hospitalizace byla provedena počítačová tomografie mozku bez průkazu patologických změn (MR

nebylo možno provést pro přítomnost fixních rovnátek), neurologické vyšetření nevykazovalo známky ložiskové léze centrálního nervového systému. Venografie mozkových splavů byla bez detekce defektů v náplni, bez detekce trombózy. Vstupní laboratorní vyšetření nesignalizovalo nápadné vybočení z normy. Během hospitalizace progredovala bolest hlavy, nauzea a zvracení. Byla provedena lumbální punkce (LP): tlak likvoru před odběrem 285 mmH₂O, po odběru 100 mmH₂O, likvor biochemicky v normě, mikrobiologicky negativní. Byly provedeny zrakové evokované potenciály, které měly oboustranně prodlouženou latenci odpovídající kompresi zrakových nervů. Oftalmologické vyšetření: vidění pravého oka prsty 30 cm, vidění levého oka 6/24. Přední segment klidný, zornice okrouhlé, izokorické, přímá a nepřímá reakce výbavná, relativní aferentní pupilární defekt není. Fundus v mydriáze: sklivec čirý, papila nad niveau, okraje zneostřené, hemoragie nejsou, odstup cév pravidelný, cévní kresba na papile výraznější, cévy do periferií více vinuté, zejména žilní řečiště, makula s reflexem, sítnice do periferií přiložená, bez ložiskových změn. Ultrazukové vyšetření vyloučilo drúzovou papilu. OCT detekovalo edém o výšce 600 μm. Nález byl uzavřen jako „Městnavá papila bilaterálně – dle parere od roku 2012 suspektní pseudotumor cerebri“. Během hospitalizace progredovala bolest hlavy, nauzea a zvracení, pacient měl trvale předkloněnou hlavu, což komplikovalo vyšetření. Vzhledem k mírnému zlepšení potíží po provedené LP a malému zlepšení vidění (vidění pravého oka 1 m prsty a levého oka 6/18) bylo doporučeno na-



Obrázek 3. OCT papil pacienta – obraz otoku vrstvy nervových vláken na obou očích (srpen 2020)

sadit acetazolamid 250 mg tbl. 3x denně a konzultace neurochirurga stran indikace k zavedení shuntu. Po druhé odlehčovací LP nakonec neurochirurg pacienta indikoval k ventrikuloperitoneální drenáži.

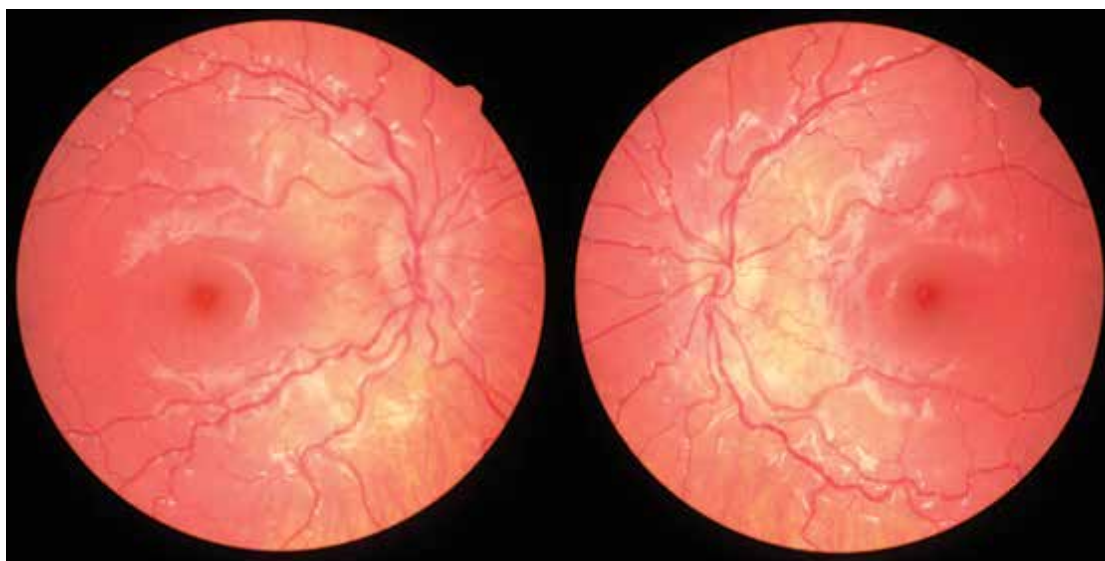Při propuštění subjektivně pacient pociťoval zlepšení vidění, víc večer, bez bolestí a zvracení. Vidění pravého oka 1 m prsty, vidění levého oka 6/60, korekce nelepšila vizus, Nitrooční tlak vpravo 11 mmHg, vlevo 12 mmHg, autoreflektometrie pravého oka $-0,50-0,50/159$, levého oka $-1,25$. Vyšetření na OCT prokázalo minimální pokles edému vrstvy nervových vláken. Objektivně byl přední segment klidný, na očním pozadí papila s edémem, stabilní či možná lehce méně edematózní cévy bez zanoření, kolem papily hemoragie vstřebána, došlo ke zmenšení dilatace žil. Subjektivně zlepšení vidění bez objektivního zlepšení. Diagnosticky neurologové nález uzavřeli jako: „Pseudotumor cerebri, stp. ventrikuloperitoneálním shuntu v celkové anestezii.“ Po hospitalizaci doporučili pravidelné kontroly na Neurochirurgické a Oční klinice. Pro progredující zhoršování vedení zrakovou dráhou dle zrakových evokovaných potenciálů bylo v rámci diferenciální diagnostiky doplněno genetické vyšetření, při kterém byla potvrzena Leberova hereditární optická neuropatie (LHON), mutace v m.3460G>A (> 96 % heteroplazmie v periferní krvi). Pacient byl předán do Všeobecné fakultní nemocnice v Praze k léčbě idebenonem. Stejná mutace byla zjištěna v krvi matky a následně i sestry pacienta.

Rodiče a sestra pacienta jsou také sledováni v naší ambulanci. Rodiče mají oční nález nezávažný. Sestra (rok narození 2009) byla v naší ambulanci sledována od roku 2010 kvůli neprůchodnosti slzných cest, bez jiné oční patologie. V roce 2016 byl popsán normální oční nález, kromě lehce neohraničené papily zrakového nervu. Subjektivní potíže pacientka neměla, proto jsme doporučili pravidelné kontroly oftalmologem. V roce 2017 jsme na očním pozadí popsali prominující papilu setřelých hranic, bez hemoragií (Obrázek 4). Dle provedeného OCT vyšetření u sestry pa-

cienta (přístroj OCT/SLO RetinaScan Nidek RS-3000) jsme nález uzavřeli jako pseudoedém papil zrakového nervu (Obrázek 5). Pokračujeme ve sledování a při poslední kontrole v roce 2020 jsme nenalezli progresi nálezů.

DISKUZE

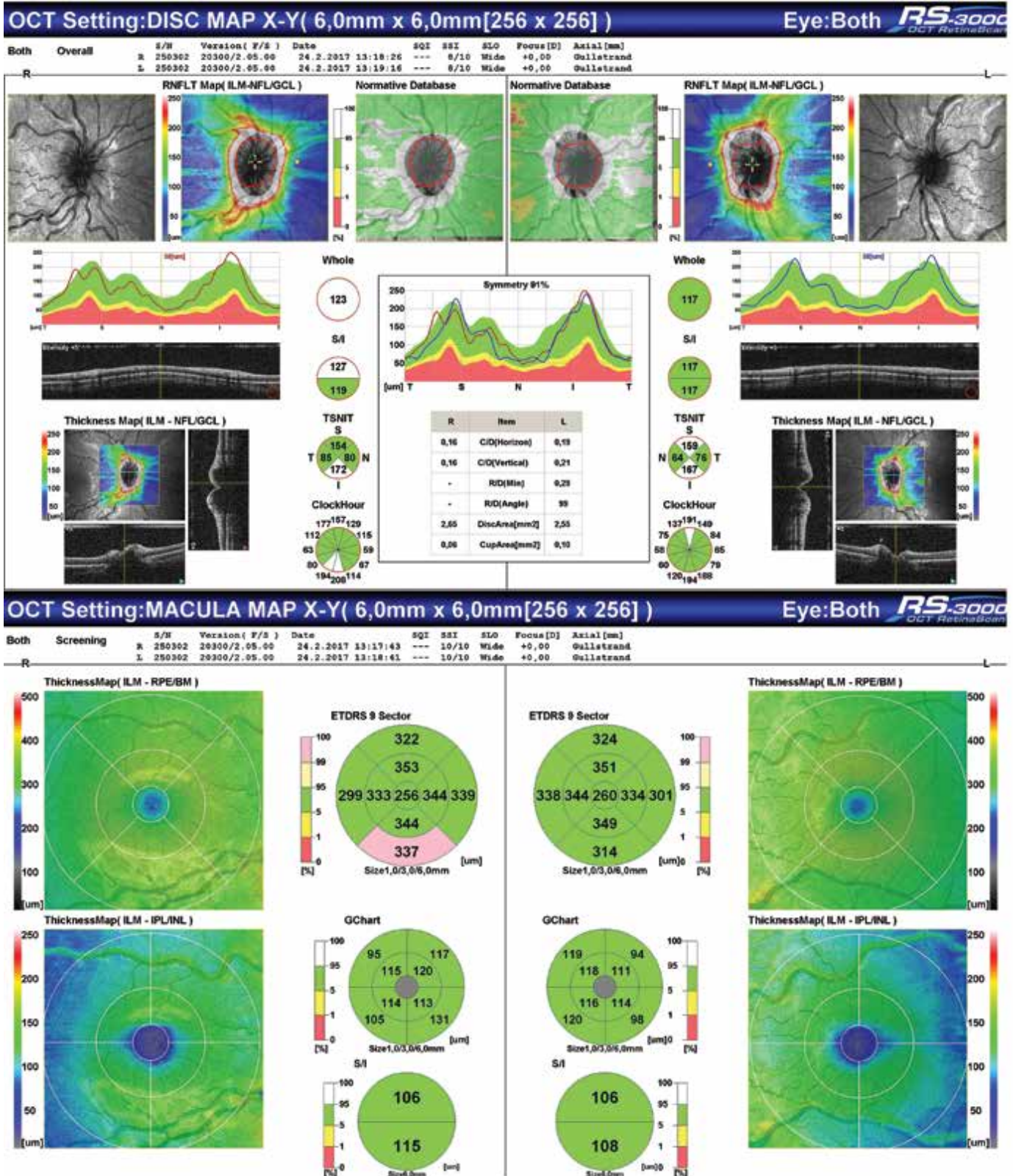
U našeho pacienta od začátku sledování na očním pozadí vidíme papilu neostře ohraničenou, nad niveau, cévní kresba na papile výraznější, cévy více vinuté, bez žádných potíží ze strany vidění. Opakované neurologické kontroly pro vyloučení intrakraniální hypertenze a provedené MR neprokázaly žádnou neurologickou patologii. Historicky je LHON rozdělena do 3 odlišných klinických skupin: subkliničtí nositelé mutací, pacienti s akutní LHON (s trváním onemocnění 1 rok nebo méně) a pacienti s chronickou LHON (s trváním onemocnění více než 1 rok) [12]. U neovlivněných nosičů mutace asociovaných s LHON, mohou být patrné změny při vyšetření fundu a měření OCT včetně vaskulárních abnormalit [12]. Lze pozorovat tři klinické rysy jedinečné pro LHON: vaskulární tortuozita, peripapilární otok vrstvy nervových vláken a peripapilární telangiektatické cévy, může být přítomno peripapilární krvácení [9]. Dané změny vidíme i na očním pozadí sestry pacienta. Pohlaví ani příčinné mutace ovšem nemají vliv na to, kdy onemocnění manifestuje a jak závažná ztráta zrakových funkcí bude. Muži mají 4–5krát větší pravděpodobnost, že se u nich choroba projeví [8]. Lze říct, že vaskulární změny mohou sloužit jako užitečná objektivní měřítka onemocnění. Byly referovány jednotlivé zprávy týkající se vaskulárních změn u LHON 11778 a 14484, nicméně izolované vaskulární hodnocení varianty primární mutace LHON 3460 chybí [13]. Kromě toho u žádných postižených matrilineárně příbuzných rodin s mutací m.3460G>A nebyly zjištěny žádné další klinické abnormality [14].



Obrázek 4. Fotografie očního pozadí sestry pacienta (2017)

Při vyšetření pacienta po náhlém zhoršení vidění během tréninku a úrazu levého oka pozorujeme progresi oboustranného papiledému, smazání okrajů papily zrakového nervu – nález, který je považován za charakteristický nález při IIH [5]. Poté se objevují bolesti hlavy, zhoršení vidění, prakticky do slepoty, což je hlavním

klinickým příznakem nemoci [1]. Pacient splňoval kritéria pro IIH, navržených Friedmanem, která zahrnují: normální neurologické vyšetření, přítomnost papiledému, normální počítačová tomografie a MR mozku, normální složení mozkomíšního moku a zvýšený otevírací tlak při lumbální punkci ($\geq 250 \text{ mmHg}$ u dospělých



Obrazek 5. OCT sestry pacienta – pseudoedém papil zrakového nervu (2017)

a ≥ 280 mmH₂O u dětí (250 mmH₂O, pokud dítě není obézní a není sedováno) [1]. Měření otevíracích tlaků a analýza mozkomíšního moku je vyžadována pro přesnou diagnózu [6]. Na rozdíl od IIH, LHON se klasicky projevuje jako akutní až subakutní, oboustranná, sekvenční a nebolestivá ztráta zraku [15] v důsledku poruchy funkce a odumírání retinálních gangliových buněk, což v konečném důsledku vede k atrofii zrakového nervu [7]. Dle záznamu provedených OCT vyšetření narůstal otok papil, po provedení LP pacient subjektivně pociťoval zlepšení potíží a vidění, což také svědčí spíše o nitrolební hypertenzi, i když některé případy dědičných optických neuropatií s klinickými příznaky idiopatické intrakraniální hypertenze by mohly reagovat na léčbu snižující nitrolební tlak [11]. Pro snižování nitrolebního tlaku může pomoci řada léčebných a chirurgických zákroků [1]. Léčba zahrnuje použití acetazolamidu, topiramátu a kortikoidů [4]. Nicméně téměř 10 % dětí bude nakonec vyžadovat chirurgický zákrok pro trvalou bolest hlavy nebo ztrátu zraku [16]. Ten může zahrnovat umístění ventrikuloperitoneálního nebo lumboperitoneálního shuntu [4]. Ačkoli se u dětské IIH používají různé lékařské a chirurgické strategie, pevné dané léčebné postupy neexistují [17]. Náš pacient podstoupil ventrikuloparitoneální drenáž s příznivým strukturálním nálezem, subjektivním zlepšením vidění, ale bez zlepšení objektivního nálezu a zrakových funkcí.

V literatuře je popsán podobný případ 8letého chlapce s progresivní oboustrannou ztrátou vidění, občasnou bolestí hlavy, u kterého vyšetření očního pozadí prokázalo bilaterální mírnou elevaci optického disku, lumbální punkce identifikovala intrakraniální hypertenzi s otevíracím tlakem 320 mmH₂O, normálním počtem buněk, hladinami bílkovin a glukózy. Byla zahájena léčba acetazolamidem, která zlepšila bolesti hlavy, ale ztráta zrakové ostrosti zůstala. Dále byla provedena cílená analýza mutací pro LHON, která potvrdi-

la homoplazmii pro mutaci m.11778G>A [18]. Oba případy mohou sloužit jako ukázka průběhu LHON u dětí, který se liší od klasického průběhu LHON s nástupem v dospělosti. Podezření na LHON často vyslovuje oční lékař nebo neurolog [8]. Bohužel není možné každého pacienta se suspektním nálezem na očním pozadí indikovat ke genetickému vyšetření. Navzdory výrazně zlepšenému rozpoznání LHON může stále docházet ke značnému zpoždění diagnostiky [12]. Zlatým standardem laboratorní diagnostiky je posléze molekulární genetická analýza prevalentních mutací ve vzorku krve či buněk stěru bukalní sliznice. Toto vyšetření se provádí u pacientů s již rozvinutou poruchou zraku v rámci diferenciální diagnostiky LHON či u rodinných příslušníků, kteří zatím nemají klinické obtíže [8]. V září 2015 byl v Evropské unii schválen první a dosud jediný lék na léčbu Leberovy hereditární optické neuropatie. Tímto lékem je idebenon (Raxone®), který je u respondentů efektivní i při nasazení 1 rok po prvních příznacích [19]. V současné době se léčba nedoporučuje příbuzným pacienta s LHON, doporučuje se však poradenství v oblasti životního stylu [12].

ZÁVĚR

Popsaný případ je ukázkou toho, že dnešní medicína je sice velmi progresivní, přesto existují onemocnění, jejichž přesný průběh stále není znám. Variabilita počátečních nálezů, vzácný výskyt onemocnění a málo přesně definovaných příznaků nemoci vedou k značným diagnostickým potížím a pozdnímu zahájení léčby. Nelze říct, zda šlo o koincidenci IIH a LHON nebo zda známky IIH jsou možným doprovodným projevem akutní fáze LHON. I z tohoto důvodu může být tato práce cennou ukázkou příznaků a průběhu onemocnění LHON s mutací m.3460G>A.

LITERATURA

1. Dafallah MA, Habour E, Ragab EA, Shouk ZM, Izzadden M. Idiopathic intracranial hypertension with multiple cranial nerve palsies in 10 years old thin Sudanese boy: case report. *Egypt J Neurol Psychiatr Neurosurg.* 2021;57(1):85. [Epub 2021 Jun 29]. Available from: <https://doi.org/10.1186/s41983-021-00339-8>
2. Alkoht A, Alhariry H, Hanafi I, Aboud M. Idiopathic intracranial hypertension with juvenile idiopathic arthritis-associated uveitis: A case report. *Clin Case Rep.* 2021;9(6):e04281. [Epub 2021 Jun 23]. Available from: <https://doi.org/10.1002/ccr3.4281>
3. Kaipainen AL, Martoma E, Puustinen T, et al. Cerebrospinal fluid dynamics in idiopathic intracranial hypertension: a literature review and validation of contemporary findings. *Acta Neurochir (Wien).* 2021;163(12):3353-3368.
4. Malem A, Sheth T, Muthusamy B. Paediatric Idiopathic Intracranial Hypertension (IIH)-A Review. *Life (Basel).* 2021;11(7):632. [Epub 2021 Jun 29]. Available from: <https://doi.org/10.3390/life11070632>
5. Ko MW, Liu GT. Pediatric idiopathic intracranial hypertension (pseudotumor cerebri). *Horm Res Paediatr.* 2010;74(6):381-389.
6. Jensen RH, Vukovic-Cvetkovic V, Korsbaek JJ, Wegener M, Hamann SE, Beier D. Awareness, diagnosis and management of idiopathic intracranial hypertension. *Life.* 2021 Jul;11(7):718. [Epub 2021 Jul 20]. Available from: <https://doi.org/10.3390/life11070718>
7. Manickam AH, Michael MJ, Ramasamy S. Mitochondrial genetics and therapeutic overview of Leber's hereditary optic neuropathy. *Indian J Ophthalmol.* 2017;65(11):1087-1092.
8. Kolářová H, Honzík T, Dudačková L, et al. Leberova hereditární neuropatie optiku. *Česká a slovenská neurologie a neurochirurgie* 2017;5:534-544.
9. Pilz YL, Bass SJ, Sherman J. A Review of Mitochondrial Optic Neuropathies: From Inherited to Acquired Forms. *J Optom.* 2017;10(4):205-214.
10. Lin YH, Wang NK, Yeung L, Lai CC, Chuang LH. Juvenile open-angle Glaucoma associated with Leber's hereditary optic neuropathy: a case report and literature review. *BMC Ophthalmol.* 2018;18(1):323. [Epub 2018 Dec 17]. Available from: <https://doi.org/10.1186/s12886-018-0980-2>
11. Sajjadi H, Poorsalman H. Previously Diagnosed Leber's Hereditary Optic Neuropathy with Clinical Signs of Idiopathic Intracranial Hypertension Responsive to Acetazolamide Therapy. *J Ophthalmic Vis Res.* 2019;14(1):109-113.
12. Carelli V, Carbonelli M, de Coo IF, et al. International Consensus Statement on the Clinical and Therapeutic Management of Leber Hereditary Optic Neuropathy. *J Neuroophthalmol.* 2017;37(4):371-381.
13. Asanad S, Meer E, Tian JJ, Fantini M, Nassisi M, Sadun AA. Leber's hereditary optic neuropathy: Severe vascular patho-

- logy in a severe primary mutation. *Intractable Rare Dis Res.* 2019;8(1):52-55.
14. Zhang J, Ji Y, Chen J, et al. Association Between Leber's Hereditary Optic Neuropathy and MT-ND1 3460G>A Mutation-Induced Alterations in Mitochondrial Function, Apoptosis, and Mitophagy. *Invest Ophthalmol Vis Sci.* 2021;62(9):38. [Epub 2021 Jul 1]. Available from: <https://doi.org/10.1167/iovs.62.9.38>
 15. Chang M. Leber's hereditary optic neuropathy misdiagnosed as optic neuritis and Lyme disease in a patient with multiple sclerosis. *BMJ Case Rep.* 2018;11(1):e227109. [Epub 2018 Cec 7]. Available from: <https://doi.org/10.1136/bcr-2018-227109>
 16. Dotan G, Hadar Cohen N, Qureshi HM, Shapira Rootman M, Nevo Y, Kershenovich A. External lumbar drainage in progressive pediatric idiopathic intracranial hypertension. *J Neurosurg Pediatr.* 2021;Jul;28(4):490-496. Available from: <https://doi.org/10.3171/2021.2.PEDS2143>
 17. Vitaliti G, Pavone P, Matin N, et al. Therapeutic approaches to pediatric pseudotumor cerebri: New insights from literature data. *Int J Immunopathol Pharmacol.* 2017;30(1):94-97.
 18. Cunha AM, Vilares-Morgado R, Moleiro AF, Falcão-Reis F, Faria O. Childhood-Onset Leber Hereditary Optic Neuropathy: Particular Features. *Int Med Case Rep J.* 2021;14:163-169. Published 2021 Mar 12. doi:10.2147/IMCRJ.S303460
 19. Tonagel F, Wilhelm H, Richter P, Kelbsch C. Leber's hereditary optic neuropathy: course of disease in consideration of idebenone treatment and type of mutation. *Graefes Arch Clin Exp Ophthalmol.* 2021;259(4):1009-1013.

Česká oftalmologická společnost ČLS JEP
Oční klinika FN Brno

pořádají

**XXX. VÝROČNÍ SJEZD
ČESKÉ OFTALMOLOGICKÉ SPOLEČNOSTI ČLS JEP**
8. 9. – 10. 9. 2022, Brno

www.oft2022.cz

MUNI
MED

ČOS

FAKULTNÍ
NEMOCNICE
BRNO