

# ZMENA ŠPECIFICKÝCH PARAMETROV ROHOVKY A ZRAKOVEJ OSTROSTI PO CROSSLINKING LIEČBE ROHOVKY PRE PROGREDUJÚCI KERATOKONUS

Veselý P.<sup>1,3</sup>, Veselý Ľ.<sup>2</sup>, Combová V.<sup>1</sup>, Žukovič M.<sup>4</sup>

<sup>1</sup> VESELY, očná klinika – Bratislava, výučbové pracovisko pre refrakčnú a laserovú chirurgiu Lekárskej fakulty Univerzity Komenského, Bratislava

<sup>2</sup> Oční klinika Fakultní nemocnice Královské Vinohrady, Praha

<sup>3</sup> Klinika oftalmológie Lekárskej fakulty Univerzity Komenského a Univerzitnej nemocnice, Nemocnica Ružinov, Bratislava

<sup>4</sup> Risk Intelligence Analytics, Dell Technologies, Praha

*Autori práce prehlasujú, že vznik aj téma odborného článku a jeho zverejnenie nie je v strete záujmov a nie je podporené žiadnou farmaceutickou firmou. Zároveň prehlasujú, že práca nebola zadaná ku publikácii inému časopisu ani inde publikovaná.*

Do redakcie doručeno dne: 10. 2. 2021

Prijato k publikácii dne: 2. 6. 2021



MUDr. Pavol Veselý  
VESELY, očná klinika  
Karadžičova 16  
821 08 Bratislava  
E-mail:  
palo.vesely@veselyok.com

## SÚHRN

**Ciel:** Vyhodnotiť účinok crosslinking (CXL) terapie na zmenu kvality zrakovkej ostrosti, zmenu topografických vlastností rohovky – zakrivenie, pachymetrie a zmenu výšky astigmatizmu, chyby koma a parametru CLMlaa (Cone Location and Magnitude Index).

**Metodika:** Do retrospektívnej analytickej štúdie bolo zahrnutých 29 očí 24 pacientov, u ktorých bola pozorovaná progresia ochorenia v posledných 12 mesiacoch. Sledovanými parametrami boli najstrmšie, najplochšie a priemerné okamžité zakrivenie prednej ( $AIC_s$ ,  $AIC_p$ ,  $AIC_m$ ) a najstrmšie, najplochšie a priemerné okamžité zakrivenie zadnej plochy ( $PIC_s$ ,  $PIC_p$ ,  $PIC_m$ ) rohovky, hrúbka rohovky v najtenšom mieste ( $PACH_t$ ) a v centre rohovky ( $PACH_c$ ), astigmatizmus rohovky (ASTIG), chyba vyššieho rádu kóma (COMA), index veľkosti a lokalizácie konusu (Cone Localisation and Magnitude Index- CLMlaa) a nekorigovaná zraková ostrosť (NZO) s najlepšou korigovanou zrakovou ostrosťou (NKZO). Dáta boli analyzované pred zákrokom a 12 mesiacov po zákroku. Parametre AIC, COMA, CLMlaa a ASTIG boli analyzované párovým t testom. Nakoľko parametre NZO, KZO, PIC a PACH nespĺnili podmienky normálneho rozdelenia, na skúmanie zmeny týchto parametrov po CXL bol použitý Wilcoxonov test.

**Výsledky:** Dvanásť mesiacov po zákroku sme zaznamenali zlepšenie NZO ( $p = 0,371$ ) a NKZO ( $p = 0,825$ ), zväčšenie  $PIC_s$ ,  $PIC_p$  a  $PIC_m$  ( $p = 0,902$ ;  $p = 0,87$  a  $p = 0,555$ ), pokles  $PACH_c$  ( $p = 0,294$ ) a zmenšenie CLMlaa ( $p = 0,113$ ), ktoré nedosiahli štatistickú významnosť. Pokles  $PACH_t$  ( $p = 0,027$ ), zníženie COMA ( $p = 0,037$ ) a pokles zakrivenia prednej plochy rohovky  $AIC_s$ ,  $AIC_p$  a  $AIC_m$  boli štatisticky významné ( $p = 0,019$ ;  $p = 0,010$  a  $p = 0,005$ ). Pokles hodnoty astigmatizmu neprekročil štatistickú významnosť, keďže  $p = 0,297$ .

**Záver:** CXL terapia rohovky sa preukázala ako účinná metóda zabezpečujúca stabilizáciu rohovky pri progredujúcom keratokónuse, a prinášajúca aj zníženie chyby vyššieho rádu kómy. Tým prispieva k možnému zlepšeniu NZO a NKZO.

**Kľúčové slová:** rohovka, ektázia, CXL, pachymetria, anterior instantaneous curvature, posterior instantaneous curvature, coma, CLMlaa

## SUMMARY

### SPECIFIC CORNEAL PARAMETERS AND VISUAL ACUITY CHANGES AFTER CORNEAL CROSSLINKING TREATMENT FOR PROGRESSIVE KERATOCONUS

**Aim:** To evaluate the effect of crosslinking (CXL) therapy on the change in the quality of visual acuity and the change in the topographic properties of the cornea – curvature, pachymetry, and change of astigmatism, coma aberration and CLMlaa (Cone Localisation and Magnitude Index).

**Methods:** A retrospective analytical study included 29 eyes of 24 patients who had progressed in the last 12 months and were suitable candidates for CXL surgery. The monitored parameters were the steepest, flattest and mean anterior instantaneous curvature ( $AIC_s$ ,  $AIC_p$ ,  $AIC_m$ ) and the steepest, flattest and mean posterior instantaneous curvature ( $PIC_s$ ,  $PIC_p$ ,  $PIC_m$ ) of the cornea, corneal thickness in the centre of the cornea ( $PACH_c$ ) and in the thinnest point of the cornea ( $PACH_t$ ), corneal astigmatism (ASTIG), coma (COMA), Cone Localization and Magnitude Index (CLMlaa) and uncorrected distance visual acuity (UDVA) with corrected distance visual acuity (CDVA). Data were analysed before surgery and 12 months after surgery. The AIC, COMA, CLMlaa and ASTIG parameters were analysed by paired t test. As the parameters of UDVA, CDVA, PIC and PACH did not meet the conditions of normal distribution, the Wilcoxon test was used to investigate the change in these parameters after CXL.

**Results:** Twelve months after the procedure, we recorded an improvement in UDVA ( $p = 0.371$ ) and CDVA ( $p = 0.825$ ), an increase in  $PIC_s$ ,  $PIC_p$  and  $PIC_m$  ( $p = 0.902$ ;  $p = 0.87$  and  $p = 0.555$ ), a decrease in  $PACH_c$  ( $p = 0.294$ ) and a decrease in CLMlaa ( $p = 0.113$ ) that did not reach statistical significance. The decrease in  $PACH_t$  ( $p = 0.027$ ), decrease in COMA ( $p = 0.037$ ) and decrease in anterior corneal curvature of  $AIC_s$ ,  $AIC_p$  and  $AIC_m$  were statistically significant ( $p = 0.019$ ;  $p = 0.010$  and  $p = 0.005$ ). The decrease in the value of astigmatism did not show statistical significance, as  $p = 0.297$ .

**Conclusion:** CXL corneal therapy has been shown to be an effective method to stabilize the cornea in progressive keratoconus, and to improve the higher order of coma. This contributes to the possible improvement of UDVA and CDVA.

**Key words:** cornea, ectasia, CXL, pachymetry, anterior instantaneous curvature, posterior instantaneous curvature, coma, CLMlaa

Čes. a slov. Oftal., 77, 2021, No.4, p. 184–189

## ÚVOD

Keratokónus je ochorenie patriace do skupiny ektatických ochorení rohovky. Jedná sa pravdepodobne o dedičné ochorenie s neúplnou penetráciou génu [1]. Typickým pre keratokónus je zmena biomechanických a biochemických vlastností rohovky. Zmeny elastických zložiek zapríčínajú stratu takmer „polguľovitého“ tvaru a jej stred sa vysúva dopredu [2]. Tento proces má za následok stenčovanie rohovky, vznik nepravidelného astigmatizmu a krátkozrakosti a zhoršovanie zrakovej ostrosti, obtiažne korigovateľnej optickými pomôckami. Vo finálnych štádiách ochorenia je možné pozorovať zjazvenie rohovky. Toto ochorenie najčastejšie začína v období puberty a progreduje do tretej až štvrtej dekády života. Najzávažnejšie štádia ochorenia sa objavujú medzi 20–40 rokom života [3,4].

Donedávna bola jedinou dostupnou liečbou aplikácia tvrdých kontaktných šošoviek Táto terapia má však len korekčný účinok a nie terapeutický. Kauzálnou liečbou bola len transplantácia rohovky. Zmenu v liečbe keratokonusu priniesli nové technológie a terapeutické postupy – implantácia intrastromálnych prstencov a crosslinking (CXL) rohovky. Kým pri transplantácii je nevyhnutná výmena poškodenej rohovky za alogénnu, pri novších dvoch sa zachováva pôvodné tkanivo rohovky. Zosieťovanie (CXL) rohovky je dlhodobovo považované za jedinú miniinvazívnu metódu, ktorá dokáže pozastaviť progresiu ochorenia a zabezpečiť stabilizáciu jej biomechanických vlastností. Toto je docielené pôsobenie UV-A žiarením na rohovku, ktorá bola nasýtená roztokom riboflavínu, čím dochádza k vytváraniu dodatočných väzieb medzi kolagénymi vláknami a spevneniu strómy rohovky [5]. Cieľom tejto práce je posúdiť zmenu zakrivenia prednej a zadnej plochy rohovky, hrúbky rohovky, astigmatizmu, chyby vyššieho rádu kóma a indexu veľkosti a lokalizácie kónusu (Cone Localisation and Magnitude Index- CLMlaa) po CXL zákroku a ich vplyv na kvalitu zrakovej ostrosti po minimálne 12 mesačnom sledovaní.

## PACIENTI A METÓDY

Do retrospektívnej štúdie boli zaradení pacienti, u ktorých bol diagnostikovaný progredujúci keratokónus. Všetci pacienti boli vyšetrení a následne podstúpili zákrok na VESELY, očná klinika v Bratislave. Všetky predoperačné vyšetrenia boli vykonané jedným lekárom a pomocou analyzátora predného segmentu Galilei G6 (Ziemer Ophthalmic System, Port, Švajčiarsko). Následne aj všetky zákroky vykonal ten istý lekár. O súhlas Etickej komisie sme nežiadali, nakoľko sa jedná o retrospektívnu analýzu výsledkov. Všetci pacienti však pred vyšetrením a pred zákrokom podpísali informovaný súhlas a boli informovaní o priebehu vyšetrení a zákroku.

Sledovaný súbor tvorí 29 očí 24 pacientov, u ktorých bolo diagnostikované ochorenie keratokónus a boli vhodní na CXL liečbu.

Podmienky zaradenia boli nasledovné - maximálna keratometria < 50,0 Dpt, pachymetria > 400  $\mu\text{m}$ , vek nad 20 rokov, keratokónus potvrdený na topografickej mape a zmena minimálne jedného z nasledujúcich parametrov: nárast najstrmšej keratometrie o viac ako 1,0 Dpt v priebehu 12 mesiacov pred zákrokom, nárast astigmatickej korekcie o viac ako 1,0 Dcyl v priebehu 12 mesiacov pred zákrokom alebo nárast sférického ekvivalentu o 0,5 Dpt a viac za uplynulých 12 mesiacov. Zo štúdie boli vylúčení pacienti po predchádzajúcom chirurgickom zákroku na rohovke – perforujúca keratoplastika (PKP), fotorefrakčná keratektómia (PRK), Laser In Situ Keratomileusis (LASIK), radiálna keratotómia (RK), konduktívna keratoplastika (CK), prekonavší herpetickú keratitídu, so štruktúrnymi zmenami na rohovke (Vogtove strie, edém, epitelopatia), trpiaci syndrómom suchého oka, či autoimunitným ochorením. Všetci pacienti pred vyšetrením prestali nosiť kontaktné šošovky na minimálne dva týždne. A to ako pred vyšetrením tak aj pred zákrokom.

Hodnotenie keratometrie sme nevykonávali na základe štandardnej axiálnej mapy ale na základe okamžitého zakrivenia tzv. anterior (AIC), resp. posterior (PIC), instantaneous curvature, čiže okamžitého zakrivenia rohovky v každom jednom bode rohovky. Tento typ merania je v porovnaní so štandardným axiálnym meraním presnejší a lepšie vykresľuje asymetriu zakrivenia rohovky [20]. Používatelia systému Pentacam poznajú tento typ rohovkovej topografie ako Tangenciálna mapa. Hodnotili sme zmeny najstrmšieho, najplochšieho a priemerného zakrivenia prednej ( $AIC_s$ ,  $AIC_r$ ,  $AIC_m$ ) a najstrmšieho, najplochšieho a priemerného zakrivenia zadnej plochy ( $PIC_s$ ,  $PIC_r$ ,  $PIC_m$ ) rohovky. Taktiež bola hodnotená hrúbka (pachymetria) rohovky, a to v mieste najtenšej rohovky  $PACH_T$  a v centre rohovky  $PACH_C$  a nekorigovaná (NZO) aj najlepšia korigovaná zraková ostrosť (NKZO) a to ako pred zákrokom tak aj 12 mesiacov od zákroku. Špecifickými sledovanými parametrami boli chyba vyššieho rádu kóma (COMA) a index určujúci veľkosť a lokalizáciu kónusu (CLMlaa). Tento index, na rozdiel od AIC a PIC pracuje s axiálnym zakrivením rohovky a porovnáva dve miesta ležiace od seba vo vzdialenosti 180° na kružnici. Spracúva nielen miesto najstrmšieho zakrivenia prednej plochy, oblasť prednej plochy s najvyššou eleváciou, ale taktiež tie isté parametre aj zadnej plochy spoločne s najtenšou pachymetriou v lokalite [18].

Všetci pacienti sa pred zákrokom podrobili kompletnému očnému vyšetreniu, ktoré zahŕňalo vyšetrenie nekorigovanej a korigovanej zrakovej ostrosti, vyšetrenie hodnoty vnútroočného tlaku, vyšetrenie analyzátorom predného segmentu Ziemer Galilei G6, biomikroskopické vyšetrenie predného a zadného segmentu oka a Schirmerov test I. Vyšetrenie na analyzátoe predného segmentu s dvojitou Scheimpflugovou kamerou zabezpečilo presné hodnoty parametrov rohovky- zakrivenia prednej a zadnej plochy a jej hrúbky. Tie isté vyšetrenia podstúpili pacienti aj po 12 mesiacoch od zákroku.

## Zárok

Zosieťovanie rohovky bolo vykonané v prípade všetkých pacientov štandardizovaným a jednotným postupom. Na operačnej sále bolo do oka, na ktorom sa mal vykonať zárok, aplikované lokálne anestetikum 0,4% oxybuprokaíniumchlorid (Benoxi, UniMed Pharma s.r.o., Bratislava, Slovensko) štyrikrát pred zárokom – 30 minút, 20 minút, 10 minút a 5 minút. Následne v sterilnom prostredí operačnej sály, po dezinfekcii okolia oka a oka samotného roztokom jodidovaného povidónu (Betadine, Egis Pharmaceuticals PLC, Budapešť, Maďarsko), bola vykonaná abrázia epitelu rohovky s priemerom 10 mm. Po úplnom očistení povrchu oka od zvyškov epitelu bol na povrch rohovky aplikovaný izotonický roztok riboflavínu (MedioCROSS D, Medio-Haus Medizinprodukte GmbH, Kiel, Nemecko) po dobu 30 minút, v intervale každé dve minúty. Následne bola biomikroskopicky vykonaná kontrola prieniku riboflavínu do strómy rohovky a prednej komory. Rohovku nasýtená riboflavínom bola následne vystavená expozícii UV-A žiarenia po dobu 10 minút energiou  $9 \text{ mW/cm}^2$  (LightMed Corporation, New Taipei City, Taiwan). Na povrch rohovky bol aplikovaný riboflavín aj počas UV-A ožiarovania každé 2 minúty.

Po ukončení žiarenia sme na ošetrené oko nasadili terapeutickú kontaktnú šošovku, táto bola z oka odstránená na piaty pooperačný deň. Ordinovaná pooperačná terapia bola moxifloxácín (Alcon Pharmaceuticals Ltd., Ženeva, Švajčiarsko) každé dve hodiny v deň zároku a následne päťkrát denne sedem dní po zároku. Taktiež dexametazón 0,1% (UniMed Pharma s.r.o., Bratislava, Slovensko) každé dve hodiny v deň zároku, následne päťkrát denne prvý pooperačný mesiac a trikrát denne druhý a tretí pooperačný mesiac.

## Štatistické metódy

Jednotlivé parametre boli analyzované dvomi štatistickými metódami. Na analýzu vplyvu zároku CXL na PIC, PACH, NZO a NKZO bol použitý Wilcoxonov test. Wilcoxonov test patrí do skupiny neparametrických testov, ktoré sa používajú ak dáta nemajú normálne rozdelenie. Používa sa na porovnanie dát rovnakej skupiny respondentov v odlišných podmienkach. Na základe nulovej

a alternatívnej hypotézy sa vypočíta kritická hodnota alebo hodnota  $p$ . Ak je vypočítané testovacie kritérium menšie ako kritická hodnota, zamietame nulovú hypotézu v prospech alternatívnej hypotézy.

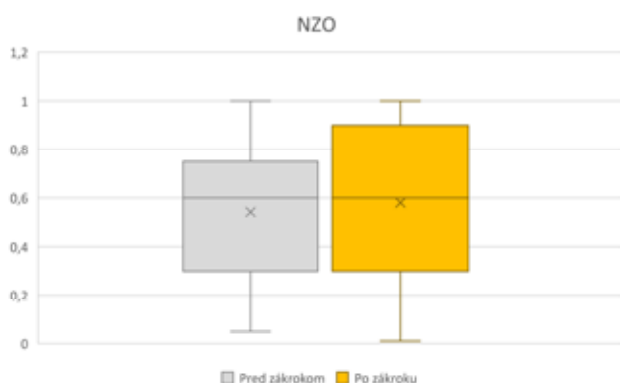Na analýzu vplyvu zároku CXL na AIC, COMA, CLMlaa a ASTIG bol použitý párový  $t$  – test, nakoľko dostupné dáta parametrov AIC spĺňajú podmienky normálneho rozdelenia. Na základe nulovej a alternatívnej hypotézy sa vypočíta kritická hodnota alebo hodnota  $p$ . Ak je vypočítaná štatistika  $t_0$  vyššia ako kritická hodnota  $t_{1-\alpha}(n-1)$ , zamietame nulovú hypotézu v prospech alternatívnej hypotézy.

Zmena rozloženia sledovaných parametrov bola zaznamenaná pomocou tzv. Kernel grafov. Tieto ukazujú zmenu množstva určitého parametru so stanovenými vlastnosťami so zmenou v čase v sledovanej skupine.

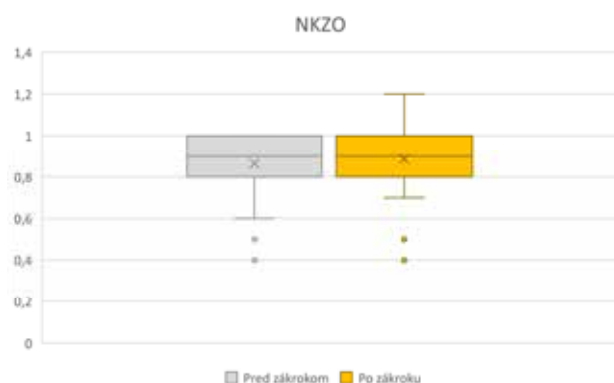## VÝSLEDKY

Jedná sa o retrospektívnu štúdiu, ktorá zahŕňala 29 očí 24 pacientov, vo veku od 20 do 32 rokov. Dvanásť mesiacov po zároku podstúpili všetci pacienti vyšetrenie na štrbinovej lampe a na rohovke neboli pozorované žiadne štruktúrne zmeny v zmysle zákalov, jazvenia alebo prejavy infekcie.


Výsledky vykazujú zmenu NZO 0,54 (Snellen) (0,267 logMAR)  $\pm 0,31$  pred zárokom a 0,58 (Snellen) (0,235 logMAR)  $\pm 0,34$  po zároku bez štatistickej významnosti ( $p = 0,371$ ) (Graf 1) a NKZO 0,87 (Snellen) (0,06 logMAR)  $\pm 0,17$  pred zárokom a 0,89 (Snellen) (0,05 logMAR)  $\pm 0,18$  po zároku taktiež bez štatistickej významnosti ( $p = 0,938$ ) (Graf 2). Taktiež boli pozorované zmeny zakrivenia prednej plochy rohovky –  $AIC_S$  (pred 45,95 Dpt  $\pm 1,51$  po 45,67 Dpt  $\pm 1,43$ ),  $AIC_F$  (pred 43,81  $\pm 1,47$ , po 43,48 Dpt  $\pm 1,53$ ) a  $AIC_M$  (pred 44,89 Dpt  $\pm 1,4$ , po 44,57 Dpt  $\pm 1,35$ ), ktoré vykázali štatisticky významnú zmenu v zmysle zníženia ( $p = 0,019$ ;  $p = 0,010$  a  $p = 0,005$ ). Zmeny zakrivenia zadnej plochy rohovky  $PIC_S$  (pred 6,99 Dpt  $\pm 0,58$ , po 7,04 Dpt  $\pm 0,54$ ),  $PIC_F$  (pred 6,26 Dpt  $\pm 0,35$ , po 6,27 Dpt  $\pm 0,33$ ), a  $PIC_M$  (pred 6,59 Dpt  $\pm 0,46$ , po 6,62 Dpt  $\pm 0,4$ ) boli štatisticky nevýznamné




**Graf 1.** Zmena NZO pred operáciou a po operácii  
NZO – nekorigovaná zraková ostrosť



**Graf 2.** Zmena NKZO pred operáciou a po operácii  
NKZO – najlepšia korigovaná zraková ostrosť



**Graf 3.** Zmena pachymetrie rohovky v najtenšom bode pred operáciou a po operácii,  $PACH_T$  – pachymetria v najtenšom bode



**Graf 4.** Zmena pachymetrie rohovky v centre pred operáciou a po operácii,  $PACH_C$  – pachymetria v centre

( $p = 0,829$ ;  $p = 0,563$  a  $p = 0,54$ ). Parameter hrúbky rohovky (pachymetria)  $PACH_T$  (pred  $471,79 \mu\text{m} \pm 46,94$ , po  $463,41 \mu\text{m} \pm 37,19$ ) vykázala štatisticky významnú zmenu ( $p = 0,027$ ) (Graf 3), kým parameter  $PACH_C$  (pred  $507,69 \mu\text{m} \pm 34,95$ , po  $502,59 \mu\text{m} \pm 29,18$ ) nevykázal štatisticky významnú zmenu ( $p = 0,078$ ) (Graf 4). Zmena hodnôt astigmatizmu rohovky pred zákrokom  $2,51 \text{ Dcyl} \pm 1,49$  a po zákroku  $2,37 \text{ Dcyl} \pm 1,49$  taktiež nevykázala štatistickú významnosť ( $p = 0,297$ ). Zníženie COMA (pred CXL  $1,1 \mu\text{m} \pm 0,56$  a po CXL  $1,04 \mu\text{m} \pm 0,54$ ) bolo štatisticky významné ( $p = 0,037$ ). Naopak, zmena CLMlaa štatistickú významnosť nepreukázala, nakoľko  $p = 0,113$  a hodnota tohto indexu pred zákrokom bola  $6,55 \text{ Dpt} \pm 3,43$  a po zákroku  $6,03 \text{ Dpt} \pm 2,75$ . Priemerné hodnoty jednotlivých sledovaných parametrov rohovky a NZO spoločne s NKZO sú zhrnuté v tabuľke 1.

## DISKUSIA

Zosieťovanie rohovky pomocou CXL je zákrok slúžiaci na zastavenie progresie keratokonusu s ekonomickými a psychosociálnymi benefitmi [6]. Kapitánová konštatuje, že táto procedúra rozširuje možnosti manažmentu nie len keratokónusu ale aj ďalších ektázií rohovky [16]. Aj napriek tomu, že presný mechanizmus účinku na zlepšenie zrakovéj ostrosti doposiaľ nie je úplne známy, predpokladá sa, že je dôsledkom poklesu strmosti rohovky a astigmatizmu, zníženia refrakčnej chyby a špecifických indexov rohovky [7,8]. Výsledky publikované Sedaghatom a spol. poukazujú nie len na zlepšenie NZO a NKZO v priebehu 6 aj 12 mesiacov od zákroku CXL ale taktiež aj na zlepšenie subjektívnej sférickej a cykloplegickej refrakcie [9]. Aj ďalšie štúdie poukazujú na túto skutočnosť

**Tabuľka 1.** Priemerné hodnoty a ich štandardné odchýlky sledovaných parametrov pred zákrokom a 12 mesiacov po zákroku

	Pred zákrokom (priemer ± SD)	Po zákroku (priemer ± SD)	Priemerný rozdiel (priemer ± SD)	p	Počet očí
NNZO	0,54 ± 0,31	0,58 ± 0,34	0,04 ± 0,2	0,371	29
NKZO	0,87 ± 0,17	0,89 ± 0,18	0,02 ± 0,16	0,938	29
$AIC_S$	45,95 ± 1,51	45,67 ± 1,43	0,28 ± 0,68	0,019	27
$AIC_F$	43,81 ± 1,47	43,48 ± 1,53	0,32 ± 0,69	0,010	27
$AIC_M$	44,89 ± 1,4	44,57 ± 1,35	0,32 ± 0,6	0,005	27
$PIC_S$	6,99 ± 0,58	7,04 ± 0,54	0,05 ± 0,42	0,829	28
$PIC_F$	6,26 ± 0,35	6,27 ± 0,33	0,01 ± 0,32	0,563	28
$PIC_M$	6,59 ± 0,46	6,62 ± 0,4	0,04 ± 0,41	0,54	28
$PACH_T$	471,79 ± 46,94	463,41 ± 37,19	8,38 ± 33,7	0,027	29
$PACH_C$	507,69 ± 34,95	502,59 ± 29,18	5,10 ± 23,61	0,078	29
ASTIG	2,51 ± 1,49	2,37 ± 1,49	-0,14 ± 0,66	0,297	28
COMA	1,1 ± 0,56	1,04 ± 0,54	-0,06 ± 0,17	0,037	29
CLMlaa	6,55 ± 3,43	6,03 ± 2,75	-0,52 ± 2,2	0,113	29

NZO – nekorigovaná zraková ostrosť, NKZO – najlepšia korigovaná zraková ostrosť,  $AIC_S$  – okamžité najstrmšie zakrivenie prednej plochy rohovky,  $AIC_F$  – okamžité najplytšie zakrivenie prednej plochy rohovky,  $AIC_M$  – okamžité priemerné zakrivenie prednej plochy rohovky,  $PIC_S$  – okamžité najstrmšie zakrivenie zadnej plochy rohovky,  $PIC_F$  – okamžité najplytšie zakrivenie zadnej plochy rohovky,  $PIC_M$  – okamžité priemerné zakrivenie zadnej plochy rohovky,  $PACH_T$  – hrúbka rohovky v najtenšom bode,  $PACH_C$  – hrúbka rohovky v centre, ASTIG – astigmatizmus, COMA – kóma, CLMlaa – index veľkosti a uloženia kónusu

[10,11]. Signifikantné zlepšenie NKZO pozorovali taktiež aj Strmeňová et al. [15] a v štúdiu publikovanej roku 2015 Raiskup et al. [17].

Výsledky NZO v nami sledovanom súbore pacientov nepreukázali štatisticky významnú zmenu. Priemerné hodnoty NZO sa zmenili z 0,54 (Snellen) (0,267 logMAR)  $\pm$ 0,31 pred zákrokom na 0,58 (Snellen) (0,235 logMAR)  $\pm$ 0,34 po zákroku ( $p = 0,371$ ). Ani NKZO v našom prípade nepreukazujú štatisticky významnú zmenu v priebehu 12 mesiacov od zákroku CXL. Priemerne z 0,87 (Snellen) (0,06 logMAR)  $\pm$ 0,17 pred zákrokom a 0,89 (Snellen) (0,05 logMAR)  $\pm$ 0,18 pri  $p = 0,825$ .

Wollensak et al. komentoval výsledky svojej pilotnej tak, že indikátor úspešne uskutočneného CXL zákroku je signifikantný pokles maximálnej keratometrie ( $K_{max}$ ) [12]. Okrem  $K_{max}$  bolo pozorované pooperačné zníženie zakrivenia plochej, strmnej a priemernej keratometrie prednej a zadnej plochy rohovky spoločne s astigmatizmom rohovky [9]. My sme pozorovali štatisticky významné zníženie zakrivenia prednej plochy rohovky vo všetkých sledovaných parametroch – strmého (pred 45,95 Dpt  $\pm$ 1,51 po 45,67 Dpt  $\pm$ 1,43), plochého (pred 43,81  $\pm$ 1,47, po 43,48 Dpt  $\pm$ 1,53) aj priemerného (pred 44,89 Dpt  $\pm$ 1,4, po 44,57 Dpt  $\pm$ 1,35) zakrivenia. Avšak nepozorovali sme štatisticky významnú zmenu v zakriveniach strmnej (pred 6,99 Dpt  $\pm$ 0,58, po 7,04 Dpt  $\pm$ 0,54), plochej (pred 6,26 Dpt  $\pm$ 0,35, po 6,27 Dpt  $\pm$ 0,33), či priemeru (pred 6,59 Dpt  $\pm$ 0,46, po 6,62 Dpt  $\pm$ 0,4) zadnej plochy a ani astigmatizmu rohovky (pred 2,51 Dcyl  $\pm$ 1,49 a po zákroku 2,37 Dcyl  $\pm$ 1,49).

Priemerná hodnota COMA klesla z 1,1  $\mu$ m  $\pm$ 0,56 pred zákrokom na 1,04  $\mu$ m  $\pm$ 0,54 po zákroku. Táto zmena bola štatisticky signifikantná ( $p = 0,037$ ). Podobné výsledky zaznamenala aj talianska štúdia [11].

Zmena hodnoty CLMlaa nepreukázala, na rozdiel, od COMA, štatistickú významnosť. Jej hodnoty pred zákrokom bola 6,55 Dpt  $\pm$ 3,43 a po zákroku 6,03 Dpt  $\pm$ 2,75, pri  $p = 0,113$ .

Kedže hrúbka rohovky po CXL zákroku v mieste apexu už bola opakovane skúmaná [9,21,22], rozhodli sme sa zamerať na hrúbku rohovky v dvoch odlišných bodoch – v najtenšom mieste rohovky a v centre rohovky. Smadja et al. poukázali na signifikantný rozdiel v hrúbke rohovky medzi zdravými rohovkami a tými, ktoré sú postihnuté keratokónusom [20]. V oboch našich prípadoch došlo k poklesu hrúbky rohovky. Greenstein et al. popisali štatisticky významné zníženie hrúbky rohovky v najtenšom mieste [13]. V našom súbore sa štatisticky významná zmena pachymetrie v najtenšom bode potvrdila taktiež. Pred 471,79  $\mu$ m  $\pm$ 46,94 a po 463,41  $\mu$ m  $\pm$ 37,19 ( $p = 0,027$ ). Avšak opačné výsledky, ako tie naše, boli početne taktiež pozorované [9,11,14]. Pachymetria v centre rohovky nevykázala štatisticky významné zmeny (pred 507,69  $\mu$ m  $\pm$ 34,95, po 502,59  $\mu$ m  $\pm$ 29,18) pri  $p = 0,078$ . Merania hrúbky rohovky boli vykonávané prístrojom s dvomi Scheimpflugovými kamerami, predpokladáme preto presnejšie výsledky meraní pachymetrie. A to hlavne z dôvodu kratšieho času merania, čím sa znižuje pravdepodobnosť nárastu chyby spôsobenej pohybom oka ale dvojitým snímaním meraného miesta v čase merania.

## ZÁVER

Naša štúdia ukázala signifikantnú zmenu topografických parametrov prednej plochy rohovky po jej zosieťovaní u pacientov postihnutých progredujúcim keratokónusom. Táto zmena prednej plochy rohovky spojená so signifikantnou zmenou chyby vyššieho rádu kóma znamená obnovenie pravidelnejšieho tvaru (regularizáciu) rohovky a zmenu kvality zrakovéj ostrosti. Stabilizácia a zlepšenie parametrov rohovky dokazuje, že zosieťovanie rohovky metódou CXL je účinný spôsob na liečbu keratokónusu prinášajúcim nielen stabilizáciu a obmedzenie progresie ochorenia ale aj zlepšenie kvality zrakovéj ostrosti.

## LITERATURA

- Kuchynka P, et al. Oční lékařství. 1st ed. Praha (Česká republika): Grada Publishing, a.s.; 2007. Chapter 8, Rohovka;p 224.
- Veselý L, Choroby oka. 2. vydanie Martin (Československo): Osveta, n.p.; 1973. Chapter 6, Choroby rohovky;p 110.
- Rabinowitz YS. Keratoconus. Surv. Ophthalmol. 1998;42:297-319.
- Pantanelli S, MacRae S, Jeong TM, Yoon G. Characterizing the Wave Aberration in Eyes with Keratoconus or Penetrating Keratoplasty Using a High-Dynamic Range Wavefront Sensor. Ophthalmology. 2007;114:2013-2021.
- Seiler T, Hafezi F. Corneal Cross-Linking-Induced Stromal Demarcation Line. Cornea. 2006;25:1057-1059.
- Raiskup-Wolf F, Hoyer A, Spoerl E, Pillunat LE. Collagen crosslinking with riboflavin and ultraviolet - A light in keratoconus: long-term results. J Cataract Refract Surg 2008;34:796-801.
- Greenstein SA, Fry KL, Hersh PS. Corneal topography indices after corneal collagen crosslinking for keratoconus and corneal ectasia: One-year results. J Cataract Refract Surg 2011;37:1282-1290.
- Derakhshan A, Shandiz JH, Ahadi M, Daneshvar R, Esmaily H. Short-term outcomes of collagen crosslinking for early keratoconus. J Ophthalmic Vis Res 2011;6:155-159.
- Sedaghat M, Bagheri M, Ghavami S, Bamdas S. Changes in corneal topography and biomechanical properties after collagen crosslinking for keratoconus: 1-year results. The Middle East Afr J Ophthalmol 2015;2:212-219.
- Asri D, Touboul D, Fournié P et al. Corneal collagen crosslinking in progressive keratoconus: Multicenter results from the French National Reference Center for Keratoconus. J Cataract Refract Surg 2011;37:2137-43.
- Vinciguerra P, Albè E, Traza S et al. Refractive, topographic, tomographic, and aberrometric analysis of keratoconic eyes undergoing corneal cross-linking. Ophthalmology 2009;116:369-78.
- Wollensak G, Spoerl E, Seiler T. Riboflavin/ultraviolet-a-induced collagen crosslinking for the treatment of keratoconus. Am J Ophthalmol 2003;135:620-7.
- Greenstein SA, Shah VP, Fry KL, Hersh PS. Corneal thickness changes after corneal collagen crosslinking for keratoconus and corneal ectasia: One-year results. J Cataract Refract Surg 2011;37:691-700.
- Caporossi A, Mazzotta C, Baiocchi S, Caporossi T. Long-term results of riboflavin ultraviolet a corneal collagen cross-linking for keratoconus in Italy: the Siena eye cross study. Am J Ophthalmol. 2010 Apr;149(4):585-93. doi: 10.1016/j.ajo.2009.10.021
- Strmeňová E, Vlčková E, Michalčová L, et al. Corneal cross-linking v liečbe keratokónusu – výsledky a komplikácie v dvojročnom sledovaní. Čes. a slov. Oftal., 71, 2015, No 3, p. 158-168.

16. Kapitánová K, Žiak P. Vybrané ochorenia rohovky a ich vplyv na centrálnu zrakovú ostrosť. Health and soc. Work, 2018;13:4-14.
17. Raiskup F, Theuring A, Pillunat LE, Spoerl E. Corneal collagen cross-linking with riboflavin and ultraviolet-A light in progressive keratoconus: ten-year results. J Cataract Refract Surg. 2015;41:41-46.
18. Mahmoud AM, Roberts CJ, Lembach RG et al. CLMI The Cone Location and Magnitude Index. Cornea. 2008 May;27(4):480-487.
19. Arce C, GALILEI: Map Interpretation Guide. Software V. Port. Switzerland: Ziemer Ophthalmic Systems AG;2011.
20. Smadja D, Touboul D, Colin J. Comparative Evaluation of Elevation, Keratometric, Pachymetric and Wavefront Parameters in Normal Eyes, Subclinical Keratoconus and Keratoconus with a Dual Scheimpflug Analyzer. Int J Kerat Ect Cor Dis. 2012;1(3):158-166.
21. Pjano MA, Biscevic A, Grisevic S, Gabric I, Salkica AS, Ziga N. Pachymetry and Elevation Back Map Changes in Keratoconus Patients After Crosslinking Procedure. Med Arch. 2020;74(2):105-108. doi:10.5455/medarh.2020.74.105-108
22. Ambrósio R Jr, Alonso RS, Luz A, Coca Velarde LG. Corneal-thickness spatial profile and corneal-volume distribution: tomographic indices to detect keratoconus. J Cataract Refract Surg. 2006 Nov;32(11):1851-9. doi: 10.1016/j.jcrs.2006.06.025. PMID: 17081868

## RECENZE

# ENCYKLOPÉDIA OFTALMOLÓGIE


## ANTON GERINEC

Publikácia encyklopedickým a lexikónovým spôsobom s ilustratívnou fotodokumentáciou analyzuje na 456 stranách v širokých súvislostiach komplexnú náplň oftalmológie so stručným vysvetlením všetkých používaných odborných termínov týkajúcich sa okrem samotného odboru i všetkých súvisiacich vedných disciplín. Po krátkom predslove, úvode a veršovanom *Hymnuse na oftalmológiu* nasledujú 4 základné kapitoly.

**Prvá kapitola** sa zaoberá oftalmologickou fyziológiou t.z. normou. Predostiera podrobnú anatómiu, histológiu a elektrónovú mikroskopiu zrakového aparátu v exaktnej latinskej mutácii s adekvátnym slovenským prekladom. V ďalšej časti kapitoly autor rozoberá v abecedom usporiadaní všetky dôležité pojmy, termíny a poznatky oftalmologickej fyziológie, biofyziky, biochémie, embryológie a fylogény s patričným stručným vysvetlením každého odborného termínu.

**V druhej kapitole** je vlastná oftalmológia s vymenovanými všetkými súčasnými diagnostickými metódami, chorobnými nozologickými jednotkami a liečbou. Výnimočná pozornosť je venovaná najnovším génovým mutáciám mnohých chorôb. V kapitole je analyzované spektrum všetkých symptómov ochorení, na ktorý nadväzuje súbor všetkých chorobných jednotiek oka podľa jednotlivých štruktúr oka ako i systémových chorôb s oftalmologickou manifestáciou. Ochorenie každej štruktúry oka je klasifikované na podskupiny vrodené, zápalové, dystroficko-degeneratívne, tumorózne a systémové. Každé ochorenie oka má taktiež heslovité vysvetlenie. Kapitola je ukončená prehľadom konzervatívnej a chirurgickej liečby celého spektra chorôb i s vymenovaním prístrojovej techniky a chirurgického inštrumentária.

**Tretia kapitola** charakterizuje abecedne stovky dôležitých osobností medicíny a oftalmológie, ktorí za



takmer 3000 rokov prispeli k rozvoju oboru, vedy a písomníctva.

**Štvrtá kapitola** prezentuje niektoré súčasné dôležité oftalmologické dokumenty, najmä kritériá špecializačných skúšok, koncepciu oftalmológie, DRG a bodovník.

Publikácia predstavuje integrujúci pohľad na všetky atribúty oftalmológie súčasnosti i minulosti s presahom do iných súvisiacich disciplín a zdôrazňuje a popisuje exaktnú terminológiu. Komplexné chápanie odboru a správna medicínska terminológia je istou slabinou oftalmológov súčasnosti. Monografia má preto snahu podať problematiku komplexne v encyklopedickom rozsahu lexikónovým spôsobom a taktiež definovaním správnej terminológie zlepšiť verbálny a písomný prejav lekára. Tento koncept publikácie môže znamenať výraznú pomoc a isté vademecum nielen pre oftalmológa, ale i ostatných záujemcov o tento medicínsky odbor.