

CYKLOKRYOKOAGULÁCIA U SEKUNDÁRNÝCH NEOVASKULÁRNÝCH GLAUKÓMOV A NAŠE VÝSLEDKY

Tarková A.¹, Hejsek L.³, Jirásková N.¹, Studnička J.^{1,2}

¹Oční klinika LFUK a FN Hradec Králové

²VISUS, s.r.o., Police nad Metují

³Evropská oční klinika Lexum

Autori práce týmto prehlasujú, že vznik aj téma odborného článku a jeho zverejnenie nie je v rozpore záujmov, nie je podporené žiadnou farmaceutickou firmou a nebola zadaná inému časopisu ani inde vytlačená.

Do redakce doručeno dne: 24. 11. 2020

Přijato k publikaci dne: 7. 2. 2021



MUDr. Anna Tarková
Oční klinika Fakultní nemocnice
Hradec Králové
Sokolská 581
500 05 Hradec Králové
E-mail: anna.tarkova@fnhk.cz

SÚHRN

Ciel: Retrospektívne zhodnotiť použitie cyklokryokoagulácie (CCK) u sekundárnych neovaskulárnych glaukómov vykonaných na Očnej klinike Fakultnej nemocnice Hradec Králové v rokoch 2016–2019.

Materiál a metodika: V retrospektívnej práci bolo hodnotených 30 zákrokov 26 očí 24 pacientov. Vstupné hlavné kritériá boli prítomnosť sekundárneho neovaskulárneho glaukómu pri diabete alebo na podklade oklúzie retinálnej artérie alebo žily a následnej dispenzarizácie pacienta 1. a 6. mesiac od operácie. Hodnotené parametre boli: najlepšie korigovaná zraková ostrosť (NKZO), hodnota vnútroočného tlaku (VOT), údaje o bolestivosti a zmena počtu účinných látok antiglaukómovej terapie.

Výsledky: Priemerný vek pacientov v dobe prevedenia zákroku bol 61 rokov (v rozmedzí 22–85 rokov). Priemerný počet zákrokov na 1 oku bol 1,15 z celkového počtu 30 zákrokov 26 očí 24 pacientov. Najčastejšia indikácia k vykonaniu CCK pri sekundárnom glaukóme – cievne komplikácie pri diabete boli u 21 očí a po oklúzii sietnicovej žily alebo artérie v 9 prípadoch. Dvaja pacienti mali v priebehu jedného roka operované obe oči. Traja pacienti podstúpili dva zákroky na tom istom oku v priebehu skúmaného obdobia. Jeden z nich mal dva zákroky na oboch očiach. Priemerná hodnota počtu účinných látok antiglaukomatik klesla z hodnoty 3,10 na 2,87 po 1. mesiaci ($p = 0,318$) a po 6. mesiacoch bola 2,6 ($p < 0,05$). Priemerná hodnota VOT klesla z hodnoty 34,67 mmHg na 18,43 mmHg po 1. mesiaci ($p < 0,05$) a po 6. mesiacoch na 17,90 mmHg ($p < 0,05$). Priemerná hodnota NKZO stúpla z hodnoty 0,135 na 0,138 po 1. mesiaci ($p = 0,444$) a po 6. mesiacoch klesla na 0,096 ($p = 0,170$). Po 1 mesiaci od zákroku zostala priemerná hodnota bolesti rovnaká ako priemerná hodnota bolesti pred zákrokom. Po 6. mesiacoch od zákroku ani jeden pacient neudával bolesť.

Záver: Naše výsledky korešpondujú s výsledkami ostatných autorov vo svetovej literatúre. Štatisticky významný rozdiel sme dokázali v znížení počtu účinných látok antiglaukomatik a znížení vnútroočného tlaku po 6 mesiacoch od zákroku. Všetci pacienti po zákroku prestali udávať bolesť.

Kľúčové slová: sekundárny neovaskulárny glaukóm, cyklokryokoagulácia, vnútroočný tlak, vizus, bolesť, antiglaukómová terapia

SUMMARY

CYCLOCRYOCOAGULATION IN SECONDARY NEOVASCULAR GLAUCOMA AND OUR RESULTS

Purpose: To retrospectively evaluate the use of cyclocryocoagulation (CCK) in secondary neovascular glaucomas performed at the Department of Ophthalmology, Faculty of Medicine, Charles University and University Hospital Hradec Králové in the years 2016–2019.

Material and methods: In a retrospective study, 30 procedures of 26 eyes of 24 patients were evaluated. All patients underwent CCK surgery. The main entry criteria were the presence of secondary neovascular glaucoma in diabetes or on the basis of occlusion of the retinal artery or vein and subsequent dispensarization of the patient in the 1st and 6th month after the operation. The parameters evaluated were: the best-corrected visual acuity (BCVA), intraocular pressure value (IOP), data of pain and change in the number of active substances of antiglaucoma therapy.

Results: The mean age of patients at the time of the procedure was 62 years (range 22–85 years). The average number of procedures per eye was 1.15 out of a total of 30 procedures, 26 eyes were performed on 24 patients. The most common indication for CCK in secondary glaucoma-vascular complications in diabetes were in 21 procedures, vascular complications – after occlusion of the retinal vein or artery were in 9 cases. Two patients had both eyes operated on within one year. Three patients underwent two procedures on the same eye during the study period. One of them had two procedures on both eyes. The average value of the number of active substances of antiglaucoma drugs decreased from 3.10 to 2.87 after the 1st month ($p = 0.318$) and after 6 months it was 2.6 ($p < 0.05$). The average IOP value decreased from 34.67 mmHg to 18.43 mmHg after the 1st month ($p < 0.05$) and after 6 months to 17.90 mmHg ($p < 0.05$). The mean value of BCVA increased from 0.135 to 0.138 after the 1st month ($p = 0.444$) and after 6 months it decreased to 0.096 ($p = 0.170$). One month from the procedure, the average value of pain remained the same as the pre-surgery average value of the pain. No patients reported pain 6 months after the procedure.

Conclusion: Our results correspond to the results of large clinical studies. We showed a statistically significant difference in the reduction of the number of active substances of antiglaucoma drugs and the reduction of intraocular pressure after 6 months after the procedure. All patients stopped reporting pain after the procedure.

Key words: secondary neovascular glaucoma, cyclocryocoagulation, intraocular pressure, vision, pain, antiglaucoma therapy

Čes. a slov. Oftal., 77, 2021, No.3, p 138–143

ÚVOD

Sekundárny glaukóm označuje akúkoľvek formu glaukómu, v ktorej je identifikovateľná príčina zvýšeného očného tlaku, čo vedie k poškodeniu zrakového nervu a strate zraku. Glaukóm sa môže vyvinúť niekoľko rokov po nástupe získaného stavu, ktoré môžu primárne zahŕňať oko alebo byť súčasťou systémového ochorenia. Preto je dôležité byť si vedomý týchto vzťahov. Mechanizmy vedúce ku glaukómu sú vo všeobecnosti podobné tým, ktoré sa vyskytujú vo vrodených stavoch, a viac ako jeden mechanizmus môže prispieť k rozvoju glaukómu alebo k jeho progresii. Tak ako pri primárnom glaukóme, aj sekundárny glaukóm môže byť s otvoreným alebo so zatvoreným uhlom a môže sa vyskytnúť na jednom oku alebo obojstranne [1].

Neovaskulárny glaukóm je závažné očné ochorenie klasifikované ako sekundárny glaukóm. Je spôsobený množstvom očných a systémových stavov, ktoré zdieľajú spoločný prvok ischémiu alebo hypoxiu sietnice, ktorý iniciuje následné uvoľnenie faktorov angiogenézy. Je charakterizovaný zvýšeným vnútroočným tlakom v dôsledku neovaskularizácie vyskytujúcej sa v iridokorneálnom uhle a dúhovke. Najbežnejšími príčinami neovaskulárneho glaukómu sú diabetická retinopatia a oklúzia centrálnej retinálnej žily, krčnej tepny a centrálnej retinálnej artérie. Zriedkavejšie môže byť na podklade očných nádorov, úrazov a uveitíd. Včasná diagnostika a liečba tohto ochorenia je dôležitá [2,3]. Typ liečby závisí od základnej príčiny, ale zvyčajne zahŕňa konzervatívnu liečbu, laserovú alebo konvenčnú chirurgiu.

Cyklodeštruktívne metódy sa tradične používajú u glaukómov, ktoré sú refraktérne na liekovú a chirurgickú terapiu [4]. Vedú k zníženiu vnútroočného tlaku (VOT) znížením produkcie vnútroočnej tekutiny ciliárnym telesom. Existujú tri základné prístupy k cyklodeštrukcii: cyklokryokoagulácia (CCK), trans-sclerálna laserová cykloablácia a endoskopická laserová cykloablácia. Všetky tri techniky majú spoločný cieľ znížiť množstvo vnútroočnej tekutiny a všetky zdieľajú možné vedľajšie účinky zápalu (vrátane novej sympatickej oftalmie), neúčinnnej liečby a nadmernej liečby s výslednou hypotóniou alebo dokonca ftýzou bulbu. Hoci neexistuje jednotná dohoda, väčšina chirurgov si vyhradzuje cykloablačné postupy pre prípady refraktérnych glaukómov, alebo tam, kde nie sú vhodné pre postupy, ktoré zlepšujú odtok vnútroočnej tekutiny, ako je napríklad operácia uhla, glaukómové drenážne implantáty a trabekulektómia [5].

Prvé chirurgické metódy na redukovanie tvorby vnútroočnej tekutiny poškodením ciliárneho telieska sa datujú do začiatku dvadsiateho storočia. Bietti v roku 1950 opísal cyklokryoterapiu na zníženie VOT. Tento postup bol však spojený s ťažkou bolesťou. Aj keď mechanizmus zmrazenia nebol populárny až do roku 1968, kedy Roetth demonštroval úspešnosť CCK na pacientoch s nekontrolovateľným VOT. Následne sa stala akceptovanou a široko používanou metódou [6,7,8]. Až donedávna však cyklodeštruktívne postupy (napr. CCK a transsklerálna

fotokoagulácia diódovým laserom) boli rezervované pre pacientov s refraktérnym glaukómom s nízkou zrakovou ostrosťou. Rozvíjajúce sa technologické inovácie viedli k rozvoju sľubných, bezpečnejších a menej deštruktívnych techník, ako napríklad mikropulzná diódová cyklofotokoagulácia, endoskopická cyklofotokoagulácia a ultrazvuková cyklodeštrukcia. Tieto novšie metódy sa skôr využívajú u pacientov s menej závažným glaukómom a dobrým vizuálnym potenciálom [9].

CCK zahŕňa zmrazenie ciliárneho telesa z externého prístupu. Počas opakovaných cyklokryoterapií je potrebné dbať na to, aby aspoň jeden kvadrant nebol liečený, pretože pri nadmernej liečbe môže vzniknúť chronická hypotónia alebo ftýza bulbu [5].

Cieľom práce je zhodnotiť vlastné výsledky riešenia refraktérnych sekundárnych glaukómov cyklokryokoaguláciou.

MATERIÁL A METODIKA

V retrospektívnej práci bolo hodnotených 30 zákrokov, 26 očí, 24 pacientov. Z toho bolo 8 žien (33,3 %) a 16 mužov (66,7 %). Dvaja pacienti mali v priebehu jedného roka operované obe oči. Traja pacienti mali v priebehu skúmaného obdobia dva zákroky kvôli tomu istému dôvodu na tom istom oku. Jeden z nich mal dva zákroky na oboch očiach. V stanovenom sledovacom období bol robený zákrok CCK na našej klinike celkom 116krát. Počet zákrokov, ktoré sme zo súboru vyradili, bol 86. Pacienti boli zo súboru vyradovaní pokiaľ nemali diagnózu sekundárneho neovaskulárneho glaukómu alebo nedochádzali na pravidelné očné kontroly na našu kliniku. Všetci pacienti podstúpili operačný zákrok CCK na Očnej klinike Fakultnej nemocnice Hradec Králové v rokoch 2016–2019.

Vstupné hlavné kritériá pre zaradenie do súboru boli prítomnosť sekundárneho neovaskulárneho glaukómu pri diabete alebo na podklade oklúzie retinálnej artérie alebo žily a následná dispenzarizácia pacienta 1. a 6. mesiac od operácie. Hodnotené parametre boli retrospektívne a to: najlepšie korigovaná zraková ostrosť (NKZO), hodnota VOT, údaje o bolestivosti a zmena antiglaukómovej terapie. Od každého pacienta bol získaný informovaný súhlas.

Najlepšie korigovaná zraková ostrosť bola hodnotená Snellenovými optotypmi a pre lepší štatistický výstup prepočítaná podľa Freiburgskej klasifikácie [10].

Subjektívne hodnotená bolesť bola v rozsahu 0–4 (0 – žiadna, 1 – mierna, 2 – stredná, 3 – silná a 4 – neznesiteľná bolesť).

Vnútroočný tlak bol meraný bezkontaktné, v prípade nezrovnalostí aplanačne.

Zákrok CCK bol robený prístrojom CRYO-S Classic (model: OFTAL, výrobca Metrum CryoFlex). Zákrok bol robený rôznymi operatérmi v retrobulbárnej anestézii pri teplote udávanej výrobcom -72°C . Doba mrazenia bola 60 sec. Miesto zákroku bolo v 20 prípadoch rovnaké – 6 kryo bodov v dolnej polovici. Štyri zákroky mali 6 kryo bodov v oboch temporálnych kvadrantoch, dva zákroky mali 6 kryo bodov v nazálnej polovici, jeden zákrok

mal 7 kryto bodov v temporálnom a dolnom kvadrante, jeden zákrok mal 4 kryto body v dolnej polovici, jeden zákrok mal 7 kryto bodov v oboch dolných kvadrantoch a pri jednom zákroku bolo aplikovaných 8 kryto bodov medzi č. 2 a 10.

Výsledky boli štatisticky zhodnotené nasledujúcim spôsobom: Normalita dát bola testovaná pomocou Shapiro-Wilkovho testu. Zmena terapie, zrakové ostrosti a tlaku pred zákrokom a po 1 mesiaci a 6 mesiacoch po zákroku boli posúdené pomocou dvojjvýberového párového Wilcoxonovho testu a Znamienkového testu. Iba v jednom prípade 1 mesiac po operácii pri tlaku mali údaje normálne rozdelenie a bol použitý T test. Všetky testy boli spracovávané na hladine významnosti $p = 0,05$.

VÝSLEDKY

Priemerný vek pacientov v dobe podstúpenia zákroku bol 61 rokov (v rozmedzí 22–85 rokov). Na pravom oku bol zákrok robený 20krát a na ľavom oku bol 10krát z celkového počtu 30 zákrokov 26 očí 24 pacientov.

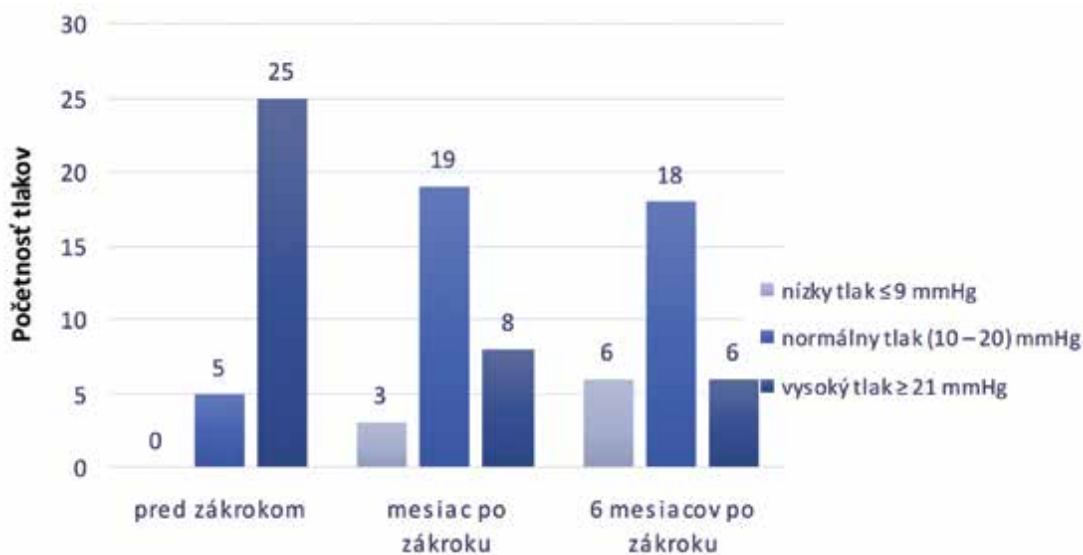
Najčastejšia indikácia k vykonaniu CCK pri sekundárnom glaukóme – cieвне komplikácie pri diabete boli u 21 zákrokov, cieвне komplikácie – po oklúzií sietnicovej žily alebo artérie v 9 prípadoch.

Celkom 23 pacientov podstúpilo okrem zákroku CCK aj laserové ošetrovanie sietnice. Jeden pacient mal neskôr laserové ošetrovanie sietnice na oboch očiach. Jeden pa-

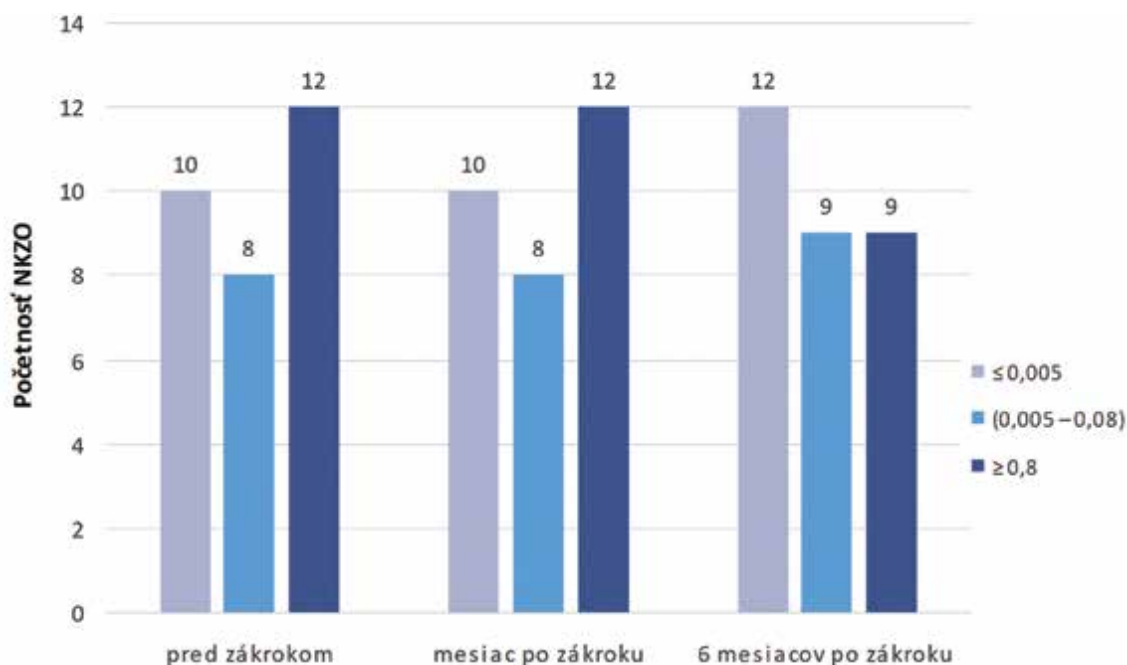
Tabulka 1. Údaje najlepšie korigovanej zrakové ostrosti a vnútroočného tlaku pred zákrokom a v priebehu pooperačných kontrol, ktoré sme následne štatisticky spracovávali

Pacient	NKZO pred	VOT pred	NKZO po 1 mesiaci	VOT po 1 mesiaci	NKZO po 6 mesiaci	VOT po 6 mesiaci
1.	0,03	30	0,167	27	0,16	18
2.	0,005	56	0,005	28	0,005	24
3.	0,5	20	0,4	14	0,005	19
4.	0,004	32	0,004	19	0,014	13
5.	0	18	0	16	0	13
6.	0,1	38	0,014	20	0,02	44
7.	0,005	58	0,03	9	0,05	10
8.	0,03	32	0,02	15	0,015	15
9.	0,5	32	0,8	26	0,167	20
10.	0,25	28	0,25	14	0,317	14
11.	0,167	32	0,313	22	0,5	25
12.	0,005	11	0,005	5	0,003	6
13.	0,014	34	0,005	18	0,005	6
14.	0,5	33	0,5	25	0,5	16
15.	0,25	30	0,167	18	0,317	20
16.	0,04	26	0,03	20	0,003	15
17.	0,06	59	0,4	20	0,05	12
18.	0,4	55	0,05	15	0,06	8
19.	0,16	30	0,12	17	0,12	3
20.	0,4	16	0,32	25	0,32	20
21.	0,003	28	0,005	9	0,003	33
22.	0,2	35	0,15	20	0,16	36
23.	0,014	48	0,02	11	0,014	7
24.	0,003	55	0,003	32	0,003	40
25.	0,05	23	0,04	20	0,03	10
26.	0,004	33	0,005	20	0,003	24
27.	0,003	40	0,003	10	0,003	18
28.	0,003	42	0,003	21	0,003	21
29.	0,02	50	0,02	22	0,02	19
30.	0,333	16	0,3	15	0,005	8

NKZO - najlepšie korigovaná zraková ostrosť
VOT - vnútroočný tlak



Graf 1. Rozdelenie početnosti nameraných hodnôt tlakov pred zákrokom a v priebehu pooperačných kontrol



Graf 2. Rozdelenie početnosti nameraných hodnôt najlepšie korigovanej zrakovéj ostrosti pred zákrokom a v priebehu pooperačných kontrol, NKZO - najlepšie korigovaná zraková ostrosť

cient mal CCK na oboch očiach, ale laserové ošetrenie podstúpil iba na jednom oku.

Priemerná hodnota počtu účinných látok antiglaukomatík klesla z hodnoty 3,10 na 2,87 po 1. mesiaci ($p = 0,318$) a po 6. mesiacoch bola 2,6 ($p < 0,05$). Po 1. mesiaci zostali dvaja pacienti bez terapie a po 6. mesiacoch zostali traja pacienti bez liečby.

Priemerná hodnota VOT klesla z hodnoty 34,67 mmHg na 18,43 mmHg po 1. mesiaci ($p < 0,05$) a po 6. mesiacoch na 17,90 mmHg ($p < 0,05$) (Tabuľka 1, Graf 1).

Priemerná hodnota NKZO stúpla z hodnoty 0,135 na 0,138 po 1. mesiaci ($p = 0,444$) a po 6. mesiacoch klesla na 0,096 ($p = 0,170$). Maximálna hodnota sa

zvýšila z 0,5 na 0,8 po mesiaci a po 6. mesiacoch sa už nezmenila. Pacient, ktorý podstúpil zákrok pre slepý dolorózny bulbus, jeho vízus v priebehu sledovacieho obdobia zostal nezmenený (Tabuľka 1, Graf 2).

Po 1. mesiaci od zákroku zostala priemerná hodnota bolesti zhodná s hodnotou bolesti pred zákrokom (0,23). Maximálna hodnota bolesti pred zákrokom bola 2 u 2 pacientov a 1 u 3 pacientov. Minimálna hodnota bolesti pred zákrokom bola 0. Po 1. mesiaci hodnoty bolesti 1 mali 5 pacienti a hodnotu bolesti 2 mal 1 pacient. Po 6. mesiacoch od zákroku ani jeden pacient neudával bolesť.

DISKUSIA

Sekundárne glaukómy sú relatívne častou príčinou slepoty. Včasná diagnóza a rýchle zahájenie liečby sú nevyhnutné na zabránenie nezvratnej straty zraku v dôsledku sekundárneho glaukómu [11]. V našej skupine pacientov v sledovanom období pred zákrokom a po zákrokoch nedošlo ku štatisticky významným zmenám zrakovej ostrosti. Mierne zhoršenie NKZO po šiestich mesiacoch bolo štatisticky nevýznamné.

Cyklokryokoagulácia reprezentuje dobrú metódu liečby pokročilých, inadekvátne kontrolovaných glaukómov, so subjektívnymi príznakmi (bolesti očí alebo hlavy), kedy ostatné metódy zlyhali. Dokáže v správnom načasovaní zamedziť vzniku seriózných komplikácií. Napriek tomu, že cyklokryoterapia nie je vždy účinná, je ambulantnou chirurgickou technikou ľahko aplikovateľnou, neinvazívnou, nákladovo efektívnou a pri rezistentnom chronickom glaukóme sa môže opakovať [12,13,14,15]. Do našej vzorky sme vybrali pacientov, ktorým sa nedarilo kompenzovať VOT pri maximálnej možnej lokálnej i celkovej terapii so subjektívnymi príznakmi bolesti. Po 6. mesiacoch od zákroku už žiadny pacient neudával bolesti očí.

V prípade neúspechu samostatnej CCK je možné dosiahnuť kompenzáciu VOT doplnením transklerálnej panretinálnej fotokoagulácie (TPK) [16]. Metóda TPK v kombinácii s CCK dáva lepšie výsledky ako samostatný výkon CCK [17]. Laserové ošetrenie sietnice v druhej dobe v našom súbore malo 29 zákrokov, 23 pacientov, čo je 25 očí.

Herde a kol. dokumentoval, že cyklokryoterapia spôsobila štatisticky významné zníženie VOT s primárnym alebo sekundárnym glaukómom [18]. Rovnaký štatisticky významný výsledok sa podarilo dokázať aj v našej skupine pacientov, kde sme dosiahli zníženie VOT po 6. mesiacoch na 17,90 mmHg ($p < 0,05$).

Do nášho súboru pacientov sme vzali iba pacientov so sekundárnymi neovaskulárnymi glaukómami na poklade komplikácii pri cukrovke alebo cievnych komplikácií – po oklúzií sietnicovej žily alebo artérie. Fili a kol. publikoval účinnosť kombinácie CCK a intravitreálnej aplikácie bevacizumabu v liečbe dekompenzovaného neovaskulárneho glaukómu s nízkou zrakovou ostrosťou a bolestivým bulbom [19]. Nám bol postačujúci zákrok CCK, s ktorým sa nám podarilo znížiť hodnoty VOT po 6. mesiacoch na 17,90 mmHg ($p < 0,05$) a počtu účinných látok antiglaukómovej terapie, ktorá po 6. mesiacoch bola 2,6 ($p < 0,05$). Naše výsledky potvrdzuje Heuring a kol., ktorý uvádza, že cyklokryochirurgia je efektívna metóda na zníženie VOT v pokročilom, refraktérnom glaukóme, kedy ostatné metódy zlyhali (vrátane operačných). V ich súbore 76 očí 75 pacientov predoperačne boli hodnoty tlaku 44,7 \pm 2,6 mmHg na hodnoty 15,6 \pm 6,5 mmHg po 12–36 mesia-

och [20]. Kovacic a kol. publikoval 6. mesačné výsledky u pacientov, ktorí podstúpili zákrok CCK. Autori dokázali, že VOT a bolestivosť bulbu boli signifikantne nižšie ako pred zákrokom. V ich vzorke bolo 70 pacientov, ktorí boli rezistentní na liečbu a chirurgické intervencie a následne podstúpili zákrok CCK. Pred zákrokom mali priemerný VOT 44,8 mmHg, po zákroku bolo vidieť tendenciu klesania VOT až na konečných 19,9 mmHg 180 dní po zákroku. Zákrok nemá žiadny efekt na zlepšenie NKZO [21]. Pomer riziko a úspech sa zdá byť akceptovateľný. To píše aj vo svojom článku Benson a Nelson, kde ich výsledky ukazujú, že cyklokryoterapia poskytuje dobrú úľavu od bolesti pri dobrej regulácii tlaku pri rôznych typoch glaukómov. Aj keď existuje zjavná vysoká miera komplikácií, strata zraku a ftýza bulbu sa nedajú priamo pripísať postupu, pretože ide o oči so zlou prognózou [22]. K tomu istému záveru sme sa dostali pri spracovávaní výsledkov nášho súboru. Žiadny pacient po 6 mesiacoch neudával bolesť, znížil sa počet účinných látok antiglaukómovej terapie na 2,6 ($p < 0,05$), pri ktorých sa nám hodnoty VOT podarilo vo väčšine prípadov kompenzovať.

V poslednej dobe prichádza do popredia liečby sekundárných glaukómov cyklofotokoagulácia. Tzamalís a kol. porovnávali výsledky zníženia VOT a účinnosti liečby u pacientov. Ukázalo sa, že diódová laserová cyklofotokoagulácia aj cyklokryoterapia sú bezpečné a účinné metódy znižovania VOT u pacientov s refraktérnym glaukómom [23].

ZÁVER

V našej retrospektívnej štúdií sme hodnotili efekt cyklokryokoagulácie u sekundárných neovaskulárných glaukómov so zameraním na bolesť, VOT, NKZO a zmeny počtu účinných látok antiglaukomatík v rokoch 2016–2019 vykonaných na našej klinike. Naše výsledky korešpondujú s výsledkami zahraničných autorov, avšak tieto výsledky sú limitované retrospektívnym sledovaním a menším súborom pacientov. Ďalším faktorom komplikujúcim zberanie údajov bolo to, že intervaly kontrol pacientov neboli vždy pravidelné a niekedy po vykonaní zákroku sa pacienti na kontrolu na našu kliniku už nedostavili. Kvôli čomu, sme pacientov následne zo súboru vyradovali a z celkového počtu zákrokov 116 zákrokov nám zoslalo iba 30 zákrokov, ktoré sme mohli následne spracovávať. Naše výsledky ukazujú, že cyklokryokoagulácia zostáva naďalej účinnou technikou na zníženie VOT pri sekundárnom neovaskulárnom glaukóme refraktérnom na konzervatívnu terapiu. Táto technika má potenciál odstrániť bolesť, ale nedochádza k zlepšeniu zrakových funkcií. Čím sme potvrdili výsledky už publikovaných štúdií.

LITERATURA

1. Edmunds B, Loh AR, Fenerty C, Papadopoulos M. Secondary Glaucoma: Glaucoma Associated with Acquired Conditions. American Academy of Ophthalmology [online]. 12.11.2015 [cit. 16.7.2020]. Available from: <https://www.aao.org/disease-review/secondary-glaucoma-glaucoma-associated-with-acquir>
2. Konareva-Kostianeva M. Neovascular glaucoma. Folia Med (Plovdiv). 2005;47:5-11.

3. Barac IR, Pop MD, Gheorghe AI, Taban C. Neovascular Secondary Glaucoma, Etiology and Pathogenesis. *Rom J Ophthalmol*. 2015;59:24-28.
4. Huang G, Lin SC. When should we give up filtration surgery: indications, techniques and results of cyclodestruction. *Dev Ophthalmol*. 2012;50:173-183.
5. Bitrian E, Freedman SF. Glaucoma: Cyclodestruction. *American Academy of Ophthalmology* [online]. 08.11.2015 [cit. 15-7-2020]. Available from: <https://www.aao.org/disease-review/glaucoma-cyclodestruction>
6. Bietti G. Surgical Intervention on the Ciliary Body; New Trends for the Relief of Glaucoma. *J Am Med Assoc*. 1950;142:889-897.
7. Leffler CT. *The History of Glaucoma*. Wayenborgh Publishing, 2020. s. 538. ISBN: 978-90-6299-467-0.
8. Roeth A. Cryosurgery for the treatment of advanced chronic simple glaucoma. *Trans Am Ophthalmol Soc*. 1968;66:45-61.
9. Dastiridou AI, Katsanos A, Denis P, et al. Cyclodestructive Procedures in Glaucoma: A Review of Current and Emerging Options. *Adv Ther*. 2018;35:2103-2127.
10. Schulze-Bolsen K, Feltgen N, Burau H, Hansen L, Bach M. Visual Acutities "Hand Motion" and "Counting Fingers" Can Be Quantified with the Freiburg Visual Acuity Test. *Investigative Ophthalmology & Visual Science*. 2006;47:1236-1240.
11. Dubey S, Jain K, Mukherjee S, et al. Current Profile of Secondary Glaucoma in a Northern India Tertiary Eye Care Hospital. *Ophthalmic Epidemiol*. 2019;26:200-207.
12. Kim BS, Kim YJ, Seo SW, Yoo JM, Kim SJ. Long-term Results from Cyclocryotherapy Applied to the 3O'clock and 9O'clock Positions in Blind Refractory Glaucoma Patients. *Korean J Ophthalmol*. 2015;29:47-52.
13. Klemm M, Harbeck W, Kohlhass M. Cyclocryocoagulation in treatment of special types of glaucoma. *Ophthalmologe*. 1995;92:556-559.
14. Meyer JH, Soriano JM, Janknecht P, Funk J. Results of cyclocryocoagulation. *Klin Monbl Augenheilkd*. 1994;205:14-18.
15. Nicaeus T, Derse M, Schlote T, Erb C, Rohrbach JM, Thiel HJ. Cyclocryocoagulation in Treatment of Therapy Refractory Glaucoma: A Retrospective Analysis of 185 Cryocoagulation Procedures. *Klin Monbl Augenheilkd*. 1999;214:224-230.
16. Řehák J, Vymazal M. Naše pětileté zkušenosti v léčbě neovaskulárního glaukomu kryokoagulací. I. Vývoj nitroočního tlaku. [5 years' experience in the treatment of neovascular glaucoma using cryocoagulation. I. Development of intraocular pressure]. *Cesk Oftalmol*. 1992;48:281-285. Czech.
17. Rehak J, Vymazal M. Neovascular Glaucoma with Closed Anterior Chamber Angle Treated With Cryotherapy. *Klin Monbl Augenheilkd* 1994;204:20-23.
18. Herde J. Relevance of Long-Term Follow-Up of Cyclocryocoagulation. *Ophthalmologe*. 1999;96:772-776.
19. Fili S, Kohlhaas M, Schilling H, Ligges U, Zelo I. Surgical treatment of neovascular glaucoma. *Klin Monbl Augenheilkd*. 2014;231:1230-1238.
20. Heuring AH, Hütz WW, Hoffmann PC, Eckhardt HB. Cyclocryotherapy in neovascular glaucoma and non-neovascular glaucoma. *Klin Monbl Augenheilkd*. 1998;213:213-219.
21. Kovacic Z, Ivanisević M, Rogosić V, Plavec A, Karelović D. Cyclocryocoagulation in treatment of neovascular glaucoma. *Lijec Vjesn*. 2004;126:240-242.
22. Benson MT, Nelson ME. Cyclocryotherapy: A Review of Cases Over a 10-year Period. *Br J Ophthalmol*. 1990;74:103-105.
23. Tzamalīs A, Pham DT, Wirbelauer C. Diode Laser Cyclophotocoagulation Versus Cyclocryotherapy in the Treatment of Refractory Glaucoma. *Eur J Ophthalmol*. 2011;21:589-596.