

PORANĚNÍ OBOU OČÍ SPOLU S OBOUSTRANNOU ZLOMENINOU SPODINY OČNICE ZPŮSOBENÉ VYSOKOTLAKÝM PROUDEM VODY Z POŽÁRNÍ HADICE U 16LETÉ DÍVKY – HASIČKY. KAZUISTIKA

Štěpánková J.¹, Cendelín J.^{1,2}, Arendáč J.¹, Mixová D.³, Šimsová M.⁴, Hubáček M.⁵, Dotřelová D.¹, Hložánek M.¹

¹Oční klinika dětí a dospělých 2. LF UK a FN Motol

²Oční centrum OFTA, Plzeň

³Klinika anesthesiologie, resuscitace a intenzivní medicíny 2. LF UK a FN Motol

⁴Klinika dětské chirurgie 2. LF UK a FN Motol

⁵Stomatologická klinika dětí a dospělých 2. LF UK a FN Motol

Autoři práce prohlašují, že vznik a téma odborného sdělení není ve střetu zájmu a není podpořeno farmaceutickou firmou. Práce nebyla nabídnuta jinému časopisu ani jinde otištěna s výjimkou výše uvedených sjezdových abstrakt.

Poděkování

Autoři děkují pacientce a její rodině za poskytnutí portrétových fotografií před úrazem a po něm.

Podpořeno projektem (Ministerstva zdravotnictví) koncepčního rozvoje výzkumné organizace 00064203 (FN MOTOL) a CZ.2.16/3.1.00/24022

Předneseno na XXVIII. výročním sjezdu České oftalmologické společnosti ČLS JEP, a současně prvním výročním sjezdu České oftalmologické společnosti ČLS JEP pořádaném „hybridní“ formou online, 17.–19. září 2020.

Do redakce doručeno dne: 5. 11. 2020

Přijato k publikaci dne: 12. 1. 2021



MUDr. Jana Štěpánková
Oční klinika dětí a dospělých
2. LF UK a FN
V Úvalu 84
Praha 5 - Motol, 150 08
E-mail: jana.stepankova@lfmotol.cuni.cz

SOUHRN

Cíl: Cílem práce je referovat o případě oboustranného poranění očí a oboustranné fraktuře spodiny očníce způsobené vysokotlakým proudem vody z hasičské hadice u šestnáctileté dívky v průběhu soutěže mladých hasičů.

Metody: Uvádíme kazuistiku 16leté pacientky, která utrpěla oboustranné zhmoždění, edém a laceraci horních očních víček, laceraci obou bulbárních spojivek, kontuzi obou očních bulbů, levého optického nervu a oboustrannou frakturu spodiny očníce.

Výsledky: Vstupní oční vyšetření odhalilo zrakovou ostrost pohyb na pravém a žádné vnímání světla na levém oku. Nitrooční tlak byl velmi nízký na obou očích. Oční pohyblivost byla redukována, zejména na levém oku. Lacerace horních víček a spojivky vyžadovaly chirurgické řešení. Reparace lacerace horního slzného kanálku levého oka nebyla provedena. Paralytická mydriáza a ztráta akomodace obou očí trvá po celou dobu sledování. Chirurgicky byla řešena levostranná zlomenina spodiny očníce, pohyblivost pravého oka se upravila spontánně. Traumatická katarakta se na levém oku vytvořila rok po vlastním úrazu a vyžadovala chirurgické řešení zahrnující implantaci zadněkomorové nitrooční čočky a iridoplastiku. Pravá čočka zůstala čirá. Masivní zjizvení sítnice a cévnatky v dolních partiích obou sítnic spolu s makulou snížilo nejlepší korigovanou zrakovou ostrost pravého oka na 0,15 a levého oka na 0,08. Nitrooční tlak je ve fyziologických mezích bez nutnosti terapie. Sledovací doba je tři roky.

Závěr: Tato kazuistika je prvním popsáním případem pacienta s hydraulickým poškozením očí v dětském věku a při sportu.

Klíčová slova: vysokotlaký proud vody, kontuze oka, děti, zlomenina spodiny očníce, traumatická katarakta

SUMMARY

BILATERAL EYE INJURY WITH BILATERAL BLOWOUT FRACTURE CAUSED BY A HIGH-PRESSURE WATER JET IN 16-YEAR-OLD FIREMAN GIRL. CASE REPORT

Purpose: The aim is a report of a case of bilateral eye injury with bilateral blowout fracture caused by a high-pressure water jet from a fire hose in 16-years old girl during a competition for young fire fighters.

Methods: We present a case report of a 16-years old female patient presenting with bilateral extensive eyelid contusion, oedema and lacerations of upper eyelids, lacerations of bulbar conjunctiva, contusion of both eyes, left optic nerve and bilateral blow out fractures of orbits.

Results: The initial ocular examination revealed "hand motion" in the right eye and no sensation of light on the left eye. Intraocular pressure was low on both eyes. Motility of both eyes was reduced, especially on the left eye. Lacerations of eyelids and conjunctiva required surgical approach. No repair of the upper canaliculus of the left eye was attempted. Paralytic mydriasis and loss of lens accommodation in both eyes did not change throughout follow-up period. Surgical approach required left blowout fracture, ocular motility of the right eye improved spontaneously. Traumatic cataract developed on the left eye within 1 year after injury and required cataract surgery and posterior capsule lens implantation, the right lens remain clear. A massive scaring of retina and choroid in inferior parts of eyes and in a macula reduced the best-corrected visual acuity on the right eye to 0.15 and on the left eye to 0.08. Intraocular pressure is within normal limits without any glaucoma therapy. Follow up period is three years.

Conclusion: This is the first reported case of child with eye injury caused by a high-pressure water jet and during a sport activity.

Key words: high-pressure water jet, contusion of eye, children, blowout fracture, traumatic cataract

Čes. a slov. Oftal., 77, 2021, No. 2, p. 88–93

ÚVOD

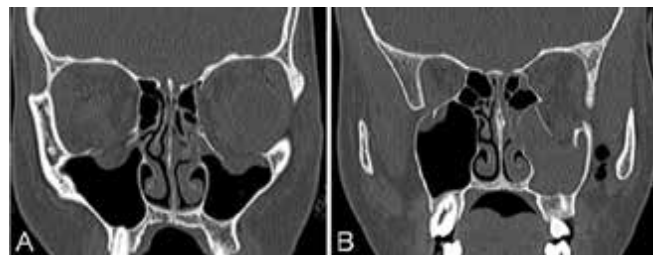Tlakový proud vody může být zdrojem poranění víček, slzných cest, očí i očních. Jako zdroj tohoto poranění byla popsána různá průmyslová [1,2] i zemědělská zařízení [3,4] i tlakové čističe [5], zejména při jejich malfunkci nebo při manipulaci s nimi bez ochranných pomůcek, ale také policejní vodní dělo [6] a v několika případech hasičská hadice [7,8,9]. Rozsah a tíže poranění závisí na tlaku vody, na délce působení vodního proudu na postiženou oblast, na průměru trysky (ať už jde o místo malfunkce zařízení, nebo o obvyklé místo, kudy má voda proudit), na vzdálenosti postiženého od zdroje proudu vody a na směru proudění vody, většinou zdola nahoru. Vodní proud také může být zdrojem jak infekčních agens [5], tak agens působících granulomy.

U postižených bývá popisován edém víček, lacerace horního víčka v mediální oblasti, někdy s porušením horního kantálního závěsu a slzných cest a s úplným natržením mediální části horního víčka [4]. Bylo popisováno někdy až cirkulární porušení spojivky a episklery, někdy s jejím prokrvácením, s několikamilimetrovým intervalem od limbu rohovky [4]. Toto porušení bulbární spojivky a episklery může být prohloubeno podél sklery nasálně, kde může v nasálním horním kvadrantu porušit orbitální septum a způsobit prolaps orbitálního tuku [4]. Proud vody může zdola narušit a destruovat jak okohybné svaly, tak zrakový nerv, může způsobit dokonce i avulzi optiku. Nejničivější dosud popsané poranění [2] popisuje autoenukleaci a nález očního bulbu s částí optického nervu 45 metrů od místa poranění. Tlak vody může způsobit hydraulickou zlomeninu očníce. Je-li proud vody zacílen přímo na oko, může způsobit kontuzi oka i rupturu očního bulbu [10]. V případě kontuze byly popsány ruptura Descemetovy membrány [11], hyphaema [6,7,8,11], dilatace zornice [6,7,11], obrna akomodace [6,7], subluxace čočky a prolaps sklivce [8], hemoftalmus [8], retinální i subretinální krvácení, nekróza sítnice, avulze baze sklivce a vznik obrovské sítnicové trhliny [1], traumatická makulární díra s počínajícím odchlípením sítnice [8] i následný vznik traumatické katarakty [11]. Konečná tíže postižení závisí na mono či bilaterálnosti postižení, rozsahu postižení sítnice a zrakového nervu a případné infekci patogeny z vodního zdroje [5], nebo zavlečení částic schopných způsobit granulomy [3].

KAZUISTIKA

Popisovanou pacientkou je 16letá dívka, před úrazem zdravá, studentka střední školy. K poranění došlo v červenci 2017 během hasičské soutěže. Soutěžním úkolem byl běh s prázdnou hadicí na určenou metu. Odtud měla zamířit na cíl, který měl být zasažen proudem vody. Vodu pod tlakem do hadice uvolňovala obsluha čerpadla požárního vozu. Vše mělo proběhnout co nejdříve. Dívka však trysku hadice neudržela pevně v ruce v požadovaném směru a ve chvíli, kdy se hadice naplnila, se jí ústí trysky stočilo zdola proti obličej. Proud vody ji tak zasáhl do obličeje a horní části hrudníku. Vzdálenost mezi ústím hadice a hlavou tedy mohla být i kratší než 0,5 metru.

U pacientky byl v den úrazu přítomen edém víček, lacerace obou horních víček v mediální oblasti, většinou povrchní, na levém horním víčku mediálně s porušením horního kantálního závěsu a slzných cest, ale víčko dále nebylo porušeno v plné tloušťce. Sangvinolentní sekrece z obou spojivkových vaků souvisela se semicirkulárním porušením bledé bulbární spojivky a episklery, s několikamilimetrovým (asi 4–6 mm) intervalem od limbu rohovky, pouze nahoře mezi č. 11,5–1,5 zůstala na obou očích neporušená část. Lézi orbitálního septa jsme ani na jednom z očí klinicky nepozorovali. Rohovky byly celistvé, duhovky byly na povrchu na mnoha místech prokrvácené a obě zornice byly v široké paralytické mydriáze. Čočky byly průhledné a bez známek porušení závěsného aparátu. Sklivcový prostor byl dobře průhledný vpravo, lehce zastřený vlevo. Horní neporušená část sítnice ostře kontrastovala s dolní částí obou sítnic, kde sytě bílá barva sítnice a cévnatky s retinálními hemoragiemi zasahovala ho-



Obrázek 1. CT vyšetření v den úrazu (A) Oboustranná zlomenina spodiny očníce, (B) Přítomnost vzduchu v levostranné fossa pterygopalatina (napravo)

rizontálně až po horní temporální arkádu včetně. Vlevo byl dole přítomný parciální hemoftalmus a subretinální krvácení. Nejlepší vstupní zraková ostrost vpravo byl pohyb, certa, vlevo nula. Zraková ostrost levého oka vypovídala o kontuzi levého zrakového nervu. Na provedeném CT vyšetření byla oboustranně popsána zlomenina spodiny očnice, s dislokovanými širokými fragmenty do maxilárních sinů, vlevo navíc nedislokovaná zlomenina mediální stěny. Kromě bublinek vzduchu v obou orbitách byla zjištěna přítomnost vzduchu v levé fossa pterygopalatina (Obrázek 1). S výjimkou neúplné zlomeniny levé klavikuly, která byla řešena konzervativně, nebyly další traumatické změny prokázány. Pohyblivost očí byla omezená ve všech směrech, vpravo mírně, vlevo velmi výrazně.

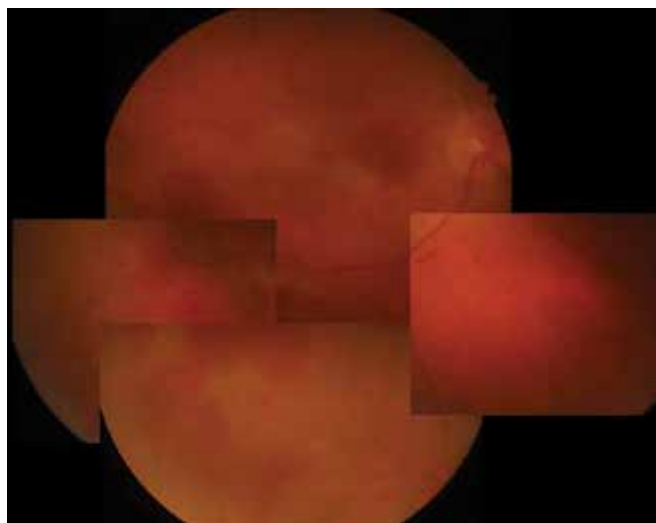
V celkové anestezii byla v den úrazu provedena revize poranění, sutura obou horních víček a sutura bulbární spojivky obou očí. Kanylaci slzných cest vlevo jsme neprováděli, dolní kanálek nebyl poškozen, horní kanálek byl přetržen 1 mm od slzného bodu. Během ošetření byl proveden také test pasivní dukce. Vpravo bylo možné tento test provést, vlevo byl pro extrémní hypotonii oka neproveditelný.

Z důvodu tíže poškození obou očí, potřeby monitorace celkového stavu při nejasném rozsahu vnitřního poranění při kontuzi hrudníku i věku pacientky byl maxi-

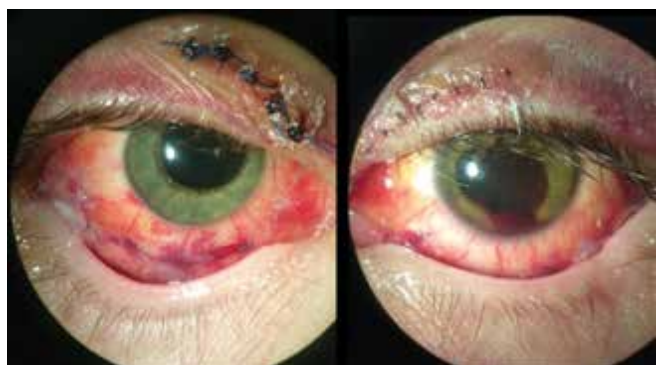
mální klidový režim v prvním týdnu po úrazu realizován dvoudenním pobytem na lůžku kliniky dětské anesthesiologie a resuscitace, s tlumením pacientky a bandáží obou očí a dále na lůžku akutní péče dětské chirurgické kliniky.

Celková steroidní léčba zahrnovala desetidenní podání léčby pacientce o hmotnosti 55 kg, nejprve i. v. dexamethason dihydrogenfosfonátu 24 mg/den (odpovídá dexamethasonu 20 mg/den) rozděleného do tří denních dávek do čtvrtého pooperačního dne, preparát Dexamed 8 mg každých 8 hodin, od pátého pooperačního dne byla převedena na prednison, Prednison 20 Léčiva tbl. v dávce 60 mg/den ve třech denních dávkách, šestý až osmý pooperační den 40 mg/den a devátý až jedenáctý den 20 mg/den, od dvanáctého dne byly steroidy celkově vysazeny. Souběžně s poklesem celkového podání bylo od sedmého pooperačního dne z předchozího podání masti pod obvaz navýšeno lokální podání kapek dexamethason s antibiotikem každé 2 hodiny a mast na noc.

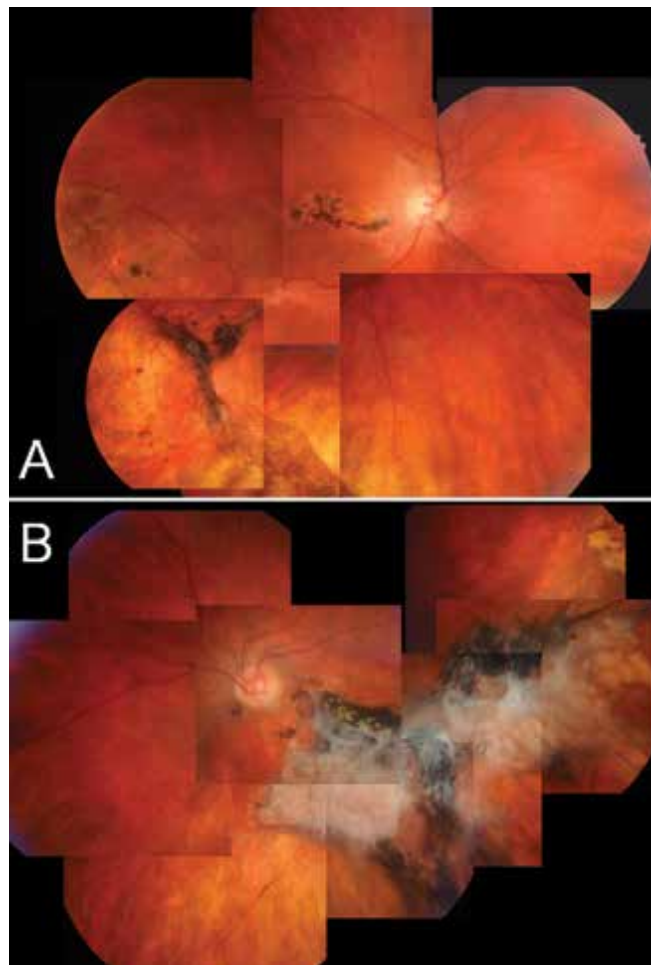
Celková profylaktická antibiotická léčba byla podávána 12 dní, ampicilin s kyselinou klavulanovou (Amoksiklav) do čtvrtého dne parenterálně, dále perorálně. Ostatní podpurná symptomatická léčba zahrnovala analgetika (paracetamol, ibuprofen, morfin), hemostaticum etamcylát (Dicynone), antiulcerózní léčbu ome-



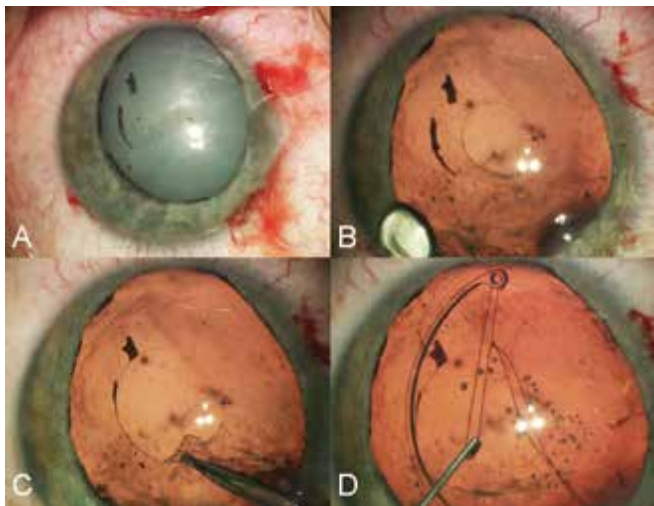
Obrázek 2. Oční pozadí pravého oka týden od úrazu



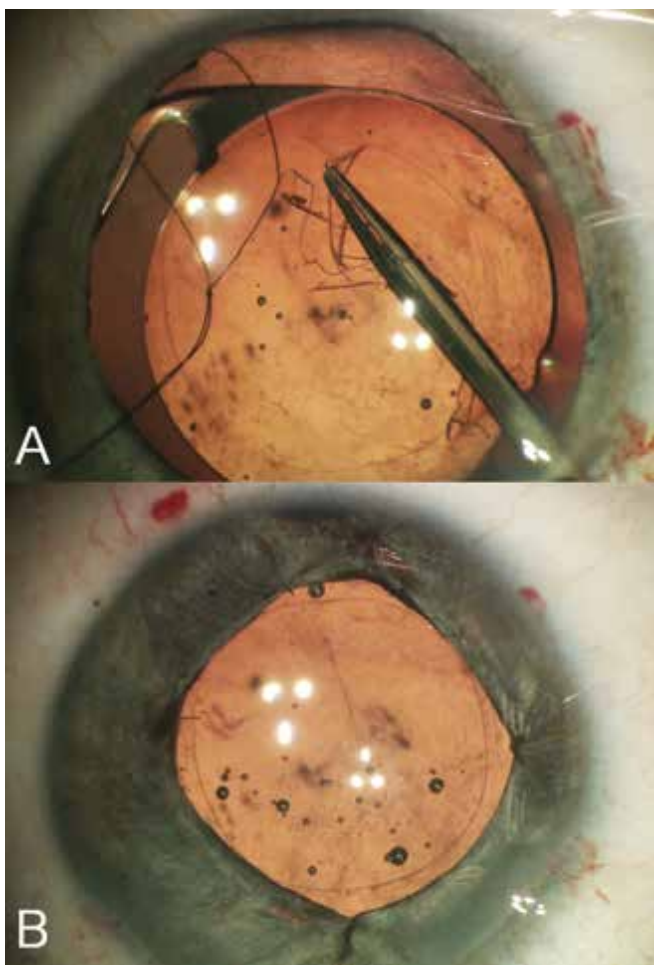
Obrázek 3. Oči týden po úrazu



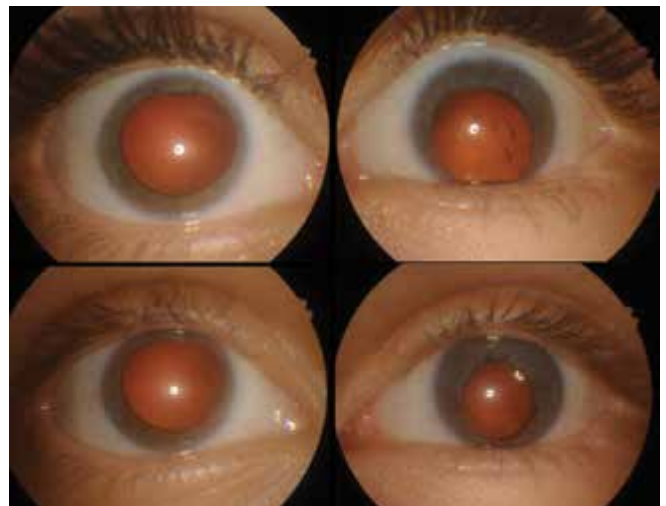
Obrázek 4. Oční pozadí pravého (A) a levého (B) oka po zhojení



Obrázek 5. (A) Intumescentní katarakta s plegickou zornicí na začátku operace, (B) Primární malá kapsulorhexe ke snížení rizika jejího radiálního rozšíření, (C) Rozšíření kapsulorhexe, (D) Implantace kapsulárního distenzního kroužku pomocí Kuglenova háčku zachyceného za vodící smyčku. Vedení kroužku pomocí smyčky minimalizuje traumatizaci zonuly. Ponechání vodícího vlákna umožňuje případné vyjmutí kroužku kdykoliv v průběhu operace



Obrázek 6. (A) Přizpůsobení velikosti přední kapsulorhexe podle optické části nitrooční čočky, (B) Iridoplastika čtyřmi stehy. Velikost rekonstruované zornice respektovala přání pacientky mít podobné zornice obou očí a současně potřebu zakrytím okraje optické části nitrooční čočky minimalizovat nepříznivé světelné efekty



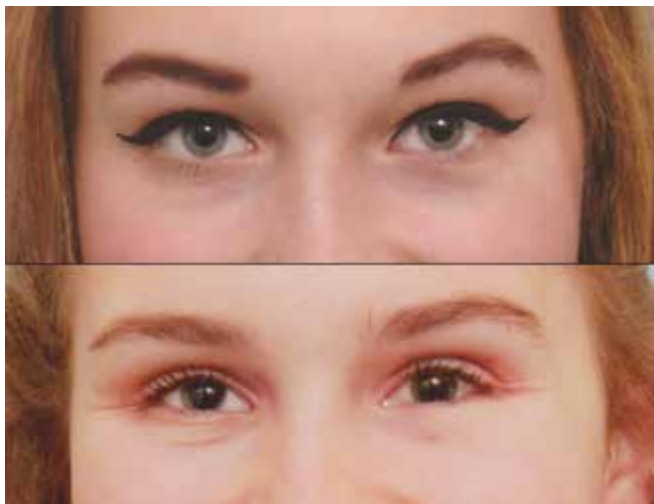Obrázek 7. Přední segment očí po zhojení úrazu (nahore) a po operaci traumatické katarakty levého oka (dole)

prazol (Helicid), antidepresiva fluoxetin a medikace užívaná u panické poruchy clonazepam (Deprex, Rivotril), antihistaminikum se sedativními účinky promethazin (Prothazin) a B vitaminy (Milgamma).

Centrální zraková ostrost se od třetího pooperačního dne začala velmi pomalu zlepšovat. Spontánní vznik hemoftalmu levého oka od druhého pooperačního dne neměl na zrakovou ostrost vlevo významný vliv: nejistá projekce světla na levém oku trvala od třetího do jedenáctého pooperačního dne, kdy ale začalo levé oko navíc excentricky vnímat také pohyb. Pravé oko, kde byla jistá projekce světla od počátku, počítalo prsty na 20 cm od třetího pooperačního dne a prsty na 1 metr jedenáctý pooperační den (Obrázek 2 a 3). Po jeden a půl měsíce od úrazu se zraková ostrost pravého oka zlepšila na 6/36 (0,16) excentricky a levého oka na 1/24 (0,04) excentricky, u obou očí s jistou projekcí světla (Obrázek 4).

Oboustranná paralytická mydriáza i obrna akomodace přetrvávala oboustranně po celou dobu sledování. Vlevo se půl roku po úrazu začala rozvíjet traumatická katarakta. Operace traumatické katarakty levého oka, s implantací kapsulárního distenzního kroužku, zadněkomorové nitrooční čočky a s iridoplastikou zornice byla provedena v říjnu 2018 (Obrázek 5 a 6). Šíře iridoplastikou změněné zornice byla na přání pacientky přizpůsobena šíři zornice druhého oka. Nejlepší korigovaná centrální zraková ostrost levého oka se vrátila do původní úrovně (1/12–1/9 (0,08–0,1)) před vznikem katarakty (Obrázek 7).

Oproti vstupnímu nálezu, který postihoval oboustranně celou dolní polovinu sítnice až po horní temporální arkádu, se poranění ukázalo pouze jako komoční v paracentrálních částech obou makul, kde edém odezněl a funkční části sítnice, které umožňují současnou excentrickou zrakovou ostrost, se revitalizovaly. Parciální hemoftalmus levého oka se spontánně vstřebal. Rozsáhlé kontuzní poranění obou sítnic vedlo oboustranně k plošné nekróze s následným zjizvením sítnice a cévnatky v dolní polovině, na levém oku s rozsáhlou



Obrázek 8. Detail portrétu pacientky před úrazem (nahore) a po něm (dole): patrný pouázrový stranově symetrický enoftalmus

pigmentací a subretinální jizvou v oblasti původního subretinálního krváčení. V zadním pólu obou očí postihlo jizvení oboustranně centrum makuly i makulopapilární svazek.

Odezněním otoku v oblasti víček a orbit se oboustranně projevil enoftalmus, spontánně upravila pohyblivost pravého oka a jen lehce zlepšila pohyblivost oka levého. Pacientka vnímala diplopii i v primárním postavení očí. Oboustranná zlomenina spodiny očnice byla vpravo léčena konzervativně, vlevo chirurgicky. Operační výkon, který zahrnoval revizi, uvolnění spodiny očnice a její rekonstrukci implantátem MEDPOR, byl o tři týdny odložen z důvodu kontuze levého zrakového nervu a výrazné hypotonie levého oka a byl proveden v první polovině srpna 2017. Pooperačně se pohyblivost levého oka výrazně zlepšila. Subjektivně vnímaná diplopie přetrvávala jen v krajních pohledových směrech, a to zejména vpravo nahore, po celou dobu sledování (Obrázek 8).

METODIKA

Nález pacientky byl monitorován průběžně běžným klinickým vyšetřením s užitím vyšetření nepřímou oftalmoskopií (Sigma 150, Heine Optotechnik, Germany) s +28 Dpt čočkou (Ocular Instruments, Washington, USA), vyšetření u štěrbinové lampy (Nidek SL-250, Japan), vyšetření biomikroskopické (nekontaktní VOLK Super Field NC čočka, VOLK Optical, Ohio, USA), měření nitroočního tlaku kontaktně (Tonopen Avia) a fotograficky (sítiniová kamera Kowa VX-10a, Japan), biometrická data Tomey (Tomey Corporation OA-2000 IOL cal. OPT).

V databázi PubMed jsme klíčovými slovy: high-pressure water jet, eye; high-pressure water, eye; hydraulic injury, eye vyhledali odkazy na práce shledanou problematikou publikované odkazy na práce s hledanou problematikou publikované v časopisech indexovaných v MEDLINE.

DISKUZE

Naprostá většina nalezených a popsaných kazuistik odkazujících k poranění vysokotlakým proudem vody odkazuje na pracovní činnosti spojené s obsluhou nebo opravou zařízení, která mohou proud vody vytvořit. Popsaní jsou pacienti dospělí, většinou muži středního věku. Výjimečně se popis týká jiné činnosti. Landau a kol. [6] popsal tři dospělé pacienty poraněné na jednom místě, dva muže a jednu ženu, kteří byli zasaženi vodou z policejního vodního děla (mobile police water hose) při pokusu policie rozehnat demonstraci. Acheson a kol. [7] popsal dva studenty univerzity, tedy pravděpodobně dospělé, ale bez udání věku a pohlaví, kteří byli zasaženi do obličeje vodou z požární hadice ze vzdálenosti menší než 5 metrů při univerzitním „týdnu kanadských žertíků“ (university's „rag week“).

Členství v dobrovolných hasičských spolcích, stejně tak společenské a sportovní aktivity s tím spojené, jsou v České republice velmi rozšířené a oblíbené. Ačkoli nikdo nepředpokládá, že by se dívky, na rozdíl od chlapců, v dospělosti staly profesními nebo dobrovolnými hasičkami, členy zájmových kroužků hasičů bývají od dětství jak chlapci, tak dívky. Naše pacientka ve věku do 18 let byla poraněna při činnosti považované za sportovní, které se účastnila dobrovolně. V obou směrech (věk do 18 let, dobrovolná sportovní aktivita) se jedná podle našich informací o první popis takového poranění.

Typická je pro tento druh poranění převaha postižení v dolních polovinách očí. Z důvodu Bellova fenoménu při snaze oči zavřít jsou predilekčním místem postižení dolní polovina sítnic, což ve shodě s Landauem potvrzujeme [6]. Rovněž zde hraje roli směr proudění vody zdola nahoru.

Úvodní klidový režim pomohl zamezit závažnějším dalším sítnicovým komplikacím, zejména obávanému odchlípení sítnice, které by mohlo vzniknout na základě případných sítnicových defektů v terénu retinálních nekróz.

Vysokotlakou kapalinou nemusí být nutně voda. Například Holds a kol. [3] popsali čtyři kazuistiky pacientů po zásahu vysokotlakou kapalinou do oblasti očnice, ani v jednom případě se nejednalo převážně o vodu. Popsaná pracovní poranění obsahují tekutinu s fungicidem, hydraulickou tekutinu a dva úrazy s olejovitou kapalinou při těžbě ropy. Článek obsahuje popis léčby pacientů včetně řady odkazů na následné chronické postižení orbit (granulomy, lipogranulomy), pokud je vysokotlakou tekutinou nikoli voda, ale jiná tekutina, zejména ropa.

Závažným sdělením je australské sdělení Fairleyovo [5], o vzniku život ohrožující mukormykózy u imuno-kompetentního pacienta s počátkem v očnici, který byl zasažen proudem tlakové vody při čištění klimatizace.

S ohledem na to, že voda do nádrží hasičských vozů bývá většinou odebírána z povrchných zdrojů vody (protipožární nádrže, rybníky, řeky) a biologická kontaminace může být značná, ani u naší pacientky, ale ani u jiného z pacientů s popisovaným zásahem požární hadicí nebyla zaznamenána závažná infekce v postižené

oblasti. U naší pacientky nevznikly ani žádné granulomy v zasažené oblasti.

Kombinace zlomeniny spodiny očnice se závažným poškozením oka, navíc oboustranná, kterou jsme pozorovali u naší pacientky, není ani častá, ani typická. Fraktura spodiny očnice má podle našich zkušeností většinou protektivní účinek na samotný oční bulbus. Projevy zhmoždění oka tam, kde zlomenina nevznikne, bývají většinou horší.

ZÁVĚR

Poranění obou očí vysokotlakým proudem vody u naší pacientky vedlo k výrazně mutilujícímu poškození. U pacienta ve věku do 18 let bylo popsáno poprvé. Poprvé ji také popisujeme u činnosti, která nebyla pracovní a nesouvisela s policejním zásahem; naopak byla sportovní a plně dobrovolná.

LITERATURA

1. Bowman RJ, Hodgkins PR, Liu CS, Antcliff RJ, Scot JD. Giant Retinal Tear Caused by Hydraulic Injury. *Eye (Lond)*. 1994;(Pt 4):478-479.
2. DeAngelis DD, Oestreicher JH. Traumatic enucleation from a high-pressure water jet. *Arch Ophthalmol*. 1999;117(1):127-128.
3. Holds JB, Patrinely JR, Zimmerman PL, Anderson RL. Hydraulic orbital injection injuries. *Ophthalmology*. 1993;100(10):1475-1482.
4. Salminen L, Ranta A. Orbital laceration caused by a blast of water: report of 2 cases. *Br J Ophthalmol*. 1983;67:840-841.
5. Fairley C, Sullivan TJ, Bartley P, Allworth T, Lewandowski R. Survival after rhino-orbital-cerebral mucormycosis in an immunocompetent patient. *Ophthalmology*. 2000;107(3):555-558.
6. Landau D, Berson D. High-pressure directed water jets as a cause of severe bilateral intraocular injuries. *Am J Ophthalmol*. 1995;120(4):542-543.
7. Acheson JF, Wong D, Chignell AH. Eye injuries caused by directed jets of water from a fire hose. *Br Med J (Clin Res Ed)*. 1987;294(6570):481-482.
8. Georgalas I, Ladas I, Taliantzis S, Rouvas A, Koutsandrea C. Severe intraocular trauma in a fireman caused by a high-pressure water jet. *Clin Exp Ophthalmol*. 2011;39(4):370-371.
9. Gracner B, Pahor D. Bilateral eye injury caused by a high-pressure water jet from a fire hose. *Wien Klin Wochenschr*. 2001;113 Suppl 3:62-64.
10. Oosuka S, Sato T, Tajiri K et al. A Case of Ruptured Eyeball Caused by High-Pressure Water Jets. *Ophthalmic Surg Lasers Imaging Retina*. 2018;49(6):451-455.
11. Kwong TQ, Khandwala M. Corneal Descemet's membrane rupture in a patient sustaining high-pressure water jet injury. *Can J Ophthalmol*. 2015;50(3):35-36.