

RANIBIZUMAB V LÉČBĚ CHOROIDÁLNÍ NEOVASKULARNÍ MEMBRÁNY Z JINÉ PŘÍČINY NEŽ VĚKĚM PODMÍNĚNÁ MAKULÁRNÍ DEGENERACE

SOUHRN

Cíl: Zjistit bezpečnost a účinnost ranibizumabu v léčbě choroidální neovaskularizace (CNV) způsobené jinými chorobami než věkem podmíněnou makulární degenerací (VPMD).

Soubor: Bylo zařazeno 21 pacientů průměrného věku $61 \pm 17,2$ let (min. 16, max. 85) s CNV způsobenou jinými příčinami než VPMD, konkrétně patologickou myopií (n=11), angioidními pruhy (n=3), centrální serózní chorioretinopatií (n=2), makulární dystrofií Severní Karolíny (n=1), dominantními familiárními drúzami sítnice (n=1) a idiopatickou CNV (n=3).

Metodika: Pacienti byli léčeni na Oční klinice Fakultní nemocnice v Hradci Králové třemi úvodními intravitreálními injekcemi přípravku ranibizumab (Lucentis) 0,5 mg s měsíčním odstupem jednotlivých dávek a následnými dávkami dle potřeby - léčebný režim pro re nata (PRN). Nejlépe korigovaná zraková ostrost (NKZO) byla zhodnocena na ETDRS optotypech (Early Treatment Diabetic Retinopathy Study), centrální retinální tloušťka (CRT) byla měřena pomocí optické koherenční tomografie (OCT) (Cirrus, Zeiss). Tyto parametry byly sledovány před zahájením studie a dále v době 1 (pouze NKZO), 4, 8 a 12 měsíců v průběhu léčby. Sledovali jsme také výskyt očních i systémových nežádoucích účinků.

Výsledky: Zaznamenali jsme statisticky významné zlepšení průměrné hodnoty NKZO o 11,4 písmen ($p < 0,001$) na konci sledovacího období v podskupině pacientů s myopickou CNV. V podskupině pacientů s CNV z jiných příčin bylo zlepšení NKZO o 5,9 písmen ($p = 0,043$). Průměrná hodnota CRT po 12 měsících statisticky významně poklesla o 42,2 μm ($p = 0,028$) u pacientů s myopickou CNV a o 119,4 μm ($p = 0,002$) u pacientů s CNV z jiných příčin. Nejistili jsme žádné závažné oční ani systémové nežádoucí účinky související se samotným přípravkem Lucentis ani s jeho injekčním podáním.

Závěr: Léčba intravitreální injekcí ranibizumabu podávaná v režimu pro re nata po úvodních třech měsíčních dávkách prokázala efektivitu a bezpečnost v léčbě CNV jiné etiologie než VPMD během ročního sledování.

Klíčová slova: myopická CNV, jiné příčiny CNV, anti-VEGF, Lucentis, ranibizumab

SUMMARY

RANIBIZUMAB FOR THE TREATMENT OF CHOROIDAL NEOVASCULARIZATION DUE TO CAUSE OTHER THAN AGE RELATED MACULAR DEGENERATION

Abstract

Purpose: To evaluate the safety and clinical efficacy of ranibizumab (Lucentis) in the treatment of choroidal neovascularization (CNV) caused by diseases other than age-related macular degeneration (AMD).

Patients: 21 patients with mean age 61 ± 17.2 years (min 16, max 85) with CNV due to causes other than AMD, in particular pathological myopia (n=11), angioid streaks (n=3), central serous chorioretinopathy (n=2), North Carolina macular dystrophy (n=1), dominant familial drusen (n=1) and idiopathic CNV (n=3).

Stepanov A., Středová M., Dusová J., Jirásková N., Studnička J.

Univerzita Karlova, Lékařská fakulta v Hradci Králové, katedra očního lékařství

Fakultní nemocnice Hradec Králové, Oční klinika, přednostka prof. MUDr. Naďa Jirásková, Ph.D., FEBO

Autoři práce prohlašují, že vznik i téma odborného sdělení a jeho zveřejnění není ve střetu zájmu a není podpořeno žádnou farmaceutickou firmou.



MUDr. Alexandr Stepanov, Ph.D., FEBO

Oční klinika Fakultní nemocnice Hradec Králové, Sokolská 581, 500 05 Hradec Králové
stepanov.doctor@gmail.com

Do redakce doručeno dne: 14. 1. 2019
Do tisku přijato dne: 21. 2. 2019

Methods: The patients were treated at the Ophthalmology Department of the University Hospital in Hradec Kralove with three monthly initial intravitreal injections of ranibizumab 0.5 mg with subsequent treatment regimen pro re nata (PRN). The best corrected visual acuity (BCVA) was evaluated on the ETDRS optotypes (Early Treatment Diabetic Retinopathy Study), central retinal thickness (CRT) was measured by optical coherent tomography (OCT) (Zeiss, Cirrus). These parameters were evaluated before start of the study and then at 1 (BCVA only), 4, 8, and 12 months during treatment. We also evaluated the possible occurrence of ocular and systemic side effects.

Results: Statistically significant improvement in the mean of BCVA score of 11.4 letters ($p < 0.001$) at the end of the follow-up period in patients with myopic CNV was observed. In the subgroup of CNV patients from other causes BCVA improvement was 5.9 letters ($p = 0.043$). The mean CRT at 12 months statistically significantly decreased by 42.2 μm ($p = 0.028$) in patients with myopic CNV and by 119.4 μm ($p = 0.002$) in patients with CNV from other causes. We have not detected any serious ophthalmic or systemic side effects associated with ranibizumab s treatment.

Conclusions: Intravitreal ranibizumab given in the PRN regimen after the initial three monthly doses was demonstrated efficiency and safety in the treatment of CNV due to cause other than AMD during the annual follow-up.

Key words: myopic CNV; other cause than AMD; anti-VEGF; Lucentis, ranibizumab

Čes. a slov. Oftal., 75, 2019, No.3, p. 138–144

ÚVOD

Choroidální neovaskularizace (CNV) je charakterizována přítomností patologických choroidálních cév pod retinálním pigmentovým epitelem (RPE) nebo pod sítnicí. Příčina vzniku CNV není známa, v její patogenezi je však prokázána role angiogenních faktorů, například vaskulárního endoteliálního růstového faktoru (VEGF) [3,10,14].

Nejčastější příčinou vzniku CNV je věkem podmíněná makulární degenerace (VPMD), která, pokud není léčena, vede k významnému poklesu zrakové ostrosti u pacientů ve věku nad 55 let [5]. Mezi další příčiny vzniku CNV patří patologická myopie, syndrom předpokládané oční histoplazmózy, angioidní pruhy, uveitidy, choroidální ruptura nebo trauma, centrální serózní chorioretinopatie a centrální dystrofie.

Choroidální neovaskularizace z jiných příčin, než je VPMD a patologická myopie, je vzácná a obvykle se vyskytuje u dospělých v produktivním věku [2].

Myopie je nejčastější příčinou poklesu zrakové ostrosti v celkové populaci, zejména ve východní Asii, kde postihuje přibližně 40 % dospělých ve věku nad 40 let [20]. Patologická myopie je nejtěžší formou myopie a její definice zahrnuje refrakční chybu minimálně -6,0 dioptrií nebo axiální délku bulbu 26,5 mm a více a také degenerativní změny skléry, cévnatky a sítnice [6,15,17].

Choroidální neovaskularizace na podkladě patologické myopie (myopická CNV) je jednou z nejzávažnějších komplikací patologické myopie u pacientů v produktivním věku s prevalencí 0,04 % až 0,05 % v celkové populaci [4,7].

V této práci hodnotíme léčbu intravitreálně podávaným ranibizumabem m v režimu pro re nata (PRN) u pacientů s CNV způsobené jinými chorobami než VPMD.

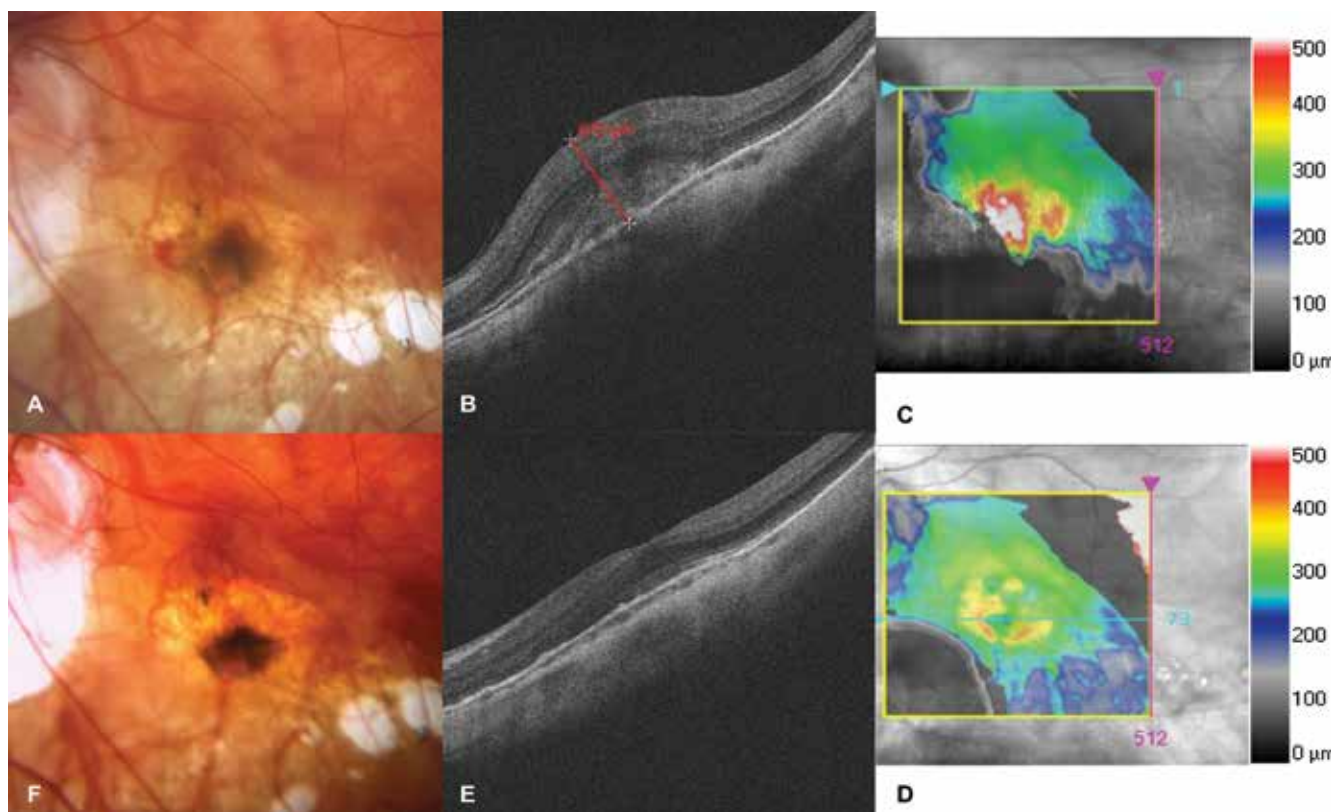
SOUBOR A METODIKA

Do studie prováděné na Oční klinice ve Fakultní nemocnici v Hradci Králové v období od ledna 2016 do listopadu 2017 bylo zahrnuto 21 pacientů. Tabulka 1 ukazuje základní demografické a klinické charakteristiky souboru. K potvrzení diagnózy byla použita fluorescenční angiografie (FA), fotografie fundu a optická koherenční tomografie (OCT Cirrus, Zeiss). Pacienti byli zařazeni do studie, pokud podepsali písemný informovaný souhlas a byla jim diagnostikována CNV z jiné příčiny než VPMD. Konkrétně se jednalo o následující diagnostické jednotky: angioidní pruhy, centrální serózní chorioretinopatie, patologická myopie (Obrázek 1), makulární dystrofie Severní Karolíny, dominantní familiární drúzy sítnice a idiopatická CNV (Obrázek 2). Pacienti s patologickou myopií měli průměrnou axiální délku oka 29,21 mm a průměrná refrakce činila -11,67 dioptrií. Léčba ranibizumabem byla v dávkovacím režimu PRN, tedy po prvních třech měsíčních injekcích následovaly kontroly s eventuálním podáním další injekce při přetrvávání známek aktivity CNV podle OCT (intra a subretinální tekutina, ablace RPE) a také při nálezu čerstvé makulární hemoragie. Příprava léku i jeho podání probíhalo za aseptických podmínek. Aplikace ranibizumabu (0,5 mg v 0,05 ml) byla provedena v lokální anestezii za pomoci 30-gauge jehly transsklerálně 3,5 až 4,0 mm od limbu.

Tabulka 1. Vstupní demografické a klinické charakteristiky

Demografická data pacientů	Všichni (n=21)	Myopická CNV (n=11)	Jiná než myopická CNV (n=10)
Pohlaví, ženy, n (%)	12 (57,1 %)	7 (63,3 %)	5 (50,0 %)
Průměrný věk (roky) ± SD (rozmezí min-max)	61 ± 17,2 (16–85)	68 ± 13,2 (39–85)	53 ± 17,5 (16–80)
Průměrná zraková ostrost, počet písmen ETDRS optotypů ± SD	52,9 ± 11,3	50,2 ± 11,5	55,9 ± 10,3
Průměrná centrální retinální tloušťka, μm ± SD	386,3 ± 86,7	373,5 ± 54,9	400,5 ± 110

n = počet očí; CNV = choroidální neovaskularizace; ETDRS = Early Treatment Diabetic Retinopathy Study; SD = standardní odchylka



Obrázek 1. Choroidální neovaskularizace u pacienta s patologickou myopií
 A. Foto fundu před zahájením léčby ranibizumabem. Ložisko neovaskulární membrány, v nasální části subretinální hemoragie
 B-C. HD-OCT před léčbou. Hyperreflektivní tkáň, prorůstající retinální pigmentový epitel. Edém neuroretiny s centrální retinální tloušťkou 675 μm
 D-E. HD-OCT po léčbě. Pokles edému, náznak foveolární deprese
 F. Foto fundu po léčbě. Ložisko se ohraničuje, hemoragie nejsou

Hodnotili jsme výskyt očních a systémových nežádoucích účinků, procento pacientů, kteří získali 15 a více písmen nejlépe korigované zrakové ostrosti (NKZO) na ETDRS optotypech a také vývoj centrální retinální tloušťky (CRT) dle OCT. Vyšetření byla prováděna s odstupem 1 (pouze NKZO), 4, 8 a 12 měsíců od zahájení léčby.

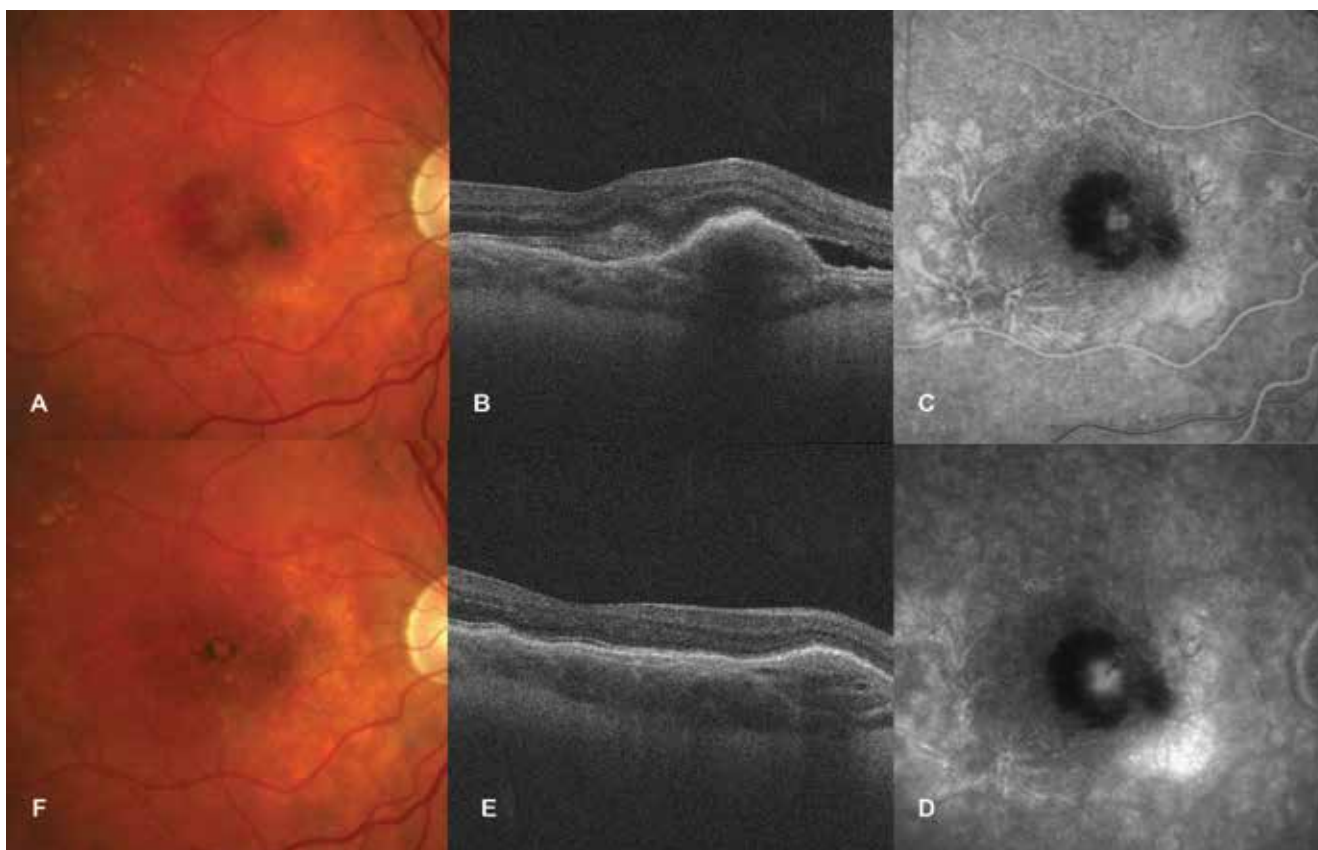
Statistická analýza

Statistická analýza byla provedena za pomoci softwaru IBM SPSS Statistics 23. Kvantitativní údaje jsou vyjádřeny průměrem a rozsahem. Hodnoty NKZO a CRT byly analy-

zovány testem normality Kolmogorova-Smirnova. Změny NKZO a CRT byly hodnoceny pomocí párového Friedmanova testu. Statistická významnost byla definována jako $p < 0,05$.

VÝSLEDKY

Nejčastější příčinou vzniku CNV v naší studii byla patologická myopie, která byla diagnostikována přibližně u poloviny léčených pacientů (tabulka 2). V celé skupině byl



Obrázek 2. Idiopatická choroidální neovaskularizace

- A. Foto fundu před zahájením léčby ranibizumabem. Ložisko neovaskulární membrány, kolem ložiska subretinální hemoragie
 B. HD-OCT před léčbou. Ablace a edém neuroretiny, elevace retinálního pigmentového epitelu
 C-D. FAG nález při první návštěvě. Postupně gradující hyperfluorescence neovaskulární membrány, blokáda fluorescence z důvodu subretinální hemoragie
 E. HD-OCT po léčbě. Pokles edému neuroretiny a retinálního pigmentového epitelu
 F. Foto fundu po léčbě. Ohraničeno ložisko s pigmentem

Tabulka 2. Etiologie choroidální neovaskularizace a počet injekcí ranibizumabu

Příčiny vzniku CNV	n (%)	Počet injekcí, průměr (rozmezí min-max)
Patologická myopie	11 (52,4 %)	4 (3–7)
Angioidní pruhy	3 (14,3 %)	6 (4–7)
Centrální serózní chorioretinopatie	2 (9,5 %)	8 (7–9)
Idiopatická	3 (14,2 %)	8 (3–10)
Makulární dystrofie Severní Karolíny	1 (4,8 %)	3
Dominantní familiární drúzy sítnice	1 (4,8 %)	3

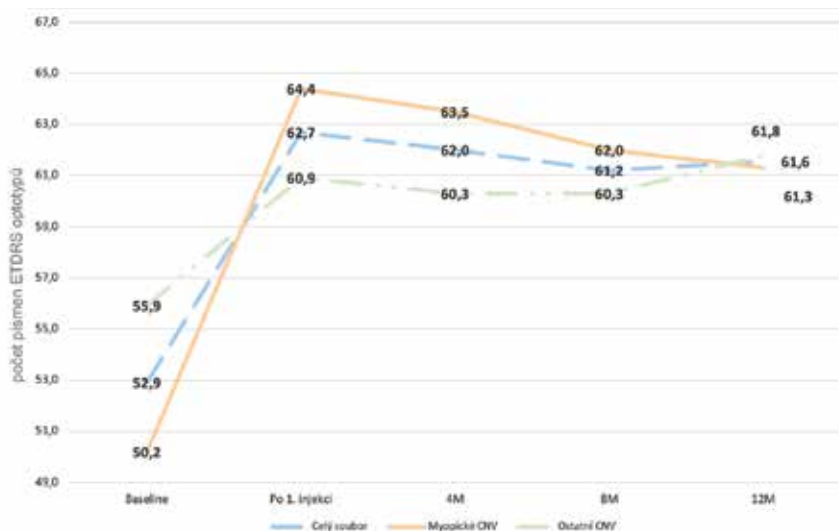
n = počet očí; CNV = choroidální neovaskularizace

průměrný počet injekcí aplikovaných jednomu pacientovi $4,8 \pm 2,1$ (rozmezí 3–10) dle léčebného protokolu PRN. Průměr aplikovaných injekcí u pacientů s patologickou myopií byl 4,1 (rozmezí 3–7 injekcí), u pacientů s centrální serózní chorioretinopatií byl 8,0 (rozmezí 7–9 injekcí), u pacientů s angioidními pruhy byl 6,0 (rozmezí 4–7 injekcí), u pacientů s idiopatickou CNV byl 8,0 (rozmezí 3–10 injekcí). Pacienti s makulární dystrofií Severní Karolíny a pacient s dominantními familiárními drúzami sítnice byli léčeni třemi injekcemi.

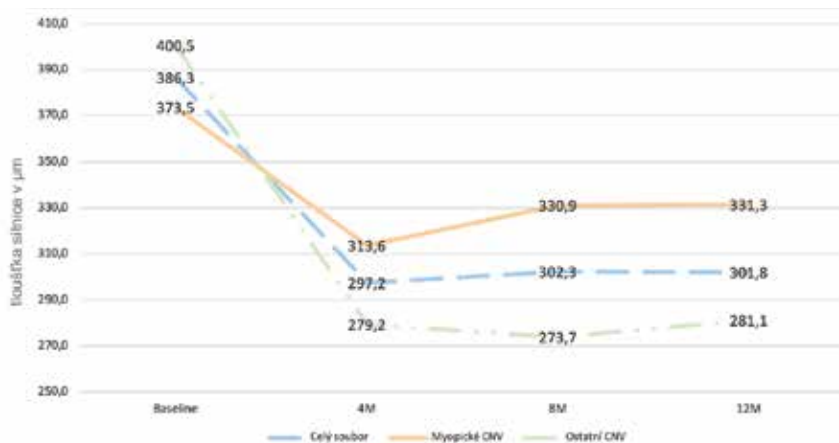
ent s makulární dystrofií Severní Karolíny a pacient s dominantními familiárními drúzami sítnice byli léčeni třemi injekcemi.

Změna NKZO

V celkové skupině 21 pacientů získalo 5 pacientů (23,8 %) po první injekci ranibizumabu v porovnání se vstupními



Graf 1. Změna nejlépe korigované zrakové ostrosti v průběhu ročního sledování v podskupině myopické choroidální neovaskularizace a choroidální neovaskularizace z jiných příčin ve sledovaném souboru



Graf 2. Změna centrální retinální tloušťky v průběhu ročního sledování v podskupině myopické choroidální neovaskularizace a choroidální neovaskularizace z jiných příčin ve sledovaném souboru

hodnotami 15 a více písmen NKZO a po 12 měsících získalo 15 a více písmen 6 pacientů (28,6 %) (Graf 1).

V podskupině pacientů s myopickou CNV jsme zaznamenali hned po 1. injekci ranibizumabu statisticky signifikantní zlepšení NKZO o 14,2 písmen ETDRS optotypů ($p < 0,001$), v podskupině pacientů s CNV z jiné příčiny bylo zlepšení o 5 písmen také statisticky významné ($p = 0,003$). V období 1 měsíc až 8 měsíců od zahájení léčby jsme zjistili mírný statisticky nesignifikantní pokles NKZO v případě myopické CNV o 2,4 písmen ETDRS optotypů ($p = 0,167$) a v případě CNV jiných příčin o 0,6 písmen ($p = 0,402$). V období sledování 8-12 měsíců od zahájení léčby jsme dokumentovali další nevýznamný pokles NKZO o 0,7 písmen ETDRS optotypů ($p = 0,353$) u pacientů s myopickou CNV a signifikantní zlepšení NKZO o 1,5 písmen ($p = 0,045$) u pacientů s CNV z jiných příčin (Graf 1).

Po ročním sledování jsme zjistili zlepšení zrakové ostrosti ve srovnání s hodnotami před léčbou u všech očí kromě dvou. U jednoho pacienta s idiopatickou CNV byl zjištěn pokles NKZO o 1 řádek ETDRS optotypu i přes aplikaci třech úvodních injekcí ranibizumabu. U druhého pacienta s CNV při angioidních pruzích sítnice bylo aplikováno 7 injekcí, NKZO se i přes tuto léčbu zhoršila o 7 písmen ETDRS optotypů. Vzhledem k ireverzibilním fibrozním změnám v makule u těchto pacientů byla léčba ukončena. Po roční léčbě u 4 pacientů (36,4 %) přetrvávaly známky aktivity CNV, a proto u nich bylo pokračováno v léčbě ranibizumabem. Ostatní pacienti zůstávají v našem sledování.

Anatomické výsledky

Významné zlepšení CRT bylo u všech pacientů zaznamenáno hned po prvních 3 injekcích ranibizumabu s průměrným statisticky signifikantním poklesem CRT o 59,9 μm od

vstupních hodnot ($p < 0,001$) ve skupině pacientů s myopickou CNV a o 59,9 μm ($p < 0,001$) ve skupině pacientů s CNV z jiných příčin.

Od 4. do 8. měsíce sledování došlo k statisticky nesignifikantnímu nárůstu CRT o 17,3 μm ($p = 0,19$) u pacientů s myopickou CNV a dalšímu poklesu CRT o 5,5 μm ve skupině s CNV z jiné příčiny ($p = 0,41$).

V období sledování 8-12 měsíců od zahájení léčby jsme dokumentovali další statisticky nesignifikantní nárůst CRT o 0,4 μm ($p = 0,56$) u pacientů s myopickou CNV a o 7,4 μm ($p = 0,231$) u pacientů s CNV z jiných příčin (Graf 2).

Bezpečnost léčby

Nebyly pozorovány žádné závažné komplikace jako endoftalmitida, trhlina sítnice nebo její odchlípení, sklivcové krvácení, glaukom, aktivní uveitida nebo systémové nežádoucí účinky. U jednoho pacienta byla po aplikaci ranibizumabu zaznamenána přechodná nitrooční hypertenze, která dobře reagovala na lokální hypotenzivní léčbu Cosoptem gtt. Nejčastějším očním nežádoucím účinkem během roční léčby byly 3 případy podspojkového krvácení.

DISKUSE

V řadě klinických studií byl prokázán benefit léčby blokátory VEGF u pacientů s jinou příčinou CNV než VPMD. Studie RADIANCE, která jako první na světě hodnotila účinnost léčby ranibizumabem v případě myopických CNV u 116 očí v režimu PRN, prokázala signifikantní zlepšení NKZO o 14,4 písmen ETDRS optotypů na konci ročního sledování s průměrným počtem 3,5 injekcí ranibizumabu [19]. V naší studii jsme zaznamenali zisk 11,4 písmen po 12 měsících od zahájení léčby s průměrným počtem 4,1 injekcí v průběhu roční léčby v podskupině myopických CNV. Menší zisk NKZO přisuzujeme malému počtu pacientů v našem souboru a také horším vstupním hodnotám NKZO (50,2 písmen ETDRS optotypu proti 55,8 písmen ve studii RADIANCE). Průměrný pokles CRT ve studii RADIANCE byl na konci ročního sledování -71,3 μm oproti vstupní hodnotě 373,1 μm . V našem souboru jsme zaznamenali zlepšení CRT o 42,2 μm z původní hodnoty 373,5 μm , což považujeme za srovnatelné.

Studie MINERVA hodnotila účinnost léčby ranibizumabem u 119 pacientů s CNV z jiných příčin než VPMD a u patologické myopie v režimu léčby PRN [13]. Výsledky hodnocení NKZO ukazují, že v průběhu ročního sledování došlo ke zlepšení o 9,5 písmen ETDRS optotypů při průměrném počtu 5,8 injekcí ranibizumabu (vstupní hodnoty NKZO byly 62,4 písmen). V našem souboru jsme prokázali zlepšení o 5,9 písmen oproti vstupní hodnotě NKZO 55,9 písmen v podskupině pacientů s CNV z jiných příčin než VPMD a z patologické myopie. Průměrný počet injekcí ranibizumabu za rok byl v této podskupině 5,6. Menší zisk NKZO v našem souboru přisuzujeme malému počtu pacientů a také horším vstupním hodnotám NKZO v porovnání se studií MINERVA. Průměrný pokles CRT ve studii MINERVA byl na konci ročního sledování -77,0 μm oproti vstupní

hodnotě 392,5 μm . V našem sledování jsme zaznamenali pokles CRT o 119,4 μm z původních 400,5 μm , což považujeme za srovnatelné.

Troutbeck a kol. sledoval po dobu jednoho roku soubor 41 pacientů se sekundárními CNV, kam bylo zahrnuto 15 pacientů s myopií, 7 s multifokální choroiditidou a 8 pacientů s idiopatickou CNV a prokázal efektivitu léčby ranibizumabem [18]. Průměrné zlepšení NKZO v průběhu sledování bylo o 10 písmen ETDRS optotypů v podskupině myopických CNV (průměr 3,5 injekcí za rok) a o 12 písmen v podskupině CNV z jiných příčin (průměr 5,6 injekcí za rok). Pokles CRT byl v průměru o 76 μm ze vstupních 334 μm v případě myopických CNV a o 132 μm ze vstupních 405 μm ve skupině pacientů s CNV z jiných důvodů. Naše výsledky jsou srovnatelné s prací Troutbecka a kol. Podobné proporcionální rozdělení pacientů v obou skupinách naší studie (myopické CNV a CNV z jiných příčin) prokázalo klinicky významné zlepšení NKZO a u žádného z pacientů nedošlo ke klinicky významnému poklesu NKZO (zde definováno jako zhoršení o 15 písmen) během ročního sledování.

Chrapek a kol. hodnotil účinnost léčby ranibizumabem v průběhu jednoho roku u 6 pacientů s idiopatickou CNV [9]. Průměrné zlepšení NKZO během sledování bylo o 11 písmen ETDRS optotypů, pokles CRT byl v průměru o 233 μm ze vstupních 480 μm (průměr 3,0 injekcí za rok). Menší zisk NKZO a redukcí CRT v naší skupině pacientů s CNV z jiných příčin vysvětlujeme tím, že jsme sledovali heterogenní populaci pacientů, u které idiopatická CNV byla zaznamenána jen u 3 pacientů (14,2 %).

Nárůst NKZO o 15 a více ETDRS písmen byl v našem souboru po ročním sledování dosažen u 28,6 % očí. Tyto výsledky jsou mírně horší ve srovnání s prací Carneiro a kol., který uvádí, že v případech CNV souvisejícími s angioidními pruhy, zánětlivými chorioretinálními onemocněními, centrální serózní chorioretinopatií a idiopatickou CNV, dochází po jednom roce léčby ke zlepšení zrakových funkcí o 15 a více ETDRS písmen u 43 % očí [1]. Menší zisk NKZO přisuzujeme menšímu počtu pacientů v našem souboru (11 proti 21 v práci Carneiro a kol.) a také horším vstupním hodnotám NKZO (50,2 písmen ETDRS optotypu proti 54,5 písmen v souboru Carneiro a kol.)

Během našeho sledování byly ve skupinách pacientů s myopickou CNV a CNV z jiných příčin patrné rozdíly ve změnách NKZO a CRT v průběhu léčby, které lze přisoudit případům, kdy pacient na léčbu zareagoval rapidně rychle. Například pacient s dominantními familiárními drúzami sítnice získal po první injekci ranibizumabu 22 písmen ETDRS optotypů, tento nárůst byl následně stabilní po dobu celého sledování. U jednoho ze třech pacientů s idiopatickou CNV došlo k poklesu CRT o 351 μm po úvodních třech nasycovacích dávkách ranibizumabu, zlepšení zůstalo stabilní během celého sledování.

Variabilita individuálních reakcí na ranibizumab v této studii není překvapující vzhledem k tomu, že se jedná o heterogenní populaci pacientů s různými příčinami vzniku CNV.

Pozoruhodné je, že pacienti s myopickou CNV dostali během 12ti měsíců průměrně o 26,8 % méně injekcí (průměrně 4,1) než pacienti ve skupině CNV z jiných příčin (prů-

měrně 5,6). Naše výsledky nicméně jsou v tomto poměru v souladu s výsledky jiných studií [11,12,13,16,18,19]. Vysvětlit to můžeme tím, že myopická CNV má převážně klasickou složku (typ 2 CNV) na rozdíl od CNV při VPMD a CNV z jiných příčin, která rychleji reaguje na léčbu inhibitory VEGF [21].

V naší studii jsme prokázali, že aplikace ranibizumabu je bezpečnou léčebnou metodou u pacientů s myopickou CNV a CNV z jiných příčin. Studie SUSTAIN hodnotila bezpečnostní profil intravitreálně podávaného ranibizumabu v režimu PRN u pacientů s CNV s následujícím závěrem – u 18,5 % pacientů došlo k poklesu NKZO, u 7,2 % pacientů bylo dokumentováno zvětšení plochy intra/subretinální hemoragie, u 7,0 % bylo zaznamenáno přechodné zvýšení nitroočního tlaku ve studijním oku a 5,5 % pacientů mělo po injekci podspojivkovou sufuzi [8]. U žádného pacienta v našem souboru během sledování nedošlo k rozvoji zrak ohrožujících komplikací, souvisejících s léčbou ranibizumabem. U dvou pacientů (9,5 %) jsme zaznamenali pokles NKZO na základě ireverzibilních

fibrozních změn v makule, u třech pacientů (14,3 %) došlo k rozvoji podspojivkové sufuze a jeden pacient (4,8 %) měl přechodné zvýšení nitroočního tlaku, které jsme úspěšně zaléčili lokálním podáním Cosoptu gtt. Bezpečnostní profil léčby ranibizumabem v našem souboru je porovnatelný se studií SUSTAIN.

K omezením této studie patří relativně malý soubor pacientů a také chybějící kontrolní skupina.

ZÁVĚR

Závěrem lze konstatovat, že léčba CNV vzniklé v důsledku jiných příčin než VPMD, byla dosud velmi omezená. Klinický benefit ranibizumabu prokázaný ve velkých klinických studiích u pacientů s CNV při VPMD umožnil jeho použití i u CNV z jiných příčin. Ačkoliv se jedná o malou skupinu pacientů, výsledky naší studie prokazují, že intravitreální léčba ranibizumabem u pacientů s CNV z jiné příčiny než VPMD je efektivní a bezpečná.

LITERATURA

1. **Carneiro, AM., Silva, RM., Veludo, MJ., et al.:** Ranibizumab treatment for choroidal neovascularization from causes other than age-related macular degeneration and pathological myopia. *Ophthalmologica*, 225(2); 2011: 81-8.
2. **Cohen, SY., Laroche, A., Leguen, Y., et al.:** Etiology of choroidal neovascularization in young patients. *Ophthalmology*, 103(8); 1996: 1241–1244.
3. **Cui, JZ., Kimura, H., Spee, C., et al.:** Natural history of choroidal neovascularization induced by vascular endothelial growth factor in the primate. *Graefes Arch Clin Exp Ophthalmol*, 238(4); 2000: 326–33.
4. **Curtin, BJ.:** The prevalence of myopia. In: *The Myopias: Basic Science and Clinical Management*. Philadelphia, PA: Harper & Row 1985: 39–59.
5. **Klein, R., Chou, CF., Klein, BE., et al.:** Prevalence of age-related macular degeneration in the US population. *Arch Ophthalmol*, 129(1); 2011: 75-80.
6. **Fredrick, DR.:** Myopia. *BMJ*, 324(7347); 2002: 1195–9.
7. **Grossniklaus, HE., Green, WR.:** Pathologic findings in pathologic myopia. *Retina*, 12(2); 1992: 127–33.
8. **Holz, FG., Amoaku, W., Donate, J., et al.:** SUSTAIN Study Group. Safety and efficacy of a flexible dosing regimen of ranibizumab in neovascular age-related macular degeneration: the SUSTAIN study. *Ophthalmology*, 118(4); 2011: 663-71.
9. **Chrapek, O., Vostrovská, Z., Šínová, I., et al.:** Léčba idiopatické choroidální neovaskulární membrány ranibizumabem – naše zkušenosti. *Cesk Slov Oftalmol*, XX (XX); 2019: XXX
10. **Ishibashi, T., Hata, Y., Yoshikawa, H., et al.:** Expression of vascular endothelial growth factor in experimental choroidal neovascularization. *Graefes Arch Clin Exp Ophthalmol*, 235(3); 1997: 159–67.
11. **Konstantinidis, L., Mantel, I., Pournaras, JA., et al.:** Intravitreal ranibizumab (Lucentis) for the treatment of myopic choroidal neovascularization. *Graefes Arch Clin Exp Ophthalmol*, 247(3); 2009: 311–8.
12. **Lai, TY., Chan, WM., Liu, DT., et al.:** Intravitreal ranibizumab for the primary treatment of choroidal neovascularization secondary to pathologic myopia. *Retina*, 29(6); 2009: 750–6.
13. **Lai, TYY., Staurengi, G., Lanzetta, P., et al.:** MINERVA study group. Efficacy and safety of ranibizumab for the treatment of choroidal neovascularization due to uncommon cause: Twelve-Month Results of the MINERVA Study. *Retina*. 38(8); 2018: 1464-1477.
14. **Martin, G., Schlunck, G., Hansen, LL., et al.:** Differential expression of angioregulatory factors in normal and CNV-derived human retinal pigment epithelium. *Graefes Arch Clin Exp Ophthalmol*, 242(4); 2004: 321–6.
15. **Miller, DG., Singerman, LJ.:** Natural history of choroidal neovascularization in high myopia. *Curr Opin Ophthalmol*, 12(3); 2001: 222–4.
16. **Mones, JM., Amselem, L., Serrano, A., et al.:** Intravitreal ranibizumab for choroidal neovascularization secondary to pathologic myopia: 12-month results. *Eye (Lond)*, 23(6); 2009: 1275–80.
17. **Neelam, K., Cheung, CM., Ohno-Matsui, K., et al.:** Choroidal neovascularization in pathologic myopia. *Prog Retin Eye Res*, 31(5); 2012: 495–525.
18. **Troutbeck, R., Bunting, R., van Heerdon, A., et al.:** Ranibizumab therapy for choroidal neovascularization secondary to non-age-related macular degeneration causes. *Clinical and Experimental Ophthalmology*, 40(3); 2012: 67–72.
19. **Wolf, S., Balciuniene, VJ., Laganovska, G., et al.:** RADIANCE Study Group. RADIANCE: a randomized controlled study of ranibizumab in patients with choroidal neovascularization secondary to pathologic myopia. *Ophthalmology*, 121(3); 2014: 682-92.e2.
20. **Wong, TY., Foster, PJ., Hee, J., et al.:** Prevalence and risk factors for refractive errors in adult Chinese in Singapore. *Invest Ophthalmol Vis Sci*, 41(9); 2000: 2486–94.
21. **Wong, TY., Ohno-Matsui, K., Leveziel, N., et al.:** Myopic choroidal neovascularisation: current concepts and update on clinical management. *Br J Ophthalmol*, 99(3); 2015: 289-96.